This is a digital copy of a book that was preserved for generations on library shelves before it was carefully scanned by Google as part of a project to make the world's books discoverable online.

It has survived long enough for the copyright to expire and the book to enter the public domain. A public domain book is one that was never subject to copyright or whose legal copyright term has expired. Whether a book is in the public domain may vary country to country. Public domain books are our gateways to the past, representing a wealth of history, culture and knowledge that's often difficult to discover.

Marks, notations and other marginalia present in the original volume will appear in this file - a reminder of this book's long journey from the publisher to a library and finally to you.

Usage guidelines

Google is proud to partner with libraries to digitize public domain materials and make them widely accessible. Public domain books belong to the public and we are merely their custodians. Nevertheless, this work is expensive, so in order to keep providing this resource, we have taken steps to prevent abuse by commercial parties, including placing technical restrictions on automated querying.

We also ask that you:

+ *Make non-commercial use of the files* We designed Google Book Search for use by individuals, and we request that you use these files for personal, non-commercial purposes.
+ *Refrain from automated querying* Do not send automated queries of any sort to Google's system: If you are conducting research on machine translation, optical character recognition or other areas where access to a large amount of text is helpful, please contact us. We encourage the use of public domain materials for these purposes and may be able to help.
+ *Maintain attribution* The Google "watermark" you see on each file is essential for informing people about this project and helping them find additional materials through Google Book Search. Please do not remove it.
+ *Keep it legal* Whatever your use, remember that you are responsible for ensuring that what you are doing is legal. Do not assume that just because we believe a book is in the public domain for users in the United States, that the work is also in the public domain for users in other countries. Whether a book is still in copyright varies from country to country, and we can't offer guidance on whether any specific use of any specific book is allowed. Please do not assume that a book's appearance in Google Book Search means it can be used in any manner anywhere in the world. Copyright infringement liability can be quite severe.

About Google Book Search

Google's mission is to organize the world's information and to make it universally accessible and useful. Google Book Search helps readers discover the world's books while helping authors and publishers reach new audiences. You can search through the full text of this book on the web at `http://books.google.com/`

A propos de ce livre

Ceci est une copie numérique d'un ouvrage conservé depuis des générations dans les rayonnages d'une bibliothèque avant d'être numérisé avec précaution par Google dans le cadre d'un projet visant à permettre aux internautes de découvrir l'ensemble du patrimoine littéraire mondial en ligne.

Ce livre étant relativement ancien, il n'est plus protégé par la loi sur les droits d'auteur et appartient à présent au domaine public. L'expression "appartenir au domaine public" signifie que le livre en question n'a jamais été soumis aux droits d'auteur ou que ses droits légaux sont arrivés à expiration. Les conditions requises pour qu'un livre tombe dans le domaine public peuvent varier d'un pays à l'autre. Les livres libres de droit sont autant de liens avec le passé. Ils sont les témoins de la richesse de notre histoire, de notre patrimoine culturel et de la connaissance humaine et sont trop souvent difficilement accessibles au public.

Les notes de bas de page et autres annotations en marge du texte présentes dans le volume original sont reprises dans ce fichier, comme un souvenir du long chemin parcouru par l'ouvrage depuis la maison d'édition en passant par la bibliothèque pour finalement se retrouver entre vos mains.

Consignes d'utilisation

Google est fier de travailler en partenariat avec des bibliothèques à la numérisation des ouvrages appartenant au domaine public et de les rendre ainsi accessibles à tous. Ces livres sont en effet la propriété de tous et de toutes et nous sommes tout simplement les gardiens de ce patrimoine. Il s'agit toutefois d'un projet coûteux. Par conséquent et en vue de poursuivre la diffusion de ces ressources inépuisables, nous avons pris les dispositions nécessaires afin de prévenir les éventuels abus auxquels pourraient se livrer des sites marchands tiers, notamment en instaurant des contraintes techniques relatives aux requêtes automatisées.

Nous vous demandons également de:

+ *Ne pas utiliser les fichiers à des fins commerciales* Nous avons conçu le programme Google Recherche de Livres à l'usage des particuliers. Nous vous demandons donc d'utiliser uniquement ces fichiers à des fins personnelles. Ils ne sauraient en effet être employés dans un quelconque but commercial.

+ *Ne pas procéder à des requêtes automatisées* N'envoyez aucune requête automatisée quelle qu'elle soit au système Google. Si vous effectuez des recherches concernant les logiciels de traduction, la reconnaissance optique de caractères ou tout autre domaine nécessitant de disposer d'importantes quantités de texte, n'hésitez pas à nous contacter. Nous encourageons pour la réalisation de ce type de travaux l'utilisation des ouvrages et documents appartenant au domaine public et serions heureux de vous être utile.

+ *Ne pas supprimer l'attribution* Le filigrane Google contenu dans chaque fichier est indispensable pour informer les internautes de notre projet et leur permettre d'accéder à davantage de documents par l'intermédiaire du Programme Google Recherche de Livres. Ne le supprimez en aucun cas.

+ *Rester dans la légalité* Quelle que soit l'utilisation que vous comptez faire des fichiers, n'oubliez pas qu'il est de votre responsabilité de veiller à respecter la loi. Si un ouvrage appartient au domaine public américain, n'en déduisez pas pour autant qu'il en va de même dans les autres pays. La durée légale des droits d'auteur d'un livre varie d'un pays à l'autre. Nous ne sommes donc pas en mesure de répertorier les ouvrages dont l'utilisation est autorisée et ceux dont elle ne l'est pas. Ne croyez pas que le simple fait d'afficher un livre sur Google Recherche de Livres signifie que celui-ci peut être utilisé de quelque façon que ce soit dans le monde entier. La condamnation à laquelle vous vous exposeriez en cas de violation des droits d'auteur peut être sévère.

À propos du service Google Recherche de Livres

En favorisant la recherche et l'accès à un nombre croissant de livres disponibles dans de nombreuses langues, dont le français, Google souhaite contribuer à promouvoir la diversité culturelle grâce à Google Recherche de Livres. En effet, le Programme Google Recherche de Livres permet aux internautes de découvrir le patrimoine littéraire mondial, tout en aidant les auteurs et les éditeurs à élargir leur public. Vous pouvez effectuer des recherches en ligne dans le texte intégral de cet ouvrage à l'adresse `http://books.google.com`

A 414132


1837
ARTES
VERITAS
SCIENTIA
LIBRARY OF THE
UNIVERSITY OF MICHIGAN

610.5
R3
D6

RECUEIL

D'OPHTALMOLOGIE

5972. — L.-Imprimeries réunies, B, rue Saint-Benoît, 7. — MOTTEROZ, directeur.

RECUEIL
D'OPHTALMOLOGIE

PARAISSANT TOUS LES MOIS

SOUS LA DIRECTION DES DOCTEURS

GALEZOWSKI
Professeur libre d'ophtalmologie à Paris.

CHAUVEL
Médecin inspecteur de l'armée, Membre de l'Académie de Médecine de Paris.

AVEC LE CONCOURS DE MM.

KOPFF
Médecin oculiste de l'hôpital Saint-Joseph.

F. LAGRANGE
Professeur agrégé à la Faculté de Médecine de Bordeaux.

ARMAIGNAC
Chirurgien oculiste à Bordeaux.

BOUCHER
Médecin-major en retraite à Bourges.

FAGE
Médecin en chef de l'hôpital Saint-Victor à Amiens.

KŒNIG
Médecin oculiste à Paris.

CAMACHIO (B.)
Médecin oculiste à Colombia-Bogota Venezuela.

COLLABORATEURS PRINCIPAUX

FOURNIER, professeur à la Faculté de Paris.
GARIEL, professeur à la Faculté de Paris.
HUCHARD, médecin des hôpitaux.
DAGUENET, chirurgien oculiste à Besançon.
L. LABBÉ, membre de l'Académie de médecine
DE LANTSHEERE, de Bruxelles.
FONTAN, professeur à Toulon.
GUENDE, chargé de cours à l'Ecole de Marseille.
ANTONELLI, médecin oculiste à Paris.
BOURGEOIS, de Reims.
DEHENNE, chirurgien à Paris.
LANGIE, chirurgien oculiste à Cracovie.
NIMIER, professeur au Val-de-Grâce.
PARENT, chirurgien oculiste à Paris.
LATTEUX, chef de laboratoire de la Faculté.
PARISOTTI, chirurgien oculiste à Rome.
STRZEMINSKI, médecin oculiste à Wilna.
MENGIN, chirurgien oculiste à Caen.
MALGAT, de Nice.
PECHIN, de Paris.
SEDAN, médecin-major de 1re classe.
VALOIS, de Moulins.
YVERT, médecin principal.
WUILLOMENET, de Paris.

SECRÉTAIRE DE LA RÉDACTION : F. DESPAGNET

TROISIÈME SÉRIE. — VINGT-TROISIÈME ANNÉE. — 1901

FÉLIX ALCAN, ÉDITEUR
ANCIENNE LIBRAIRIE GERMER BAILLIÈRE ET Cie
108, BOULEVARD SAINT-GERMAIN, 108
PARIS, 6e

1901

LA CONTUSION OCULAIRE

ET LES TROUBLES QU'ELLE APPORTE DANS LA RÉFRACTION

PAR

Le Dr A. BOUCHART

Médecin aide-major de 2e classe au 10e régiment de chasseurs à cheval.

I

Dans un article publié il y a peu de temps dans le *Recueil d'ophtalmologie*, M. Guende ajoute une nouvelle observation de myopie traumatique par contusion oculaire aux quelques cas que nous avions pu réunir dans notre thèse [1]; elle est des plus concluantes en faveur de l'existence de cette affection actuellement indiscutable : myopie constatée, objectivement et subjectivement, quelques jours après l'accident, emmétropie constatée trois ans avant; retour de la vision, quelques semaines après l'accident.

La lecture de ce cas intéressant nous a cependant inspiré quelques réflexions que M. Guende nous permettra de formuler sans attaquer en quoi que ce soit ses idées. Il dit dans ses conclusions : « Nous ne croyons pas devoir nous appesantir sur les lésions du fond de l'œil (hyperhémie papillaire, œdème rétinien, déchirure de la choroïde) dont l'influence sur le trouble de la vision est admise sans conteste. Nous ne nous occuperons pas davantage de la commotion rétinienne que l'on fait si souvent intervenir à propos de contusions du globe oculaire et qui n'offre elle aussi qu'un intérêt secondaire dans la question qui nous occupe. »

C'est peut-être par trop négliger un élément qui n'est pas

1. *Des mécanismes comparés de la myopie traumatique et de l'accommodation*, Lyon, 1898.

169885

sans importance, en particulier les ruptures choroïdiennes, surtout quand on veut analyser avec un soin un peu méticuleux les cas qui s'offrent à notre observation. Le cas de M. Guende en particulier présente en effet quelques instructions intéressantes.

En reliant l'ensemble des observations de myopies traumatiques publiées jusqu'à ce jour, il nous semble qu'on peut les diviser en deux groupes : le premier groupe, celui sur lequel nous voulons tout d'abord insister, comprendra les cas dans lesquels la myopie passagère aura été accompagnée de lésions du fond de l'œil et en particulier de rupture de la choroïde.

Le second groupe ne renfermera que les cas de myopie pure, d'origine traumatique, avec conservation de la transparence du milieu et sans altération des membranes d'enveloppes. Le second groupe du reste, croyons-nous, n'est que le premier stade de la lésion et se rapporterait aux cas dans lesquels le traumatisme aurait été moins violent.

Voyons donc les observations qui se rattachent au premier groupe :

Obs. de Pflüger[1]. — Mydriase, iridonésis, hémorragie du vitré, luxation cristallinienne en haut, V = 1/10 avec — 4.

Obs. de Pfalz, 1875[2]. — Rupture de l'iris, hémorragie choroïdienne, pas de modification de la chambre antérieure, myopie légère, amélioration notable par les verres concaves.

Obs. de Darier[3]. — Myopie traumatique, V = 1/5, avec — 2 V = 1/2. Pupille à peine dilatée, pas d'iridonésis, petite déchirure choroïdienne guérie en quelques jours.

Obs. de Darier. — Traumatisme violent, hémorragie dans la chambre antérieure et le vitré, déchirure choroïdienne, myopie traumatique, subluxation du cristallin. Le malade, après reposition spontanée de son cristallin eut une poussée de glaucome, subit une iridectomie et guérit. V = 1/30, avec

1. Pflüger, *Klinische Monatsblätter für Augenheilkunde*, 1873.
2. Pfalz, *Id.*, 1875.
3. Darier, *Clinique ophtalmologique*, avril 1899.

— 7 V = 1/4. Dans la suite la vision s'améliora et la myopie diminua.

Obs. Darier. — Contusion du globe; hémorragie du vitré, chambre antérieure effacée, V = 1/10, avec — 5 V = 1/3; guérison en un mois. L'ésérine amenant du myosis, l'acuité remonte; le fond d'œil était normal, mais l'hémorragie du vitré empêche de considérer le cas comme une myopie pure.

Obs. Nadoleczny, 1898[1]. — Contusion du globe oculaire. Chambre antérieure aplatie, figure étoilée de la face antérieure du cristallin, hémorragie du fond de l'œil laissant après un mois voir des ruptures choroïdiennes. V reste faible.

Enfin, observation de Guende dans laquelle on constata des lésions choroïdiennes dès que le corps vitré put être éclairé.

Voici donc tout un ensemble de cas dans lesquels les lésions choroïdiennes ont été constamment observées; dans deux seulement on n'observe que des hémorragies choroïdiennes ; mais les auteurs ne disent pas si l'examen ophtalmologique fut fait plus tard à l'époque où la transparence des milieux pouvait permettre un examen plus détaillé.

Il nous semble bien difficile de voir d'un œil indifférent la coexistence de ces déchirures avec la myopie transitoire. Ne pourrait-on pas considérer l'une et l'autre comme deux signes marchant de pair, ou plutôt la myopie comme étant le premier stade et la déchirure choroïdienne comme étant le stade ultime d'un même processus.

Le traumatisme, en effet, étant donnée la situation du globe oculaire dans l'orbite, protégé comme il l'est par les bords de ce dernier, agit, le plus souvent d'avant en arrière et détermine un refoulement dans ce sens. Relisons la théorie donnée par Sœmisch du mécanisme des ruptures choroïdiennes : « Le choc qui produit la contusion du globe de l'œil détermine une dépression plus ou moins considérable de cet organe, un véritable refoulement des membranes en rapport avec le point frappé; or il résulte des adhérences très intimes que possède en arrière la choroïde avec la

1. Nadoleczny, *Sur un cas de myopie traumatique* (Thèse de Munich, 1898).

sclérotique par l'intermédiaire des vaisseaux ciliaires postérieurs que cette membrane vasculaire fixée ainsi d'une manière très solide ne peut suivre le mouvement du traumatisme et que toute la partie ainsi adhérente se sépare du reste par le fait d'un véritable arrachement. » Arlt va plus loin encore dans cet ordre d'idées, il attribue les ruptures de la choroïde au fait de l'augmentation de la tension intra-oculaire et à la distension exagérée de certains points de la membrane vasculaire, qui, ne pouvant plus résister, subissent par ce moyen une solution de continuité. On connaît enfin la théorie de Fage; d'après cet auteur la rupture choroïdienne se localise entre le nerf optique et les veines vorticineuses qui sont des points fixes et réduisent ainsi l'amplitude d'élasticité de la choroïde.

Quoi qu'il en soit et quel que soit le mécanisme admis, il nous suffit d'en arriver à cette conclusion que la choroïde se sépare de la sclérotique, plus élastique, et se déchire par ce fait même. Or cette force, qui a été suffisante pour déchirer la choroïde, a bien pu très naturellement produire une certaine distension sur la sclérotique dont l'élasticité n'est pas assez grande pour revenir aussitôt à sa forme normale. Il est de même très admissible que le volume du globe s'est augmenté d'au moins la largeur des déchirures choroïdiennes.

Il se forme donc une augmentation de la contenance du globe, mais ce dernier ne peut s'écarter dans le sens de son équateur, étant maintenu par la sangle musculaire. Il est naturel, au contraire, qu'il s'allonge dans le sens antéro-postérieur, ne rencontrant en arrière qu'un coussinet adipeux et rien en avant. L'ectasie postérieure donne lieu à la rupture choroïdienne et nous verrons que la dilatation de l'anneau sclérotical antérieur peut expliquer la rupture de la zonule. Dans les cas bénins peu à peu la sclérotique revient à son volume normal, la myopie due à cet allongement antéro-postérieur diminue; dans les cas plus graves elle conserve plus longtemps ses dimensions nouvelles.

Tout dépend donc de la violence du traumatisme et de l'élasticité de la sclérotique.

Voici, par exemple, la description d'un cas grave de rupture de la sclérotique rapporté par le Dr Fage :

« Un homme de 40 ans est atteint à l'œil par une balle de jeu de paume. C'est au moment où il tourne la tête à gauche que la balle, venant de sens contraire, frôle vivement le globe oculaire en provoquant une violente douleur. En rentrant chez lui, le blessé constate que la conjonctive est très injectée, la vision absolument trouble. On prescrit une application de sangsues à la tempe et des intillations de cocaïne. Il se produit une amélioration rapide sans que l'œil ni les paupières aient présenté d'ecchymoses.

« Trois semaines après l'accident, lorsque je vois le malade, je trouve une pupille dilatée, le tonus légèrement diminué; le cristallin a conservé sa transparence et paraît légèrement subluxé; dans le corps vitré nagent quelques flocons noirâtres. Rien à noter du côté de la pupille, rien du côté des vaisseaux.

« Au niveau du pôle postérieur on aperçoit, dirigées concentriquement à la papille, trois ruptures choroïdiennes sous forme de croissants à fond blanc, à bords nets et réguliers, par-dessus lesquels passent directement les vaisseaux rétiniens.

« La rupture médiane est très allongée; les deux latérales, plus étroites, ont environ deux fois la largeur du diamètre papillaire; le long de ces dernières, on trouve un peu de sang épandu. Dans le haut du champ rétinien, on aperçoit un petit foyer hémorragique; à côté, une suffusion et un soulèvement restreint de la rétine. »

Et l'auteur ajoute :

« L'œil est devenu myope de 5 dioptries par déformation ou déplacement du cristallin, sans doute. V = 1/50. »

Qu'il nous soit permis, à ce sujet, de citer un cas que nous devons à l'obligeance du Dr Valois : Il y a un an environ, un jeune homme de 15 ans reçut en jouant au collège une balle sur l'œil gauche. Le Dr Valois l'examina deux jours après et constata deux larges déchirures concentriques à la papille, dont l'une, la plus petite, intéressait la macula; l'autre, plus large, était environ à un diamètre papillaire en dehors de la

première. Le cas semblant intéressant, le Dr Valois prit croquis de la lésion. Il revit l'enfant six mois après, la déchirure maculaire n'était plus représentée que par une ligne blanche très étroite; quant à l'autre, ses dimensions avaient également diminué.

Ce cas se trouve bien en rapport avec les idées que nous émettons plus haut, que la distension de la sclérotique entraînant la rupture de la choroïde n'était que transitoire; pour que les déchirures choroïdiennes aient ainsi diminué de largeur, il a fallu que la sclérotique, revenant à sa dimension première, rapproche l'une vers l'autre les deux lèvres de la déchirure de la choroïde; on ne pouvait rechercher la réfraction subjectivement puisque l'une des lésions était maculaire.

Les ruptures choroïdiennes, loin d'être aussi négligeables qu'on pourrait le croire, ont donc une importance dans l'explication de la production de la myopie à la suite de contusions du globe, constituant une preuve palpable de l'augmentation du contenu du globe oculaire et par conséquent de l'allongement de son diamètre antéro-postérieur.

II

Etudions maintenant le second groupe, c'est-à-dire les cas dans lesquels les lésions choroïdiennes font défaut. Constatons d'abord qu'ils sont moins nombreux; peut-être doit-on ajouter qu'en raison de la gravité moindre des symptômes, beaucoup ont pu passer inaperçus. Ces cas répondent à ce qu'on peut proprement appeler la myopie traumatique.

La myopie traumatique a été observée la première fois par Manfredi [1], qui en rapporta deux cas. Depuis, il a été publié un certain nombre de ces cas soit en France, soit à l'étranger. Moi-même en ai observé deux [2].

La myopie traumatique est née de l'étude exacte qu'a faite

1. Manfredi, *Annali de Ottalmologia*, 1871.
2. Bouchart, *loc. cit.*

Berlin [1], de Stuttgart, du phénomène connu avant lui sous le nom de commotion rétinienne. Les cas de contusion de l'œil avec amblyopie consécutive étaient, jusque-là, expliqués par un ébranlement rétinien démontré par le trouble du fond de l'œil et les taches grises qui lui succédaient. Berlin fut frappé du fait que les lésions du fond de l'œil pouvaient manquer, quoique la diminution de l'acuité fût grande. La commotion rétinienne pouvait-elle être un phénomène aussi vague et peu constatable?

Parmi les 8 cas où Berlin constata « une diminution peu considérable de la vision centrale, une photophobie très marquée, une injection périkératique très vive, une résistance très grande du sphincter pupillaire à l'action des mydriatiques », il s'en trouva deux où le trouble visuel présentait parfaitement le même degré sans que l'ophtalmoscope fît reconnaître aucune altération dans la rétine. « Mais tous deux offraient une vive injection périkératique et une résistance opiniâtre du sphincter irien à l'action de l'atropine. » Berlin eut alors recours à l'expérimentation sur le lapin et constata toujours une excitation anormale du muscle constricteur de la pupille, distension exagérée en certains points de la zonule de Zinn et compression par places de la périphérie du cristallin qui « contribuent, pour la plus grande part, à la production de troubles fonctionnels qu'on a voulu rattacher à tort à la commotion de la rétine ». Il conclut à un astigmatisme traumatique irrégulier et passager de la lentille et explique, par les hémorragies dans le voisinage immédiat du cristallin, le déplacement de la lentille et sa déformation irrégulière.

Yvert [2], qui analyse et critique ces études, n'admet pas l'astigmatisme produit par la compression plus considérable au niveau des foyers hémorragiques, parce que « les troubles qui pourraient provenir de ce chef sont annihilés par le myosis concomitant ». L'explication subsiste pourtant dans

1. Berlin, *Klinische monatsblätter für Augenheilkunde*, 1873.
2. Yvert, *Blessures du globe de l'œil.*

tous les cas où la pupille est moins resserrée. Les cas publiés étaient les observations de Manfredi [1].

1° Luxation du cristallin dans la chambre antérieure avec myopie forte (déduction faite de l'augmentation de réfraction provenant du déplacement du cristallin), fond d'œil normal.

2° Contusion du globe, myopie moins forte (3 D) sans modification de la chambre antérieure : iridonésis, fond d'œil normal, aucune modification par l'atropine.

Observation de Aub par coup de feu. — Fond d'œil normal. Le cristallin est intact mais dévié : « La partie supérieure externe s'était avancée vers la cornée et produisait de cette façon la saillie de l'iris. » Astigmatisme les premiers jours, puis myopie simple donnant sans verre V = 2/5, et avec verre V = 2/3. Aub se prononce pour un relâchement partiel de la zonule dont la guérison permet de recouvrer une amplitude d'accommodation normale.

Observation de Arlt [2]. — Distension de zonule avec changement de forme et de position du cristallin et myopie. La chambre antérieure est diminuée, la pupille est un peu grande, pas d'iridonésis. L'acuité de 1/10 est amenée à 1/7 avec — 6; à l'image droite, le fond d'œil paraît normal avec — 8.

En 1874, à propos d'un cas de myopie traumatique avec parésie d'accommodation qu'il observa, Dufour [3] fit une étude de la question dans ses rapports avec la théorie d'Helmholtz qu'il justifie. Le traumatisme, dit-il, « a paralysé les fibres de l'iris dans la région où il porte, puis il a rompu la zonule de Zinn assez complètement pour que le cristallin libéré du ligament qui l'aplatissait ait repris la courbure qui est sa courbure normale quand il est isolé. Cette courbure n'a pu être désormais modifiée par les contractions du muscle ciliaire ».

Observation de Pflüger, 1873 [4]. — Mydriase, iridonésis; les verres concaves améliorent l'acuité.

1. Manfredi, *loc. cit.*
2. Arlt, *Traumatismes oculaires.*
3. Dufour, *Bulletin de la Société médicale de la Suisse romande*, 1874.
4. Pflüger, *Klinische Monatsblätter für Augenheilkunde*, 1873. — Pfalz, *Id.*, 1875.

Schöler[1] observe ensuite 3 cas. Dans le 1er, myopie — 6 (mesurée objectivement), fond d'œil normal.

2° Le blessé est plus âgé, la myopie est moindre. Schöler fait intervenir un enfoncement du cristallin;

3° Perte de l'accommodation; myopie — 4 D.; parésie du sphincter.

En 1881, Schiess-Gemuséus[2] publie avec grande explication théorique un cas qu'il appelle avancement du cristallin par ébranlement du globe. Le blessé a présenté, après une contusion par un bouchon, un aplatissement de la chambre antérieure avec tension diminuée, pupille dilatée, fond d'œil normal. L'atropine ne put pendant trois mois relever la tension : guérison en huit mois, V = 2/3 avec — 4.25. L'auteur explique cette myopie par la disparition de la chambre antérieure : « Il est évident qu'ici le traumatisme a causé un tiraillement de la zonule; il est évident aussi qu'il n'y a pas eu déchirure de la zonule à cause de la fixation solide du cristallin. Je prétends que l'ébranlement du globe a causé un allongement de la zonule qui a dépassé la limite d'élasticité. La disparition de la chambre antérieure ne peut s'expliquer par une augmentation de tension dans le vitré, puisque l'œil était au contraire ramolli. Au contraire, il est probable que la contusion a altéré les sources de l'humeur aqueuse qui sont vraisemblablement dans des procès ciliaires. La légère diminution d'acuité peut être attribuée à un astigmatisme irrégulier, et la cécité immédiatement après le choc, à un ébranlement de la rétine. »

Le cas de Knap[3]. — Suppression traumatique de la chambre antérieure avec myopie — 4 très améliorée par les verres, reconstitution de la chambre antérieure et glaucome aigu, évolua en treize jours.

Schmidt-Rimpler[4], en 1882, observe aussi un cas de

1. Schöler, *Jahres-Cericht über die Leistungenand Fortschritte in Gebiete der Ophthalmologie*, 1875.
2. Schiess-Gemuséus, *Klinische Monatsblätter für Augenheilkunde*, 1881.
3. Knap, *Archiv für Augenheilkunde*, 1882.
4. Schmidt-Rimpler, *Folgezustände der contusio bulbi, id.*, 1882.

myopie — 7 chez un myope de — 4 (augmentation de 3 D. par traumatisme) avec œdème rétinien, dilatation pupillaire, hypotonie.

Observation de Lœws[1]. — Myopie de — 6 avec dilatation pupillaire (V = 1/20 sans verre et 1/12 après correction), qui guérit en treize jours.

Observations de Darier. — 1° Myopie avec œdème rétinien, pupille dilatée, acuité sans verres 1/8, avec — 2 = 1/4; guérison en cinq jours.

2° Myopie forte avec dilatation pupillaire. V 1/10 avec — 6 = 1; guérison rapide.

3° Contusion violente. Pupille dilatée non parésiée. Fond d'œil normal. V 1/5 avec — 4 = 2/3; guérison en quinze jours.

J'ai observé en septembre 1900 un cas original, parce qu'il s'agit d'une hypermétropie diminuée par le traumatisme. Un cavalier du 13° escadron du train reçoit un coup de pied sur la face externe de l'orbite, pour lequel je fais trois points de suture sur le bord orbitaire externe, en haut. Ce traumatisme violent n'avait fait que contusionner l'œil. Vaste hémorragie sous-conjonctivale. Une heure après l'accident le blessé ne distinguait pas les doigts à 1 mètre. Je constatai que les milieux étaient clairs, rien au fond de l'œil, et ne remarquai aucune amétropie. Le 3° jour la kératoscopie donne : hypermétropie de moins de 1 D., l'acuité est encore très faible (les doigts sont à peu près comptés à 1 mètre). — L'autre œil fut trouvé hypermétrope de + 4 D. Acuité supérieure à 1. Les jours suivants l'acuité remonte V = 1/2, à peu près le 7° jour; le 10° jour V = presque 1 et la kératoscopie indique + 3.50, le malade ne tolère que + 2 difficilement. Le cas avait évolué sans collyre et très rapidement. La pupille est restée dilatée et sans tremblotement; pas de tremblotement du cristallin.

On peut admettre ici (avec un état de shock au début) une

1. Lœws, *Ophtalmic Review*, 1897. — Nadoleczny, *loco citato*. — Darier, *loco citato*. — Guende, *loco citato*.

très légère distension de la zonule ou un spasme du muscle ciliaire sans participation de l'iris.

Enfin, voici un second fait qui vient de s'offrir à mon observation :

Le 10 décembre, le blessé reçoit un coup de longe de cheval au-dessus de la paupière droite. Douleur et ecchymose consécutives. Deux heures après, la vision est troublée. Traitement : sangsues, atropine, pommade grise.

Le 29 décembre, la vue ne s'est pas améliorée. On trouve une dilatation atropinique de la pupille. La kératoscopie révèle une myopie de — 6 D. La cornée est transparente, le cristallin normal. Avec — 7 D., on explore nettement le fond de l'œil; on constate l'absence de toute lésion rétinienne, vasculaire ou choroïdienne, mais on trouve quelques flocons dans le corps vitré. La tension est un peu diminuée. — Le malade, âgé de 32 ans, a fait son service dans l'infanterie où il était noté comme bon tireur. — Le malade n'a pas été revu.

Ces cas, dans lesquels l'acuité très faible ou faible est beaucoup augmentée par les verres et qui ne présentent pas de lésion du fond de l'œil, permettent une conception raisonnée de la myopie traumatique.

D'abord, devons-nous laisser dans ce groupe ceux dans lesquels il y a eu subluxation du cristallin ? Il nous semble que le déplacement du cristallin à lui seul peut suffire pour changer totalement la réfraction, surtout si l'on considère que cet organe prend une situation oblique par rapport à celle qu'il occupait avant la subluxation.

Il nous restera donc seulement à discuter le mécanisme propre des lésions; l'influence considérable de la rotation du plan transversal du cristallin autour d'un axe quelconque étant reconnue.

On sait que la cause admise comme la plus immédiate est une distension de la zonule pouvant aller jusqu'à la rupture. Pour être plus précis, on peut penser que dans un aplatissement de l'œil suivant l'axe principal ou un axe secondaire, le limbe scléro-cornéen qui est la portion la moins résis-

tante de la coque oculaire sera la plus lésée. Mais l'œil n'est pas un appareil optique inerte et le fait de l'élasticité cristallinienne mise en liberté par la zonule distendue est déjà un phénomène actif : il faut considérer que l'œil est un organe, c'est-à-dire un ensemble de tissus inégalement denses et résistants, comprenant des vaisseaux et des nerfs. Aussi quand un traumatisme atteint cette région en couronne, d'une anatomie et d'une physiologie normales ou pathologiques, si importante et qui s'étend sur 2 millimètres en arrière du limbe scléro-cornéen, pouvons-nous nous attendre à des lésions différentes.

L'irritation de l'iris par le traumatisme portant à sa périphérie se traduit le plus souvent par des troubles d'innervation, d'où myosis ou mydriase ou défaut total de réaction, suivant que la contusion produit une inhibition ou une excitation.

De même pour le muscle ciliaire la lésion fonctionnelle peut se traduire par le spasme ou la paralysie de l'accommodation, ou encore par une grande réduction de son amplitude. Les autres troubles ayant été directement constatés, il nous faut seulement parler du spasme. Darier ne l'admet pas parce « qu'il ne peut résister à une instillation systématique de l'atropine pendant une longue série de jours ». Nous avons en effet vu successivement Berlin, Manfredi, Dufour, Schiess-Gemuséus insister sur ce fait que l'atropine est restée longtemps sans effet, et de plus les cas où il y a dilatation pupillaire nécessiteraient une dissociation entre muscle ciliaire et sphincter irien qui serait extraordinaire. Pourtant il est des spasmes d'origine nerveuse sans lésion organique que la thérapeutique est souvent longue et parfois impuissante à guérir.

De plus il est inutile de vouloir trouver du spasme dans les cas où la distension de la zonule suffit à l'explication. En effet, comme l'ont dit plusieurs auteurs, le peu d'action de l'atropine se comprend très bien si la zonule distendue ne fait plus obéir le cristallin à la traction ou au relâchement du muscle ciliaire. Le spasme ou la paralysie de ce muscle ne pourront également rien sur le cristallin.

Comment se produit la lésion de la zonule? On peut invoquer un élargissement de l'anneau sclérotical antérieur augmentant à la fois tous ses rayons sous la pression du choc; on peut aussi admettre que le liquide de la chambre antérieure tendant à évacuer cette loge comprimée, fuit en arrière et presse sur toute la zonule autour du cristallin. Il me semble enfin que le mode d'attache du cristallin et sa densité par rapport aux milieux voisins (vitré et humeur aqueuse) permettent une autre explication.

Le cristallin n'est pas fixé et maintenu de toutes parts par des pressions concentriques. Arlt dit : « Il est seulement uni au vitré. La zonule, grâce à sa longueur, permet au cristallin des excursions en avant et en arrière, et même des mouvements de latéralité » qui, dit-il, « n'ont pas lieu physiologiquement ». On sait que Monoyer, puis Tscherning, puis Hess, ont fait intervenir dans leur théorie de l'accommodation ce défaut de fixité absolue du cristallin. Aussi je crois que sous l'influence du choc le cristallin, plus lourd et plus solide que l'humeur aqueuse et le vitré, dont les molécules se déplacent facilement dans une coque légèrement extensible, agit par sa masse et son inertie. Propulsé en arrière et ramené en avant par réaction de l'obstacle postérieur et par l'élasticité de la zonule, il produit ainsi une brève série de petites oscillations suffisantes à amener la distension et la rupture de la zonule. On comprend ensuite facilement le tremblotement du cristallin.

Le fait d'un astigmatisme dans l'axe de la rupture localisée de la zonule est de même nature que la myopie. Le cristallin libéré de la tension qui le bride, dans une direction seulement, prend une courbure plus grande dans le sens perpendiculaire.

Le choc de la zone ciliaire amène encore des phénomènes d'un autre ordre touchant l'humeur aqueuse et la chambre antérieure. On connaît aujourd'hui les sources de l'humeur aqueuse que soupçonnait Schiess-Gemuséus ; et il se peut que la contusion de cette région trouble leur sécrétion en plus ou en moins, ce qui expliquerait en partie l'hypo ou l'hypertonie. Dans les cas où l'humeur aqueuse fait défaut

l'aplatissement de la chambre antérieure supprime l'angle irido-cornéen, dit de filtration, et explique les accidents de glaucome qui ont été observés. L'importance de l'état de la chambre antérieure pour le pronostic de l'accident est donc assez grande pour indiquer immédiatement un traitement tendant à rétablir, avec les fonctions uvéales, les voies lymphatiques antérieures, et à diminuer la tension.

Enfin, le traumatisme éveille dans l'organe qu'il frappe une série de réactions plus difficiles à saisir et plus généralisées, je veux parler du trouble du vitré sans lésions du fond de l'œil et du trouble cristallinien. Il semble y avoir là une modification des tissus, mécanique ou réactionnelle, qui a permis de voir la figure étoilée de la face antérieure du cristallin (Nadoleczny) et qui rappelle les lésions du début de certaines cataractes. Cette sorte d'œdème cristallinien s'explique mieux avec des lésions choroïdiennes ou vasculaires. La modification de tension propre du vitré peut avoir également la même cause indépendamment de la tension vasculaire modifiée par la réaction qui succède au traumatisme. Si l'on y joint la pression dans la chambre antérieure, on comprend comment le résultat peut être aussi varié que le montre la clinique.

III

En résumé, la contusion oculaire crée un ensemble de lésions du segment ciliaire se traduisant par une altération anatomique ou fonctionnelle de tout ou partie des organes qu'il contient (iris, zonule, cristallin, muscle et procès ciliaires). Le changement de réfraction tient évidemment la place principale, ainsi que la lésion zonulaire, mais les phénomènes concomitants ne sont pas à négliger. Les cas ne sont en général pas simples et le plus souvent, avec la zonule, d'autres organes contigus sont lésés, qui interviennent pour donner à l'observation sa physionomie particulière. On retrouve donc cette sorte de graduation entre les lésions, parallèle à la graduation d'intensité de la contusion, dont

nous avons parlé au début, et qui nous procure tous les intermédiaires entre la simple et bénigne distension de la zonule et la large déchirure choroïdienne.

Dr A. Bouchart,
Médecin aide-major de 2e classe au 10e régiment de chasseurs à cheval.

Note. — On peut rapprocher de ce sujet le massage de la cornée que quelques praticiens[1] ont tenté d'établir comme traitement de l'hypermétropie (et non pour guérison de la myopie, comme il est écrit sur une réclame parisienne). J'ai pratiqué quelque peu cette manœuvre et j'avais supposé que les vibrations imprimées par le doigt ou l'appareil créaient peu à peu et en petit l'état que produit violemment et brusquement le traumatisme. La méthode tend donc à établir une emmétropie sans aller jusqu'à la myopie. Le défaut de graduation et de précision du procédé et des résultats, et l'impossibilité de rendre ces derniers fixes et permanents, ne permet d'espérer aucun succès.

ÉTUDE
SUR
LES AFFECTIONS DES VOIES LACRYMALES
ET SUR
LES CONSÉQUENCES PATHOLOGIQUES QUI EN DÉCOULENT

PAR
Le Dr GALEZOWSKI

(SUITE[2])

L'alcalinité des larmes normales, comme on voit par mes analyses, n'est pas contestable, et elle est bien supportée par la surface conjonctivale et la cornée. Néanmoins, cette tolérance pour les liquides alcalins est limitée au degré d'alcalinité; il y a des larmes dont la constitution chimique devient une cause d'irritation, et, au lieu de protéger le globe oculaire en le lubréfiant, constitue au contraire un foyer d'inoculation microbique pouvant amener des inflammations palpébrales plus ou moins intenses.

Nous ne cessons pas de répéter dans nos travaux qu'un très grand nombre d'affections oculaires externes est provoqué et entretenu par une altération des voies lacry-

1. Darier et Domec (de Dijon).
2. Voir le numéro de novembre 1900.

males, et que les larmes amassées dans les culs-de-sac conjonctivaux et à la surface des globes oculaires sont une des causes les plus fréquentes d'irritation des membranes qui recouvrent et protègent les globes oculaires. Les larmes conservant leur composition normale pourraient rester même en grande quantité à la surface du globe et conserver leur innocuité complète. Tout au contraire, chez certains individus, en restant trop longtemps et en grande quantité en contact avec la conjonctive et le bord palpébral des deux paupières, elles deviennent trop alcalines et irritantes par leur séjour prolongé.

C'est cette composition vicieuse du liquide lacrymal qui devient une cause permanente d'irritation oculaire, comme nous l'avons démontré dans nos précédents articles.

Quelles sont ces affections lacrymales, quelle est leur fréquence et quelle est leur signification pathologique?

Dans la troisième édition de mon *Traité des maladies des yeux*, j'avais déjà affirmé d'une manière positive qu'un grand nombre des blépharites ciliaires étaient provoquées et entretenues par un rétrécissement ou une oblitération des voies lacrymales; aujourd'hui, plus que jamais, je tiens à démontrer que les blépharites ciliaires sont dues exclusivement aux lésions des voies excrétoires des larmes. Bien plus, je dirai, non seulement les bords des paupières deviennent boursouflés et œdématiés par la distribution irrégulière des larmes, mais lorsque cet état se prolonge un certain temps, il entraîne à sa suite des inflammations des conjonctives (*conjonctivites lacrymales*) avec un développement très abondant des microbes morbides, des staphylocoques, des streptocoques, pneumocoques, etc.; mais il en résulte aussi à la longue des altérations des plus graves dans les muqueuses des yeux et des voies lacrymales par les diplobacilles.

Les belles recherches de Morax[1] ont démontré qu'il suffit de déposer une goutte de culture de diplobacille dans

1. Morax, *Sur un diplobacille pathogène pour la conjonctive humaine* (*Ann. de l'Institut Pasteur*, 1896).

le cul-de-sac conjonctival ou sur la caroncule lacrymale pour voir le bacille s'y développer et provoquer, après quelques jours, une inflammation semblable, sous tous les points, à une conjonctivite catarrhale. Les expériences faites sur les yeux du docteur Clément (de Fribourg) l'ont amplement prouvé. Les yeux de ce confrère n'avaient jamais eu d'affection oculaire avant l'inoculation. M. Morax instille dans le cul-de-sac conjonctival de l'œil gauche une goutte d'une cinquième culture de vingt-quatre heures de *diplobacille;* trois jours après une conjonctivite semblable à une conjonctivite catarrhale s'était déclarée, et cinq jours après, les paupières du côté gauche sont àgglutinées au réveil. « Dans la sécrétion lacrymale et dans le mucus de l'angle interne on constate, en assez grande abondance, le *diplobacille* caractéristique. La conjonctive est un peu injectée et le bord palpébral présente une légère teinte érythémateuse. »

Il y a donc là, comme on voit, tous les signes d'une conjonctivite catarrhale. Ce qui est plus important à noter, c'est que la conjonctivite s'est communiquée à l'autre œil, comme cela habituellement a lieu dans les conjonctivites catarrhales. Voici, en effet, ce que déclare M. Morax, que les jours suivants la sécrétion et l'agglutinement matinal s'accusent davantage, localisés à l'œil gauche seul jusqu'au 11 avril. A cette date l'œil droit est atteint à son tour, et les troubles subjectifs sont analogues à ceux de la conjonctivite spontanée; mais, après une instillation de collyre au sulfate de zinc au 1/40, la guérison est complète.

Il y a donc là des preuves non douteuses que les diplobacilles, une fois inoculés dans le cul-de-sac conjonctival et dans l'angle interne lacrymal, y provoqueront, en y séjournant, une conjonctivite.

Une irritation des conjonctives, provoquée par les larmes irritantes, lorsqu'elle se prolonge, prédispose forcément à l'inoculation de tous ces microbes qui s'y développent et s'y multiplient par myriades, en y constituant des conjonctivites plus ou moins graves et des blépharites.

C'est ainsi que je m'explique la fréquence très grande des

blépharites et des conjonctivites qui se développent après les fièvres éruptives, grippales, typhoïdes ou autres, à l'issue desquelles les yeux restent enflammés et irrités longtemps après la guérison de la maladie générale. L'examen des larmes m'a permis de constater dans ces cas la composition vicieuse, caustique des larmes, qui, jointe à une oblitération ou rétrécissement des voies lacrymales provoquait une ophtalmie plus ou moins intense.

L'observation suivante pourra servir d'exemple frappant :

Observation

Mlle T..., âgée de 17 ans, demeurant à Sèvres, est atteinte au commencement du mois de mars 1897 d'une forte scarlatine, qui l'a tenue au lit pendant plus de six semaines. Ses yeux, qui étaient toujours un peu larmoyants, sont devenus rouges et collés le matin, c'est pourquoi elle est venue me consulter avec sa mère, le 19 octobre de la même année. Elle avait été soignée par moi en 1896, comme l'indique mon ancienne ordonnance, et d'après la notice que j'ai retrouvée dans mon livre d'observations, j'avais constaté à cette époque la composition normale de ses larmes. Tout au contraire, dans l'examen fait à cette visite, j'avais remarqué un très grand larmoiement avec blépharite ciliaire et un eczéma du bord des paupières.

J'ai pu recueillir par aspiration avec une petite seringue des larmes, et en les analysant, j'ai pu constater que pour 10 grammes de liquide il y avait 85 centigrammes des sels de potasse et soude, ce qui fait presque 6 grammes p. 100, proportion considérable d'alcalinité donnant lieu à une irritation du globe oculaire.

Ces larmes, lorsqu'elles deviennent si fortement alcalines, elles se décomposent facilement, surtout lorsqu'elles contiennent une grande proportion d'éléments organiques, et donnent lieu à un développement de microbes; la desquamation de l'épithélium conjonctival et cornéen entretient la propagation et l'évolution des microbes. De là, les conjonc-

tivites et kératites microbiennes et lacrymales, les blépharites lacrymales et les dacryocystites.

L'alcalinité des larmes une fois démontrée comme une cause d'*inflammation microbienne* des paupières, il restait à trouver le moyen de les rendre neutres le plus rapidement possible, sans employer bien entendu pour cela des médications caustiques.

L'*acide cacodylique* m'a paru le plus approprié pour cette action neutralisante, et je l'ai expérimenté avec le plus grand avantage. Je fais laver les yeux trois ou quatre fois par jour avec la solution cacodylique, et depuis je fais instiller dans l'œil, après chaque lotion, quelques gouttes de cette même solution.

La dose à laquelle ce collyre peut être employé sans aucun inconvénient et sans provoquer d'irritation, est la suivante :

Acide cacodylique	1 gr.
Eau distillée de laurier-cerise	25 gr.
Eau distillée simple	275 gr.

En employant ce collyre pendant quatre à six semaines consécutives pour les lavages répétés des paupières, de même qu'en faisant simultanément des injections du canal lacrymal avec de l'eau stérilisée, je suis arrivé déjà plusieurs fois à guérir des blépharites et des conjonctivites invétérées et qui ont résisté préalablement pendant plusieurs mois à tout traitement.

L'observation suivante peut servir de meilleur exemple, d'abord de la tolérance de la conjonctive enflammée et de la cornée pour l'acide cacodylique employé en lotions et en instillations ; et, d'autre part, il nous démontre que par ce moyen on parvient à enrayer des blépharites invétérées et des conjonctivites, qui n'ont pas pu être guéries par aucun autre moyen.

Observation

Mme H..., âgée de 52 ans, demeurant aux environs de Paris, est atteinte depuis de longues années d'une inflamma-

tion chronique des yeux. Les bords des paupières sont légèrement déviés en dehors (ectropion). Des cils sont tombés en grande partie et il y a par places de petites ulcérations à la racine des cils. La lumière vive, le vent, la fumée lui provoquent constamment des inflammations intolérables des conjonctives, que rien ne peut calmer. Le globe de l'œil à l'œil gauche est rouge, il y a au pourtour de la cornée des boursouflures et des vascularisations, avec des stases veineuses. Des maux de tête avec des vertiges sont provoqués par cet état des yeux.

La malade a consulté plusieurs confrères et a suivi depuis plus de cinq ans les traitements les plus variés, mais sans grands résultats.

En l'examinant pour la première fois, le 7 mars 1900, j'avais constaté une sorte d'eczéma au bas des paupières, les yeux larmoyants, et il y avait de la blépharo-conjonctivite intense, qui, dit-elle, augmente toujours au printemps et en automme depuis nombre d'années.

L'examen de ses larmes me permet de constater une alcalinité excessive, plus prononcée à l'œil gauche qu'à droite.

Par une injection des points lacrymaux j'ai pu me convaincre qu'il n'y a point d'oblitération, mais un simple rétrécissement.

En présence de pareils phénomènes, je déclare qu'il s'agit, chez Mme H..., d'une blépharo-conjonctivite lacrymale. La malade est arthritique rhumatisante depuis nombre d'années. C'est en faisant des injections lacrymales avec de l'eau stérilisée simple et des lotions plusieurs fois répétées par jour avec la solution à l'acide cacodylique dans la proportion indiquée ci-dessous, que j'obtins facilement la guérison :

Eau distillée de laurier-cerise	25 gr.
Eau distillée simple	275 gr.
Chlorhydrate neutre de cocaïne	0 gr. 15
Acide cacodylique	0 gr. 50

L'inflammation de la conjonctive par les larmes est très fréquente, mais sa gravité dépend beaucoup de la quantité

et de la nature des microbes qui s'y développent. Car il y a, comme je l'ai déjà prouvé précédemment, des *conjonctivites lacrymales à forme catarrhale*, et d'autres, au contraire, prennent un aspect purulent ou granuleux, que j'ai appelées du nom de *conjonctivites à granulations fausses*. Ces dernières apparaissent dans la conjonctive palpébrale supérieure de préférence, où on voit apparaître des glandes folliculaires engorgées et qui ressemblent à s'y méprendre complètement aux conjonctivites trachomateuses.

Dans cette forme d'affection, il est indispensable de rechercher avec soin l'état de perméabilité des canalicules et du sac lacrymal, car, tant qu'on ne rétablira pas le passage complet des larmes par ces voies, aucun traitement, caustique ou astringent, n'amènera pas de guérison.

Les observations journalières démontrent plus que toutes déductions théoriques combien il importe de rechercher cette similitude entre les conjonctivites trachomateuses et celles qui sont provoquées par les altérations des voies lacrymales et où tous les traitements, même les plus violents, restent pendant des mois et des années même sans aucun effet; tout au contraire, le cathétérisme des voies lacrymales amène d'une manière surprenante la guérison, pourvu qu'on parvienne à rétablir l'aspiration et le passage des larmes.

Observation

M. D..., âgé de 47 ans, demeurant à Paris, est soigné pendant plus de deux ans à l'étranger, pour des inflammations catarrhales, par des méthodes différentes sans résultat. On soupçonne chez lui une constitution lymphatique et on lui prescrit des traitements propres à combattre cet état, mais toujours sans succès.

Le malade vient me consulter pour la première fois le 10 novembre 1899, et je constate que les conjonctives sont enflammées, surtout dans la paupière inférieure, avec une légère blépharite pithyriasique. L'examen des voies lacrymales me démontre un léger rétrécissement, surtout à l'œil

droit. Je lui ai pratiqué une incision des points lacrymaux avec un cathétérisme pendant six semaines et le malade a été guéri, comme j'ai pu m'en assurer depuis.

Il arrive pourtant dans certains cas que l'irritation lacrymale se continue avec une ténacité désespérante malgré le rétablissement des voies lacrymales, ce qui tient peut-être à une irritation persistante des muqueuses des voies lacrymales. On est alors obligé de soumettre ces malades aux cathétérismes prolongés durant des années. Dans des cas de ce genre je montre aux malades la manière dont ils doivent se sonder eux-mêmes et c'est de cette façon seulement qu'ils parviennent à guérir de leur conjonctivite.

L'observation suivante pourra montrer l'utilité dans certains cas d'un cathétérisme fait par les malades eux-mêmes, bien entendu avec cette condition expresse de leur apprendre le maniement des sondes orbitaires.

Observation

Conjonctivite à fausses granulations; cathétérisme fait pendant des années par la malade.

Mme G..., âgée de 39 ans, demeurant à Oran, est atteinte d'une conjonctivite, en apparence granuleuse, et qui est soignée pendant plusieurs années, pour des granulations, par des cautérisations sans résultat. Elle vint me consulter en juillet 1894 et je constate que les granulations ne sont que des hypertrophies papillaires provoquées par des larmes irritantes, alcalines, et oblitérations lacrymales.

Ayant constaté que la cause de la conjonctivite était due à une oblitération complète des voies lacrymales, je lui ai fait l'incision des points lacrymaux et le cathétérisme pendant plusieurs semaines, ce qui amena une amélioration sensible.

La malade n'ayant pas pu se soigner plus longtemps à Paris, je lui ai donné le conseil de se faire passer les sondes dans les voies lacrymales par des confrères d'Oran, ce qui a été fait, tantôt par les médecins, tantôt par elle-même.

Le 6 septembre 1895, après un nouvel examen, je constate la guérison complète de ses granulations, rien que par du cathétérisme qu'elle continue à se faire de temps en temps par elle-même.

Si je passe en revue un certain nombre de conjonctivites chroniques invétérées, que je rapporte à un état morbide et vicieux des voies lacrymales, je trouve qu'il est très rare de leur voir prendre une gravité considérable, et c'est plutôt vers les deux angles des yeux que la conjonctivite se localise, et c'est pourquoi je donne à la conjonctivite lacrymale le nom de conjonctivite angulaire.

C'est à cette même variété qu'on doit aussi rapporter la variété de conjonctivite angulaire de Lannelongue et Gosselin[1].

(*A suivre.*) Dr GALEZOWSKI.

SOCIÉTÉ D'OPHTALMOLOGIE D'AMÉRIQUE

36e *réunion annuelle — Mai* 1900

ANALYSE PAR LE DOCTEUR A. BOUCHART

Opération de l'entropion de la paupière inférieure avec atrophie, par le Dr EWING (St-Louis). — L'auteur, reconnaissant qu'il ne suffit pas d'intervenir sur la peau ou le muscle orbitaire, fait l'éloge du procédé de Green, qui, après incision tarsienne, postérieure, juxtaciliaire, remplace les sutures antérieures par du collodion. Cette intervention, qui peut être répétée plusieurs fois, amène peu à peu les bases des cils, tirées par la cicatrice, à une position normale.

Sur une malade atteinte de trachome depuis neuf ans, avec entropion complet des paupières, il fit d'abord une canthoplastie qui améliora la situation. Le procédé de Green diminua encore l'entropion de la paupière supérieure; même intervention deux fois en bas à droite et une fois à gauche. L'amélioration augmentait, mais la portion ciliaire médiane était encore en entropion. Les paupières atrophiées se rejoignaient à peine dans la contraction forte de l'orbiculaire; il fallait donc un procédé qui allongeât le tarse et non le raccourcît.

1. Lannelongue et Gosselin, *Dictionnaire.*

L'auteur incise la conjonctive palpébrale inférieure, immédiatement en arrière des glandes de Meïbomius et décolle, sur toute la longueur, une lame de 3 à 4 millimètres de large. Ensuite incision du tarse à 2 ou 2 millim. 1/2 du bord libre, dans toute son épaisseur, comme dans le procédé de Green. Le tarse est alors basculé en avant. Au centre de la paupière, on passe dans l'angle postérieur du tarse antéversé un fil qui est ramené par-dessus le bord libre, puis pénètre dans la peau au niveau des cils pour ressortir 6 millim. 1/2 plus bas sur la face antérieure de la paupière. Un rouleau de gaze aseptique de 3 millimètres de diamètre est pris sous le fil avant de serrer. On fait deux autres points semblables dans les moitiés externe et interne.

Une suture très serrée est inutile et gênerait la circulation. Inutile d'entraîner les cils dans la suture; il suffit d'amener la surface incisée au point où étaient antérieurement les cils déviés.

Quand l'éversion est achevée, on maintient le lambeau conjonctival par des points de suture sur les surfaces d'incision du tarse et de l'orbiculaire, qui sont ainsi recouvertes d'épithélium.

La partie difficile est la dissection de la conjonctive; l'auteur use d'un couteau en spatule ronde, tranchant sur sa convexité.

Traitement opératoire de l'entropion par transplantation d'un lambeau muqueux, par le Dr E. Weeks (N.-Y.). — L'auteur rappelle quelques causes très fréquentes de l'entropion : la congestion tarsienne prolongée, le blépharospasme dans la kératite superficielle du trachome, puis il examine les traitements de l'entropion. Il trouve que le procédé Agnostakis-Hotz ne donne de résultats durables et satisfaisants que dans les cas moyens; l'opération de Jœschle-Arlt n'est pas élégante; le procédé de Green et Bürow est souvent suivi de rechute, et celui de Steatfield-Snellen est parfois insuffisant si on l'emploie seul.

L'étude des conditions de l'entropion a amené l'auteur à refaire très souvent le bord palpébral; actuellement il emploie une modification de l'opération de Steatfield-Snellen, combinée à l'opération de Van Millingen.

Après la canthoplastie, si elle est nécessaire, la paupière supérieure est fendue sur toute la longueur voulue par une incision profonde de 2 millim. 5 qui dédouble le bord en laissant tous les cils dans le lambeau antérieur et le tarse dans le lambeau postérieur. On arrête l'hémorragie avant de passer au temps suivant.

La paupière étant fixée avec la pince de Knapp, on incise la peau à 3 millimètres du bord et parallèlement à lui sur toute la longueur du tarse. Si le tégument est épais on résèque un morceau de la lèvre supérieure; sous celle-ci, on dissèque ce qu'il

faut pour découvrir les deux tiers supérieurs du tarse ; on ne touche pas à la lèvre inférieure.

Avec un bistouri on enlève un lambeau cunéiforme du tarse, tel que le sommet atteint la conjonctive. On fait passer un fil dans le lambeau inférieur à 1 millim. 5 de son sommet, puis dans le tissu épitarsien, et on le fait sortir en avant à 8 millimètres au-dessus du bord du lambeau supérieur. On serre les sutures, et on nettoie le sillon, prêt à recevoir le lambeau muqueux.

On saisit une moitié de la lèvre inférieure dans la pince de Knapp, la palette étant en dehors, et on serre, ce qui fait l'hémostase ; avec le couteau de de Graefe, on dissèque un lambeau de muqueuse labiale de 2 à 2 millim. 5 de large et de longueur suffisante ; on applique ce lambeau sans suture. On suture la plaie labiale.

Les avantages sont, d'après l'auteur, une rétraction moindre qu'avec un fragment cutané ; une nutrition excellente du lambeau transplanté qui conserve son épithélium ; la surface douée d'une muqueuse bien plus supportable pour la cornée ; l'absence de poils actuels ou à venir.

Dans la discussion Knapp rappelle qu'on a pu prendre le lambeau dans le bord supérieur de l'incision et derrière l'oreille pour éviter les poils. L'idée d'implanter de la peau appartient à Waldhaner.

Le Dr Théobald ajoute quelques mots sur le traitement de l'entropion sénile par la potasse caustique en crayon, réappliquée plusieurs fois. Cette méthode est inapplicable à la paupière supérieure.

Le Dr Lippincolt a employé le procédé de Wechs avec lambeau cutané sans inconvénients.

Le Dr Wilder insiste sur la nécessité de couper toutes les fibres musculaires de ce lambeau supérieur, leur contraction pouvant reproduire l'entropion. Il a imaginé un instrument qui taille un lambeau cunéiforme au point voulu.

Le Dr Green. — Mon nom a été prononcé pour une opération que je pratiquais il y a vingt-cinq ans. Je puis dire que j'ai essayé toutes les méthodes. Arlt est insuffisant, à moins d'y ajouter l'insertion d'un coin tégumentaire ou muqueux. Le résultat immédiat paraît excellent, mais, après six mois ou moins, les cils sont revenus sur la cornée. Je conçus l'idée d'inciser la conjonctive et le tarse sans atteindre le muscle, d'enlever un lambeau cutané et de suturer en avant. L'expérience m'a montré qu'une large excision est inutile, a l'inconvénient d'empêcher l'occlusion des paupières sans améliorer la position.

J'ai trouvé dans les *Maladies et malformations de l'œil* de Himly l'historique de cette opération que j'avais cru imaginer,

ainsi que la tarsotomie horizontale d'Ammon, 1835, modifiée par Rosas. J'appris ainsi la publication de Burow. Enfin je cherchai moi-même et je pus remonter jusqu'à Celse, Setius et Paul d'Egine.

Ces auteurs ont évidemment traité l'entropion cicatriciel, qui suit le trachome, mais aussi l'entropion par spasme qui relève de traitement différent. L'opération ancienne (αναρραφή à la paupière supérieure, et καταρραφή, à la paupière inférieure) comprend deux procédés l'αναρραφή et καταρραφή proprement dites, qui ne sont que des excisions cutanées suivies de sutures, et l'υποτομη, ou *subsertis*, qui est une incision profonde et longue transtarsienne, parallèle aux cils.

Maintenant je remplace les sutures par du collodion que j'applique après avoir bien antéversé le tarse; la plaie postérieure se recouvre bientôt de bourgeons et de conjonctive nouvelle.

L'accroissement du tarse en hauteur est ainsi de 2 millimètres et les cils sont définitivement redressés. J'approuve la modification du Dr Ewing.

Le Dr Torrance (de Syrie) vient du pays du trachome et pense que chaque cas demande un traitement approprié. « Il serait souvent difficile de laisser tous les cils dans le lambeau antérieur et le tarse dans le lambeau postérieur. » Il vante le procédé de Snellen et celui de Jœsche-Arlt.

Relations entre accommodation et convergence et appareil pour les mesurer, par L. Howe (Buffalo). — Un sujet dont les yeux convergent à la distance de la lecture (30 centimètres environ) doit pouvoir encore augmenter son accommodation (en lisant avec des verres concaves) d'une certaine valeur; il peut aussi la relâcher (s'il interpose des verres convexes). Sa convergence n'a pourtant pas varié. Par conséquent pour la vision *confortable*, sans fatigue, il doit y avoir une réserve d'accommodation disponible. Les troubles de ces relations physiologiques amènent l'asthénopie. Les verres doivent donc favoriser cette vision facile et sans fatigue, c'est-à-dire permettre la convergence en laissant une partie de l'accommodation en réserve.

Pour ce faire nos instruments et méthodes de mesure (disque de Maddos; phoromètre) sont insuffisants. Il faudrait pouvoir trouver dans quelle mesure l'un ou l'autre des deux éléments, ou les deux sont en défaut. Donders, puis Wagel, puis Gillavry ont étudié la question et, depuis, leurs chiffres et leurs courbes sont fidèlement recopiés dans tous les livres. L'instrument que j'ai construit se compose d'une tige de 1 m. 03, constituant la grande branche d'un T dont l'autre bras a 8 à 10 centimètres, les deux bouts du grand bras posent sur des pieds à

coulisse, qu'on peut élever à volonté. Le petit bras du T porte de chaque côté un disque gradué que j'appelle le chariot, échancré postérieurement, et portant un sillon en forme d'arc dont le centre est à 30 millimètres en arrière. Ce sillon est gradué en sorte que le zéro correspond au rayon parallèle au grand bras du T. Un axe est fixé sur chaque arc gradué et porte en haut les disques d'un ophtalmoscope de Lornig, l'ouverture étant verticalement au-dessus de l'index qui marque le degré sur l'axe. Ces disques évitent de placer successivement devant l'œil les verres de la boîte d'optique. Chaque chariot porte une autre monture semblable pour un prisme à rotation au lieu d'ophtalmoscope. L'un sert pour l'examen de l'accommodation relative, l'autre pour la convergence relative. Les deux chariots sont unis en avant par une vis à double rotation, adaptant l'instrument aux divers écartements des yeux; un index suit ses mouvements. Le grand bras est gradué en angles métriques, et peut supporter un petit châssis avec caractères optométriques sous-tendant un angle fixé à une distance variable, et correspond à un, deux... angles métriques.

Le meilleur nom pour l'instrument est optodynamomètre. Ajoutons un perfectionnement pour fixer la tête, un pour mesurer l'écart des yeux, et une table des angles de convergence suivant cet écart.

L'intérêt de l'appareil réside daus l'importance clinique de l'accommodation relative, et de la convergence pour la distance de la lecture.

Opacité de la capsule postérieure de la lentille par persistance de la membrane vasculaire, par le Dr Thomson (Philadelphie). — On voit plus fréquemment la cataracte polaire postérieure, et avec elle un reste de membrane pupillaire et en général le malade se plaint peu d'une diminution d'acuité.

La capsule vasculaire du cristallin apparaît au troisième mois environ de la vie fœtale. L'artère hyaloïde traverse le vitré, atteint le cristallin, s'y étale, et enveloppe la face antérieure. Ainsi constituée la capsule vasculaire atteint son plus grand développement vers le septième mois, puis elle s'atrophie pour disparaître à la fin de la gestation ou peu après.

De Beck, dans une monographie sur la persistance de l'artère hyaloïde, classe les cas, extrêmement rares, en deux divisions : stries de la capsule postérieure du cristallin, et cataracte capsulaire postérieure. Notre observation ne rentre pas dans la première classe; si nous suivons cette opacité du centre à la périphérie, nous voyons son diamètre devenir six fois plus considérable; de plus elle finit en une membrane épaisse, et non simplement en

vaisseaux oblitérés. C'est donc plutôt une cataracte postérieure.

M. Treacher Collins, dans son article sur le pseudogliome (*Bulletin de l'Hôp. roy. d'opht. de Londres*, 1891-1893), rapporte 4 cas d'énucléation pour gliome dû à la persistance de la capsule fibro-vasculaire.

Le cas que j'ai observé est le suivant : homme de 40 ans, a toujours eu une myopie moyenne, accrue dans les vingt dernières années. Pas d'asthénopie. Rien d'anormal à l'examen externe. A l'ophtalmoscope, OD, fond d'œil normal, avec — 5 ; OG, avec + 6; on voit une large opacité cristallinienne paracentrale correspondant au point où l'artère hyaloïde quitte la lentille. Cette opacité est localisée à la face postérieure. Elle s'étale en s'accroissant aux extrémités sans atteindre le bord du cristallin. Rien dans le vitré : pas d'artère hyaloïde persistante. Fond d'œil normal, avec — 5. A l'éclairage oblique, avec dilatation de la pupille, l'opacité prend la teinte brune des dépôts d'uvée. Le malade ne se plaint de rien. V = 1 avec — 5.

Le malade avait vu vingt ans auparavant un médecin qui lui prescrivit un verre concave sans examen ophtalmoscopique, et dix ans plus tard, à l'examen de l'œil, on trouva une opacité linéaire, sans avoir le temps de chercher davantage. Il n'y a aucune autre anomalie fœtale dans cet œil.

L'image entoptique de cette opacité est large et très diffuse : le patient voit comme une tête avec un bonnet, qui correspond à l'extrémité nasale de l'opacité.

Incision cornéenne dans l'opération de la cataracte, et le couteau à cataracte, par le Dr EDWARD JACKSON (Dewer). — Les conditions d'opération sont très fixées au point de vue de l'entrée, la sortie du couteau, la distance du nez, etc. De plus, la plaie doit être unie, et l'œil ne doit pas être agité; donc il faut opérer d'un seul trait de couteau, l'effort doit être constant et réduire au minimum l'effet de rotation, auquel s'oppose la fixation du globe.

Avec le couteau de de Graefe la résistance se fait à l'entrée tant que toute la largeur du couteau n'a pas pénétré, puis elle cesse, pour reprendre à la contre-ponction. Ici l'effort cesse, à moins que l'opérateur ne le dirige aussitôt en haut ou en bas pour sectionner le pont de cornée qui reste. Cette force tend à faire tourner l'œil de plus en plus, jusqu'à ce que le tranchant passe entièrement dans le tissu cornéen, après quoi elle diminue rapidement avec la longueur du tissu en voie de section.

La quantité de tissu en contact avec la lame au moment où elle quitte la chambre antérieure est très importante. On peut diminuer ces variations de résistance en prenant la ponction ou la

contre-ponction comme point fixe et en coupant avec l'autre portion de la lame. Quelques opérateurs cherchent à surmonter la difficulté en donnant une véritable secousse au couteau. Au reste, on ne peut éviter avec ce couteau le changement de direction de l'effort. Quelques opérateurs ont déjà usé de couteaux plus larges que celui de de Graefe dont l'idée de transfixion rapide perd toute sa valeur depuis que l'anesthésie nous permet la coopération du malade. Le couteau de Beer permet la section d'un seul trait, sans interruption dans la résistance, mais la fin de l'effort est brusque. Le couteau que j'ai présenté moi-même ici en 1888 donne lieu à la même critique, mais il évite l'échappement d'humeur aqueuse avant la section complète, et il aide à la fixation par la contre-pression qu'exerce le dos de la lame; la nouvelle forme que je propose réunit les avantages anciens et y ajoute l'uniformité de la résistance.

La lame a une largeur suffisante pour achever la section cornéenne; le maximum de largeur est à 20 millimètres de la pointe; à 10 millimètres de la pointe, la lame atteint les 2/3 de sa largeur maxima. La lame est droite jusqu'au niveau du 10e millimètre; là, elle s'incurve, et au 20e elle est parallèle au dos. La force de la lame est suffisante. Ces dimensions ont été calculées pour un lambeau cornéen de 4 millim. 5 à 5 millimètres. Pour un lambeau de 3 millimètres la largeur au 10e millimètre doit être de 2 millimètres. On peut avant l'opération appliquer la lame devant la cornée, ce qui indique les points où l'on doit faire la ponction et la contre-ponction. Le dos de la lame résiste à la tendance à la rotation presque complètement; on peut alors placer la pince à fixation en dehors, au dessous de la contre-ponction. La marche en avant de la lame est continue jusqu'à section complète. Si le lambeau est plus étroit que la lame il faut achever avant que la portion large soit engagée; si le lambeau est plus large que la lame, qui laisserait alors un pont de tissu, il faut incliner la lame du côté de la ponction de façon à couper par l'extrémité située vers la pointe.

Notes sur le traitement chirurgical de la myopie élevée, par Ch. Kolloch. — En août 1895, un garçon de 16 ans avait une acuité de 3/200es, et 15/50es avec — 13 D. Fond d'œil normal. On lui prescrit — 10 à porter constamment. Trois ans plus tard la myopie avait augmenté de 3 D. V = 15/50es avec — 16 D. On fit plusieurs discisions, puis la substance cristallinienne fut évacuée par une incision supérieure sans iridectomie. Il ne reste aujourd'hui qu'une légère déformation de la pupille par adhérences postérieures. V. après l'opération : 15/70es sans verre, et 15/40es avec

+ 1.50 + 2.50 cyl. axe 90°, et le malade lit le n° 1 de Jäger facilement avec + 5 + 2.50 cyl. axe 90°. Aucune complication n'est survenue depuis l'opération. Le cristallin de l'autre l'œil est en voie d'imbibition, plusieurs discisions ayant été faites. En effet chez l'enfant, et jusqu'à l'âge où le cristallin est dur, la discision est préférable et n'a que l'inconvénient d'être une méthode lente (les dangers d'infection étant supprimés par une réelle asepsie).

On n'opère généralement que les myopes au-dessus de 12 D.; pourtant si la myopie est rapidement progressive, on peut, d'après l'évolution, l'hérédité du sujet, opérer plus tôt, ce qui rend moins probables le décollement de la rétine et les autres lésions.

Atrophie du nerf optique consécutive à des traumatismes du front ou de la tempe, par Dr SPALDING (Portland). — Cas n° 1. — Un chauffeur de locomotive est heurté par une pierre suspendue sous un pont; la peau de la tempe est sectionnée par le choc. Peu à peu la vue se trouble de ce côté. Vingt-quatre heures après, le champ visuel se restreint de plus en plus jusqu'à cécité absolue. Quelque temps après (sans date), on trouve : rien à l'extérieur, la pupille est plus large du côté atteint. Au fond de l'œil : atrophie blanche du nerf optique. Traitement : injections hypodermiques de strychnine, et courant galvanique local; toniques variés; tout fut inutile : l'homme dut changer son emploi.

Cas n° 2. — Une femme dont la vision antérieure à l'accident était connue, mesurée et parfaitement corrigée par des verres, se heurte à une porte dans l'obscurité. Douleur violente. Le lendemain elle constate une vision très diminuée de l'œil droit. Je trouvai une hémorragie rétinienne, fraîche, rouge, non loin de la papille.

Traitement varié, y compris les injections de pilocarpine. L'hémorragie s'étendit en bas et se transforma en membrane, puis en exsudat et après un mois ou deux, atrophie blanche avec cécité. L'autre œil est resté nornal.

Cas n° 3. — Mme A... fait une chute de bicyclette sur la tête avec fracture inféro-externe de l'orbite. Transportée sans connaissance, on lui fait une réparation de la face et le sixième jour on enlève le bandeau. De l'œil gauche, la malade ne voit plus la moitié supérieure de l'objet. Un spécialiste appelé ne constate rien, mais, quelques semaines après, il parla d'atrophie. Quand la malade vint me voir elle n'avait aucune douleur, mais il lui semblait que sa paupière était enflée. Elle ne voyait pas le haut des objets, mais le bas lui paraissait aussi net qu'avec l'autre œil. Elle revient plusieurs mois après : on voyait des traces d'hémorragie à la périphérie de la rétine; elle se plaignait d'avoir un voile sur

la vue. Enfin on vit une atrophie blanche, résistant à tous les remèdes. La vision de l'autre œil est restée normale.

Cas n° 4. — Ce cas est intéressant parce qu'on y peut discuter l'atrophie optique par chute de bicyclette, ou l'insolation ou l'hémorragie cérébrale produisant la cécité du côté de l'orbite lésé, par l'atrophie blanche. Un pasteur fut trouvé par un de ses amis, après une chute sur la tête; il s'était auparavant plaint de céphalée et de pesanteur; néanmoins il était parti à bicyclette, et au retour, on ne sait pourquoi, il se trompa de route quoiqu'il connût bien le pays. Vers midi (par une chaude journée de juin) il se trouva éloigné. A 3 heures il fut trouvé sans connaissance, à côté de sa bicyclette avec de profondes blessures au front à droite, à l'orbite et à l'épaule. La plaie la plus profonde était au-dessus de l'œil droit (il l'attribuait à ses lunettes, mais cela me paraît impossible). Il resta sans connaissance dix jours, et redevint comme un enfant « qui apprend à parler ». Je le vis un mois après. OG, myope — 5, normal. OD, pupille mobile, milieu transparent, atrophie optique typique. Cécité avec parfois illusions lumineuses. Son écriture était devenue celle d'un enfant qui apprend; sa parole était plus claire que son langage écrit. Le médecin qui le soignait a écrit depuis que l'esprit revenait, mais troublé. La strychnine et l'iodure furent essayés. Il faut discuter ici l'insolation, la fracture de l'orbite, l'hémorragie cérébrale avec compression. — Ces cas sont intéressants par la rapidité avec laquelle l'atrophie est apparue. Comme l'examen post-mortem manque, nous sommes réduits à l'hypothèse ancienne de fracture d'une paroi de l'orbite ou du canal optique. Dans un cas, la présence à une date éloignée d'hémorragie rétinienne fait penser à une hémorragie de la gaine du nerf optique. Il nous manque le champ visuel de ces malades, mais il ne pouvait plus être pris lors de leur arrivée. La pupille de ces yeux aveugles, pour lesquels la simulation ne peut être supposée, nous apprend cependant quelque chose : elle ne réagit pas quand on l'éclaire, mais il faut ajouter que l'éclairage de l'œil sain resserre la pupille de l'œil aveugle, qui se dilate de nouveau si l'éclairage est supprimé et reste dilatée malgré toute la lumière qu'on peut y ramener ensuite.

A propos de cette communication le Dr Lippincott rapporte un cas de chute de voiture avec cécité déclarée de l'OG. Trois semaines après l'accident, le fond de l'œil est normal. La malade voit de l'œil déclaré aveugle tandis que l'autre est couvert d'un cylindre fort. Quelques mois après elle fut revue avec atrophie blanche complète.

Le Dr Harlan a observé un cas avec traumatisme de l'orbite et cécité sans lésions ophtalmoscopiques. Il présume que l'atrophie apparaîtra plus tard.

Dr Risley. — J'ai communiqué 7 cas de traumatisme de l'orbite avec atrophie optique. Dans un cas, le coup avait porté sur le front : il y eut atrophie bilatérale et cécité incomplète. Dans tous, sauf un, elle apparut tard; et dans le dernier, on voyait une hémorragie. Un cas resta six semaines sans trouble; on constata alors le début de l'atrophie. Actuellement un malade blessé à l'orbite il y a cinq semaines présente aussi un commencement d'atrophie, avec diminution de la vision ; ce qui prouve que le Dr Lippincott a raison en nous disant de ne pas nous hâter dans nos conclusions pronostiques.

A. Bouchart.

SOCIÉTÉ BELGE D'OPHTALMOLOGIE

Séance du 25 novembre 1900

COMPTE RENDU PAR LE Dr DE LANTSHEERE

1° *a*) Lor. — **Fracture comminutive de la voûte et irradiée à la base, avec lésion du lobe occipital droit; ophtalmoplégie interne double passagère, et scotome paracentral gauche définitif.** — M. Lor rapporte l'histoire d'un charretier qui eut la tête écrasée. Parmi les lésions importantes, il signale d'abord une blessure à la région temporale gauche avec paroi osseuse intacte. Au conduit auditif gauche, le canal membraneux est déchiré à l'union des parois supérieure et inférieure avec fracture de la portion osseuse. L'ouïe est simplement diminuée. Ensuite il existe une blessure occipitale avec perte de substance osseuse mesurant au moins 5 centimètres carrés de surface. Au niveau de la deuxième circonvolution occipitale droite il y a une hernie de matière cérébrale à travers la dure-mère. A travers cette plaie de la dure-mère on a retiré un fragment osseux. Résection de la hernie cérébrale et suture de la plaie de la dure-mère. Pour cette même plaie occipitale on trouve une fissure partant du bord inférieur de la brèche cranienne, et se dirigeant obliquement en avant et à gauche pour se continuer probablement avec la fracture du conduit auditif de ce côté. La guérison fut complète après quatre mois : l'ouïe est réduite à gauche, le conduit auditif s'est oblitéré.

Le malade a présenté de l'ophtalmoplégie interne double ou parésie des sphincters iriens et des muscles de l'accommodation. Au moment où ces symptômes s'amendèrent, le malade accusa un

scotome paracentral absolu de 15° dans les divers diamètres, pour l'œil gauche.

Lor conclut à une fracture de la base du crâne au niveau des étages antérieur et moyen, du côté gauche notamment.

L'ophtalmoplégie interne double fait penser à une lésion centrale.

Le scotome central coexiste avec une lésion connue d'un point du tractus optique ou des régions centrales qui s'y rattachent, c'est-à-dire avec la plaie de l'écorce occipitale droite. Il peut y avoir un rapport direct de cause à effet entre la lésion corticale et le scotome, et le cas actuel peut donc être de quelque intérêt au point de vue de la localisation des centres visuels.

L'opération de Lor confirme cliniquement l'hypothèse de Munk d'après laquelle la vision maculaire de l'un des yeux aurait son centre cortical en un point bien limité de l'écorce du lobe occipital opposé. En outre le scotome paracentral est situé à gauche du méridien vertical, c'est-à-dire du même côté qu'une hémianopie par lésion de l'écorce occipitale droite. La situation du scotome en quadrant inféro-externe peut confirmer l'opinion de ceux qui admettent dans l'écorce occipitale une localisation en quadrants de fibres de la vision maculaire.

MM. Vennemann et Coppez ont vu après des blessures du crâne des hémorragies dans la gaine du nerf optique s'étendre à la rétine.

b) Lor. — **Un cas de torticolis d'origine oculaire.** — Enfant de 3 ans qui incline directement la tête sur l'épaule gauche.

Pour redressement de la tête on observe que l'œil droit est dévié en haut et un peu en dedans tandis que l'œil gauche fixe spontanément l'observateur; mais cette déviation montre divers degrés. Le strabisme de l'œil droit s'observe encore dans le regard à gauche, à gauche et en haut, même à gauche et en bas.

On peut conclure à une paralysie du muscle oblique inférieur gauche, provoquant chez l'enfant le torticolis en question, et la fixation avec l'œil paralysé lors du redressement forcé de la tête, tandis que l'œil droit est dévié par pseudo-spasme du droit supérieur droit.

M. Tacke estime qu'il y a indication d'une ténotomie du droit supérieur droit.

2° Gallemaerts. — **Cysticerque intra-oculaire. Extraction.** — Jeune fille de 26 ans avec décollement rétinien en forme de boule, à base bleuâtre, siège d'un mouvement d'expansion. L'administration d'extrait de fougère mâle produisit l'expulsion d'un tænia armé. Opération sous chloroforme après dilatation de la pupille. Après incision de la conjonctive, de la sclérotique et

déchirure de la choroïde le kyste sortit tout seul. Suture. Guérison.

COPPEZ présente un œil énucléé pour iridocyclite et phénomènes glaucomateux; à la section on trouva une poche sous-rétinienne contenant un cysticerque.

3° PERGENS. — **Buphtalmie après extraction d'une exostose du sinus frontal.** — Quelques jours après l'opération survint une kératite avec perforation, leucome adhérent : iridectomie optique. L'œil devint nettement glaucomateux. Globe buphtalmique.

Comme étiologie on peut croire à un traumatisme des nerfs lors de l'opération ou au leucome adhérent.

4° H. COPPEZ. — **Tuberculose conjonctivale.** — Chez une petite fille de 4 ans : paupières tuméfiées; une douzaine d'ulcérations arrondies à bord grisâtre, disposées sur la conjonctive tarsale. Chémosis de la conjonctive bulbaire, avec nombreux foyers jaunâtres sur celle-ci correspondant à des tubercules en voie de formation.

Bourgeon charnu sur le limbe de la cornée, à la partie inféro-interne.

Ganglion préauriculaire gonflé.

Traitement par la tuberculine.

M. VENNEMAN cite un cas de tuberculose de la conjonctivite guéri et soigné par le Dr Moyart au moyen de la tuberculine du professeur Denys, de Louvain.

M. COPPEZ. — La réaction locale est souvent forte avec la tuberculine; s'il y a des menaces de lésions à la cornée, toute aggravation pourrait amener sa perforation et la pénétration du virus dans l'œil.

5° FAUCONNIER. — **Présentation d'une nouvelle pince-ciseaux à iridectomie.** — C'est une simple paire de ciseaux dont les lames sont coudées sur le plat, et auxquels est adjoint un ressort offrant toutes les garanties de fonctionnement et de solidité.

6° H. COPPEZ. — **Quelques remarques sur la prothèse.** — Après l'énucléation, l'oculiste doit s'occuper lui-même de la prothèse.

L'œil reformé doit pour sa face postérieure s'appliquer exactement sur la conjonctive ramenée au-devant de l'orbite.

Il est parfois plus avantageux de ne pas suturer la conjonctive, pour obtenir des surfaces unies. M. Coppez prend dans une collection l'œil dont la forme s'adapte le mieux à la cavité. Il chauffe

légèrement la pièce et recouvre sa face postérieure d'une couche de 2-3 millimètres d'une substance employée par les dentistes (Gilberts temporary stopping). La pièce est ainsi introduite dans l'orbite avec pression. Les reliefs et les dépressions se marquent sur la pâte. M. Muller, de Wiesbaden, peut alors fournir des pièces prothétiques admirables.

Dans les cas difficiles, on coule du plâtre sur la muqueuse après cocaïnisation et huilage, on procède ensuite au moulage extérieur des paupières.

Dans les cas plus difficiles encore on façonne dans la pâte de Gilbert un œil *grosso modo* que l'on introduit dans la cavité, et que l'on taille jusqu'à adaptation parfaite aux muqueuses et aux paupières, en indiquant après refroidissement de la pâte la place de l'iris et de la pupille et en joignant le moulage en plâtre des parties circonvoisines.

6° H. Coppez. — **Névrite optique par absorption de thyroïdine.** — Ballet et Enriquez, Hosse et Godart qui ont particulièrement étudié l'action des injections de suc thyroïdien chez les animaux n'ont mentionné aucun phénomène oculaire positif.

M. Coppez rapporte l'histoire d'une chienne presque aveugle après administration de tabloïdes de thyroïdine.

Chez l'homme le suc thyroïdien peut amener des troubles de la vue, et provoquer des névrites optiques sérieuses. L'attention doit être attirée sur ce point, maintenant surtout que le public use largement de ce médicament et sans aucune surveillance médicale.

La névrite optique thyroïdienne est une névrite optique rétrobulbaire partielle avec scotome central.

Coppez a observé cinq cas chez des sujets entre 30 et 40 ans, qui n'avaient jamais été atteints de thyroïdisme.

L'amblyopie survient après plusieurs mois de la médication, et correspond à un affaiblissement de l'état général. La marche est rapide. — Le pronostic est favorable. — Les deux yeux sont généralement entrepris.

Comme traitement : émissions sanguines locales à la période d'hyperémie, la diète oculaire, plus tard noix vomique et courants continus.

Venneman a observé deux cas d'asthénopie musculaire.

7° Rogman. — **Contribution à l'étude des tumeurs épibulbaires : cas de sarcome, de carcinome et de fibrome cornéens.** — 1° Tumeur cornéenne, sans grande réaction, développée en quatre mois au dépens d'un point rouge observé depuis vingt ans. Ablation au bistouri et curettage. Sarcome mélanique à as-

pect alvéolaire dû à la pénétration d'expansions, d'une part de tissu épithélial, d'autre part de tissu propre de la cornée, à l'intérieur de la tumeur.

2° Tumeur carcinomateuse du limbe développée en huit mois sans réaction inflammatoire. — Ablation au bistouri et curettage.

3° Fibrome au centre de la cornée : pas d'irritation. Lupus érythémateux sur le nez. — Ablation et curettage. — Fibrome avec foyers de cellules jeunes à gros noyaux de forme ronde, un contour bien tracé et un ou deux nucléoles (Ziegler).

Résultats opératoires définitifs.

8° Brandès. — **Irido-choroïdite primitive chez un enfant de huit mois.** — A sept mois gastro-entérite avec réaction inflammatoire à l'œil droit.

Au moment du premier examen ophtalmologique : cornée trouble et infiltrée ; iris décoloré, gris, synéchies postérieures.

Pression intra-oculaire augmentée, sans douleurs apparentes.

Aucun antécédent chez la mère ni les autres enfants ; infection tuberculeuse possible chez le père.

Enucléation : suppuration du contenu de l'œil.

Après examen le Dr Trétrop conclut comme suit : « Le pus fournit à la culture de rares staphylocoques et une espèce non décrite parmi les pathogènes. Point de gonocoques. Les coupes de l'œil montrent une infiltration leucocytaire de tout l'organe. » Il y avait peut-être un phénomène de cause à effet entre l'entérite et l'affection oculaire. Les toxines, suivant Schmidt-Rimpler, formées en divers endroits de l'organisme et charriées par la circulation, suffisent pour provoquer une diapédèse leucocytaire que nous pouvons définir de chimiotoxique.

Mais l'entérite a été bénigne et vite guérie, et Brandès n'insiste pas sur cette origine chimiotoxique ni sur le diagnostic de panophtalmie toxique.

Le premier stade de la tuberculose choroïdienne se présente sous forme d'une accumulation de cellules lymphoïdes, d'après Cohn, et Wecker attire l'attention sur l'identité microscopique des premières traces d'une infiltration tuberculeuse d'avec la choroïdite suppurative au début.

D'après Frankel, la choroïde peut être prise de tuberculose miliaire avant que la granulie se déclare.

Von Michel croit que la moitié des affections primitives du tractus uvéal sont tuberculeuses.

Se basant sur l'hérédité possible, sur l'aspect microscopique et l'absence d'une autre affection manifeste, Brandès s'arrête à une

irido-choroïdite tuberculeuse primitive au stade des premières traces d'infiltration lymphoïde.

Coppez ne croit pas à la tuberculose : le tubercule endo-oculaire se fait jour au dehors par rupture des membranes.

Venneman croit à une infection mixte : d'abord il y a eu une irido-choroïdite tuberculeuse, puis des microbes pyogènes ont amené la suppuration.

9° Gauthier. — **Un cas d'épithélioma du limbe scléro-cornéen.** — Au microscope, épithélioma avec perles épidermiques présentant dans l'agencement de ses couches superficielles le mode pavimenteux stratifié. — Bourgeons charnus cancéreux formés de grandes cellules polyédriques, avec cellules épithéliales petites, serrées, fortement colorées. — Infiltration de leucocytes.

Il insiste sur le traitement de ces tumeurs par le galvano-cautère.

Van Duyse est partisan de l'énucléation pour les tumeurs malignes.

Venneman rattache les tumeurs épibulbaires au nœvi materni, qui sont dans leur essence des névromes. La tache pigmentée de la conjonctive bulbaire est un névrome épithélial et la tumeur de mauvaise nature qui se développe à ses dépens est un épithélioma mélanique pour commencer.

Il préconise le recouvrement exact de la plaie par revêtement épithélial sain pris dans le voisinage.

H. Coppée n'a trouvé dans un cas de mélano-sarcome d'autres altérations que celles du sarcome. Il préfère enlever les tumeurs en masse, sans morcellement.

Van Duyse. — **Le colobome atypique.** — On a voulu nier l'origine fissurale du colobome typique par le fait de l'existence de colobomes atypiques, c'est-à-dire de lésions dirigées vers un autre méridien que le colobome typique.

Van Duyse croit à l'origine fissurale des colobomes, à raison de la pathogénie des yeux de cyclope soudés par les fentes fœtales des deux yeux; ils présentent toutes les modalités des colobomes (simples, ectasiques, kystiques). C'est précisément dans un œil de cyclope, présentant un colobome commun du plancher et deux colobomes latéraux, centraux, que l'auteur a pu démontrer dans ces derniers la même texture histologique que dans celui du méridien antéro-postérieur. Ils étaient donc d'origine fissurale.

Van Duyse a pu expliquer la situation variable des colobomes atypiques d'après une constatation faite au cours de recherches embryologiques.

Il a observé chez un embryon de vache la fente normale dans laquelle pénètre le vaisseau classique, et en outre une deuxième fente allant au bord antérieur du calice rétinien vers son équateur. Les vaisseaux péri-oculaires n'y pénètrent pas pour gagner l'espace du vitré : le mésoderme y évolue de façon à fermer l'hiatus des deux feuillets rétiniens, externe et interne, proximal et distal. Il y a là une fente atypique colobomateuse, dont la position et l'étendue peuvent être variables.

Par la pathogénie de la fente typique on peut expliquer désormais en les reportant sur la fente atypique les colobomes maculaires centraux et ceux situés sur un méridien quelconque du bulbe.

Dr J. De Lantsheere.

SOCIÉTÉ MÉDICALE DES HOPITAUX

14 *décembre* 1900

Un cas de syphilis cérébrale débutant par des migraines ophtalmoplégiques. — M. Lamy résume l'observation d'une femme de 26 ans, qui, durant quelques mois, souffrit à plusieurs reprises de migraine prédominant à droite; ces accès de migraine s'accompagnaient toujours de paralysie partielle du moteur oculaire commun, avec chute de la paupière. On crut pendant plusieurs mois à une simple migraine ophtalmoplégique. Puis brusquement apparut un ictus, qui fut suivi d'obnubilation de la mémoire et de céphalées uniquement nocturnes. Malgré l'absence absolue d'antécédents syphilitiques, on fit le diagnostic de syphilis cérébrale, et le traitement intensif amena la guérison.

M. Dufloco fait remarquer la grande valeur diagnostique et pronostique des paralysies parcellaires du moteur oculaire commun : elles s'observent dans la syphilis cérébrale ou comme premier symptôme d'un tabès qui évoluera ultérieurement.

SOCIÉTÉ DE MÉDECINE DE NANCY

Ptosis congénital des paupières. — M. Rohmer présente une malade âgée de 31 ans, atteinte de ptosis congénital des deux paupières supérieures, ainsi que de paralysie des droits supérieurs. La malade a été opérée il y a six semaines, à l'œil

gauche, par le procédé de Panas; à l'œil droit, il y quinze jours, par le même procédé. Le résultat sur l'œil gauche a été un peu insuffisant; sur l'œil droit, il est très bon. Au lieu de tenir la tête fortement penchée en arrière, la malade la tient droite et peut facilement se livrer aux travaux du ménage. M. Rohmer se réserve de corriger encore la paupière supérieure gauche en excisant un pli ovalaire sur cette paupière. Il est à remarquer ici que le résultat esthétique de l'opération n'est pas mauvais; c'est à peine si, sur les paupières, on voit de petites cicatrices linéaires, mais on n'aperçoit aucun pli ni aucune saillie apparente ni disgracieuse. Toutefois, le muscle frontal, peu développé, ne remplit pas bien son office, comme il arrive parfois, car la malade ne peut relever les paupières que d'une façon insuffisante; néanmoins, dans la position droite de la tête, les deux pupilles, la droite surtout, sont bien à découvert. (*Gazette des hôpitaux de Toulouse*, 1899.)

SOCIÉTÉ FRANÇAISE DE DERMATOLOGIE ET DE SYPHILIGRAPHIE

Syphilis réfractaires au traitement. — M. Fournier. Nous signalons ces deux cas parce qu'ils nous paraissent indiquer remarquablement le peu d'action qu'ont les mercuriaux sur certaines syphilis. Dans le premier fait, il s'agit d'une malade syphilisée y a deux ans et demi, qui n'a cessé d'être traitée depuis la contamination. Elle porte des lésions banales de syphilis tuberculeuse, tuberculo-ulcéreuse. Elle a ingéré le protoiodure à fortes doses, le sirop de Gibert, les pilules de Dupuytren; elle a subi les injections de benzoate de mercure, d'huile grise, de calomel. Elle a fait à Uriage un traitement intensif de frictions et a pris l'iodure à la dose de 6, 8, 10 grammes, le tout sans résultat. Le nombre des piqûres de calomel n'a pas été chez elle moindre de 40, variant de 5 à 7 centigrammes.

Notre seconde malade a été atteinte de syphilis maligne d'emblée; depuis cinq ans elle présente des syphilides tuberculeuses sèches, des syphilides tuberculo-ulcéreuses, des gommes du palais, du crâne, des exostoses, de l'iritis. Le mercure lui a été donné à toutes doses et sous toutes ses formes, l'iodure a été poussé jusqu'à 12 et 16 grammes. Elle a subi 180 injections de benzoate; 120 injections de calomel à 5, 8 et 10 centigrammes. La syphilis a résisté, le calomel lui-même connaît la défaite.

Nous avons été assez heureux pour pouvoir préciser pour le pre-

mier de nos cas les facteurs de gravité. Notre malade est fille d'une tuberculeuse et d'un père absinthique mort avec des accidents cérébraux. Tous leurs autres enfants sont morts, la plupart en bas âge. La gravité chez elle tient donc à la tare héréditaire. Chacun naît avec une puissance vitale particulière dépendant de la source génésique. Il y a d'autres cas où la cause de gravité échappe absolument.

M. Barthélemy. — On pourrait peut-être, dans ces cas rebelles, obtenir de bons résultats par l'emploi de simples injections de sérum artificiel salé ou phosphaté. Elle semblent mettre l'organisme dans un état plus favorable à l'action du mercure, et nous rapprocherons de ce fait l'opinion et la pratique de Ricord qui envoyait à la campagne les spécifiques débiles ou débilités afin de les modifier et de les préparer à aider plus efficacement l'action thérapeutique du mercure. Dans quelques cas aussi, l'injection de sels mercuriels faite au niveau même des lésions semble exercer sur elles une heureuse influence, alors que les injections à distance ne les modifiaient que fort peu.

M. Du Castel. — Chez une malade qui avait subi sans succès pendant un an les injections d'huile grise et qui avait absorbé durant ce temps 6 à 8 grammes d'iodure par jour, les lésions s'amendèrent rapidement quand elle fut soumise aux injections de sérum chloruré à l'exclusion de tout autre traitement.

Abolition des réflexes pupillaires dans la syphilis. — M. Babinski. Partant de cette idée que le tabès est, le plus souvent, sous la domination étiologique de la syphilis et que le signe d'Argyll-Robertson est une des manifestations caractéristiques du tabès, nous avons recherché si ce signe ne pouvait être par là même un symptôme d'une syphilis héréditaire ou autre pouvant ne jamais se manifester par d'autres symptômes tabétiques.

Le tabès et la syphilis ont les relations les plus étroites : les statistiques le prouvent, comme le prouvent aussi l'immunité générale des tabétiques pour la syphilis, la rareté du tabès chez les religieux, sa fréquence assez grande chez les conjoints. La systématisation remarquable de cette affection nous invite à la regarder encore comme le plus souvent en rapport avec une infection qui serait ici la syphilis.

Nous avons fait porter notre observation sur 1,200 cas. Nos observations se rangent sous trois chefs : syphilis héréditaire, syphilis douteuse, syphilis acquise. Nous avons réuni 18 observations où le réflexe pupillaire est absent, sans qu'on puisse, dans un certain nombre d'entre elles, relever d'autre symptôme tabétique ou de méningo-encéphalite diffuse.

Comme presque tous ces sujets sont des syphilitiques, nous pouvons regarder ce signe comme un premier indice de tabès, comme un tabès nonosymptomatique. Et comme le signe manque régulièrement chez les sujets normaux, nous croyons pouvoir, renversant la proposition, le regarder comme un caractère de syphilis acquise méconnue ou de syphilis héréditaire, sans toutefois vouloir en faire un signe pathognomonique. Nous attirons sur ce point l'attention des syphiligraphes qui sont mieux placés que nous pour l'observation.

SOCIÉTÉ DE MÉDECINE ET DE CHIRURGIE DE BORDEAUX

Procès-verbal officiel de la séance du 23 novembre 1900

PRÉSIDENCE DE M. MOURE, PRÉSIDENT

Hétéroplastie orbitaire par greffe d'œil de lapin dans la capsule de Tenon. — Présentation de trois malades. — M. LAGRANGE. — Les ophtalmologistes ont, depuis longtemps, remarqué qu'après l'énucléation la cavité orbitaire est mal remplie par la pièce artificielle, d'ailleurs insuffisamment mobile.

Lang, en 1887, eut l'idée de remplir cette cavité avec des globes en verre; Belt a conseillé, dans ce but, des sphères d'éponge; Bourgeois, une boule faite avec des fils de soie enroulés autour d'une boulette de catgut. Trousseau est revenu à la sphère d'éponge, et Valude, dans un travail récent, conseille, après l'énucléation, d'introduire dans la cavité de Tenon une sphère d'argent.

J'ai, depuis quelques années, essayé de greffer du tissu normal; je me suis adressé d'abord à l'os vivant (tête de fémur), à l'os décalcifié; et n'ayant pas été satisfait des résultats, j'ai eu l'idée de greffer dans la capsule de Tenon, immédiatement après l'énucléation, un œil vivant de lapin. Cet œil entre aisément tout entier dans la cavité ténonienne; je ramène en avant les muscles droits et je les suture deux à deux; par dessus, je fais encore quatre ou cinq points de suture réunissant la conjonctive. Si l'on prend bien soin d'arrêter l'hémorragie qui suit l'énucléation, de façon à ce qu'il n'y ait aucun épanchement sanguin entre l'œil greffé et la capsule de Tenon, et que, d'autre part, les précautions antiseptiques soient parfaites, la greffe tient très bien sans réaction inflammatoire.

Je présente à la Société trois malades qui ont été opérés par ce procédé, l'un depuis trois mois et les deux autres depuis un mois.

Chez tous, la prothèse peut avoir lieu dans les conditions les plus satisfaisantes.

Il convient toutefois, pour bien juger cette opération, d'attendre encore; cette communication, que je fais surtout pour prendre date, devra être suivie dans quelques mois d'une autre communication dans laquelle il sera possible d'apprécier les résultats ultérieurs et définitifs de ce nouveau procédé d'hétéroplastie orbitaire.

M. Hässler félicite M. Lagrange du résultat obtenu; les mouvements de l'œil artificiel sont tellement étendus que l'illusion est presque complète. M. Hassler voudrait cependant que ces malades fussent représentés à la Société dans six mois ou un an.

M. Armaignac exprime le même désir, et fait observer que les beaux résultats obtenus par M. Lagrange peuvent l'être également, non par l'énucléation simple, mais par l'énucléation avec suture musculaire.

M. Fromaget trouve excellente l'idée de remplacer, dans la capsule de Tenon, un corps métallique par un corps organique; mais il redoute dans l'avenir la résorption de cet œil de lapin par digestion des tissus avoisinants.

M. Lagrange. — Je suivrai ces malades et les représenterai plus tard à la Société. Je répondrai à M. Armaignac que ce n'est guère que dans les cas d'yeux petits que l'énucléation avec suture donne de si bons résultats.

Quant à la résorption possible dont parle M. Fromaget, je répondrai que l'on sait aujourd'hui ce que deviennent ces yeux, car des greffes en ont été faites dans le péritoine, où ils deviennent hypotones et mous. Ils se réduisent d'abord de moitié, puis finissent par se maintenir à ce volume. (*Journal de médecine de Bordeaux*.)

WOCHENSCHRIFT FUR HYGIENE UND THERAPIE DES AUGES

1899-1900

COMPTE RENDU PAR LE Dr DE LANTSHEERE

1. **Stase lymphatique dans l'œil par l'action de la dionine : observation neuve, intéressante au point de vue physiologique et thérapeutique.** — M. le Dr Wolffberg décrit les effets produits dans l'œil par la péronine. Dans les conditions normales, la réaction des yeux était peu intense, tandis que dans tous les états pathologiques le chémosis était si prononcé qu'on aurait pu croire qu'il était produit par une injection sous-conjonctivale

(plaies pénétrantes du bulbe, ulcères de la cornée, phlyctènes, trachome, etc.).

La péronine est un dérivé de la morphine : le chlorhydrate de benzyl morphine.

La dionine est plus fusible et plus soluble que la péronine. L'auteur l'emploie sous forme de bâtonnets préparés avec du cacao et de l'huile, à 25 p. 100, qu'on introduit très aisément dans le cul-de-sac conjonctival. Jusqu'ici, nous devons simplement admettre que ces deux substances exercent une irritation particulière sur les cellules épithéliales des capillaires sanguins pour amener ainsi une action en quelque sorte lymphagogue.

2. **Emploi de l'euphtalmine**, un nouveau mydriatique. — Le Dr James Hinshelwood, de Glasgow, dans une étude comparative avec l'homatropine, trouve que l'euphtalmine agit au bout de vingt à trente minutes, et plus rapidement chez les jeunes que chez les vieux.

L'instillation préalable d'une goutte d'holocaïne favorise l'apparition plus rapide de la mydriase et met ainsi l'euphtalmine sur le même pied que l'homatropine.

La mydriase euphtalmique disparaît plus rapidement : la paralysie de l'accommodation n'y paraît plus après une heure et demie à deux heures.

L'euphtalmine est précieuse pour l'examen rétinoscopique.

Traitement de la diphtérie oculaire. — Le Dr Schulta, de Fulda, rapporte deux cas de diphtérie oculaire sans localisation de fausses membranes sur d'autres muqueuses et insiste sur le traitement par le sérum qui lui a donné des succès incontestables.

3. **Photomètre pour ateliers, écoliers, bureaux.** — M. le prof. Hermann Cohn décrit un appareil de sa construction se composant d'une caisse dans laquelle peuvent être enchâssés 3 verres fumés dont on a déterminé photométriquement la capacité d'absorption de lumière; à 40 centimètres de celle-ci est fixé un tableau sur lequel se trouvent 12 rangées verticales de 30 chiffres, placés quatre par quatre et imprimés en très petits caractères.

D'après qu'on pourra lire à la pleine lumière du midi à travers les 3 verres qui laissent passer 1 p. 100 de lumière, la place pour le travail sera parfaite; elle sera bonne lorsqu'on lit à travers les 2 verres qui laissent passer 5 p. 100 de lumière et à utiliser lorsqu'on lit à travers un verre qui laisse encore passer 20 p. 100 de lumière.

Tableau pour le contrôle du sens chromatique. — M. H. COHN a fait imprimer un tableau contenant 16 crochets noirs en orme de E sur 4 rangées et sur fond pourpre, exécuté d'une façon irréprochable après des essais ayant duré pendant des années. Ce tableau est recouvert par un papier de soie d'une épaisseur déterminée.

Celui qui reconnaît les carrés sous le papier de soie comme couleur verte a un bon sens chromatique.

Celui qui ne les reconnaît pas a un sens chromatique faible ou vicié.

Celui qui ne distingue pas les carrés noirs sur un fond rouge à travers le papier de soie, en plaçant un verre rouge devant l'œil, simule.

Contribution à l'action thérapeutique de la dionine. — Le Dr Carl NICOLAIER rapporte 2 cas de kératite fasciculaire, 3 cas de phlyctènes, 2 cas de trachome. Plus le chémosis est fort, plus favorable est le résultat.

4. **Les affections oculaires à traiter par la dionine.** — Le Dr WOLFFBERG résume comme suit les conclusions :

1° L'apport plus considérable de la lymphe dans l'œil liée à l'action de la dionine en fait un remède précieux dans le traitement de toutes les affections de la cornée, surtout celles qui ne dépendent pas d'une maladie de la conjonctive;

2° La dionine est à recommander pour le traitement des plaies après toutes les opérations sur le bulbe et après toutes les blessures du globe oculaire et des conjonctives;

3° La dionine est un adjuvant dans le traitement du glaucome.

7. **Avertissement de l'oculiste Mende à Breslau en 1791**, par le Dr H. COHN.

8. **L'Institut des sourds-muets de Breslau avec un seul enfant myope.** — M. H. COHN attire par ce fait l'attention sur les admirables mesures d'hygiène oculaire prises dans cette institution, principalement que le travail de près est peu en vigueur, que l'éclairage pendant la journée est parfait dans toutes les classes, que l'éclairage artificiel est assuré au moyen de nombreux becs de gaz avec des abat-jour en fer-blanc bien poli.

10. **Une pseudo-tumeur de la conjonctive bulbaire.** — Le Dr NICOLAIER rapporte l'histoire d'une tumeur sanguine d'origine traumatique qui put se coaguler en partie et donner lieu pendant

des semaines à des hémorragies. L'énucléation ne fut pas nécessaire.

11. **Protargol. Thérapie.** — Le Dr LESSHAFT n'a pas eu de bons résultats avec le protargol ni dans le traitement des dacryocystoblennorrhées, ni des blépharites rebelles.

Il recommande ce médicament dans l'ophtalmogonorrhée des nouveau-nés et des adultes.

12. **La thérapeutique par la lumière dans l'oculistique.** — Le Dr DANENBERGER décrit avec son procédé les maladies oculaires auxquelles il peut être appliqué.

16. 1° **L'action de la dionine sur l'œil**, par WOLFFBERG. — Critique des remarques de Pick sur cette substance.

2° **Blennorrhée des nouveau-nés.** — WOLFFBERG lave les culs-de-sacs conjonctivaux avec une solution de formaline à 1 p. 100, instille $AgHO^3$ à 2 p. 100, met de la pommade à l'airol 5 p. 100, xéroforme ou ichtyol, parfois le protargol à 10 p. 100, pas d'application de glace.

17. **Gélatine glycérinée.** — WOLFFBERG recommande cette pâte comme pansement oculaire pour les malades ambulants, à appliquer sur les paupières supérieure et inférieure et les parties voisines de la joue et des tempes, en évitant les cils et les sourcils, pour mettre dessus un tampon d'ouate qui reste ainsi collé et s'en lève facilement.

Tragocauth	5 gr.
Glycérine.	2 —
Aq. d. ad.	100 —

19. **Technique du pansement du creux orbitaire.** — Le Dr WOLFFBERG recommande le pansement ouaté à la glycérine gélatinée avec du papier parchemin.

N° 20. **L'emploi des tabloïdes de Burroughs Wellcome et Cie en oculistique.** — Le Dr DAXENBERGER n'ordonne plus des instillations d'atropine. Il prescrit pour la journée des instillations de scopolamine à 2 p. 100 et introduit lui-même un tabloïde d'atropine dans le cul-de-sac conjonctival.

L'auteur recommande les autres tabloïdes préparés par la maison.

N° 21. **La balnéothérapie dans les maladies oculaires.** — Le Dr Ohleman, de Wiesbaden, étudie d'abord l'action de la balnéothérapie. Dans l'hydrothérapie interviennent les facteurs physiques. Dans les cures d'eaux minérales, les propriétés physiques et chimiques, les effets physiologiques et pharmacodynamiques jouent le principal rôle dans la guérison. Il considère ensuite quelles sont les affections oculaires qui peuvent être soignées par la balnéothérapie : il distingue parmi elles les lésions scrofuleuses, syphilitiques, les maladies dépendant de la goutte et du rhumatisme, auxquelles on pourrait ajouter les affections du nerf optique.

Les affections aiguës de l'œil ne se prêtent pas à cette cure.

L'auteur revient alors sur quelques maladies spéciales appartenant aux groupes généraux cités, avec le traitement balnéothérapique qui peut leur être le plus favorable.

N° 24. **Contribution à l'étude de l'iritis toxique.** — Le Dr Richard Hilberg met en garde contre l'action nuisible du *primula obeonica* et du *primula prœnitens*. Il a observé un cas d'iritis grave à la suite de lésions inflammatoires de la figure par piqûre de cette plante. Ces plantes sont recouvertes de poils composés de glandes irritantes.

N° 25. **Modèle de visière**, par le Dr Wolffberg.

N° 26. **Encore la dionine dans la thérapeutique oculaire.** — Le Dr Græfe a vu une rupture de la plaie cornéenne après application de dionine qui avait provoqué de l'éternuement qu'un autre a également observé.

Le Dr Wolffberg croit que ces inconvénients viennent d'une mauvaise application et engage ses confrères à publier leurs observations concernant ce remède mis en évidence par lui : les avis sont encore contradictoires vu les publications de divers auteurs.

Il a confiance dans la dionine pour le traitement des blessures récentes de l'œil, les lésions de la cornée et du glaucome.

N° 30. **Etiologie et thérapeutique du strabisme.** — Le Dr Wolffberg croit que le strabisme est dû le plus souvent à une augmentation dans la tension de l'accommodation, à un spasme d'accommodation.

L'auteur partage les idées émises dans les travaux de Priestley, Smith et Landolt sur ce sujet. Il instille depuis longtemps ainsi de l'atropine et recommande les exercices pour remettre les opé-

rations à plus tard; il prescrit très tôt les lunettes à porter toujours.

Traitement des ophtalmies scrofuleuses. — Le Dr HEDDŒUS, recommande le calomel comme spécifique à l'intérieur; il prescrit autant de milligrammes par jour que l'enfant compte de mois, autant de centigrammes par jour qu'il compte d'années : chez les enfants au-dessus de 5 ans ne pas augmenter la dose en proportion et surveiller les symptômes d'intoxication.

La pommade grise agit plus rapidement : tous les jours 0 gr. 5-1 gramme en frictions pendant dix minutes dans le dos ou sur la cuisse après un bain. Chez les enfants au-dessous d'un an on mêle utilement 1 partie de *cinereum* à 1-2 parties de *sapo kalinus vernalis*. Mais il faut individualiser.

Le calomel mérite la préférence dans les familles comme procédé d'exécution.

Il ne faut pas se laisser arrêter par une aggravation du mal et débuter le plus tôt possible par ce traitement. L'auteur n'emploie plus guère la pommade jaune.

Etiologie de la cataracte. — Le Dr JONAS, de Liegnitz, a acquis la conviction que la cataracte est une affection réflexe nasogène du cristallin. Il se base sur de nombreux examens rhinoscopiques qui ont fourni les mêmes résultats.

L'avenir élucidera comment survient secondairement la lésion du cristallin et comment elle dépend d'anomalies nasales. Les oculistes doivent avoir leur attention attirée là-dessus.

On connait les rapports d'autres affections oculaires avec celles du nez.

N° 31. **La dionine dans l'extraction de la cataracte**, par WOLFFBERG. — Réaction provoquée probablement sur la plaie produite par la pince à fixation. Bon résultat final et guérison normale. Erreur fatale dans les opérations.

Le Dr Wolffberg attire l'attention sur le fait de toujours bien s'assurer quel est l'œil à opérer et en considère les conséquences désastreuses dans l'énucléation.

N° 32. **Action de la dionine.** — Le Dr DAXENBERGER conclut de ses nombreuses observations que la dionine est un irritant local précieux, indiqué dans les lésions de la cornée à l'exception des lésions fraîches, pour éclaircir les troubles de la chambre antérieure et du corps vitré, les restes de cataracte secondaire après discision et extraction, parfois dans les inflammations du tractus

uréal. Elle est contre-indiquée dans les blessures fraîches de la cornée, dans l'ulcère récent de la cornée, dans toutes les plaies pénétrantes du bulbe.

Il n'a pu se convaincre d'une action spécifique analgésique, hypotonique, myotique.

Le calomel à l'intérieur contre la scrofulose de l'œil. — Le Dr GUTTMANN dit que le calomel à l'intérieur agit sur l'eczéma de l'œil plutôt que sur la scrofulose, envisagée en général. Ce traitement vient en aide aux applications locales sans les rendre superflues.

Il réclame la priorité sur le Dr Heddæus.

N° 34. **Un moucheron dans les voies lacrymales.** — Le Dr WOLFFBERG, chez une personne atteinte d'ozène et de fistule du sac lacrymal, a trouvé dans celui-ci un moucheron du groupe des *nematocera*. Il est difficile de dire si l'animalcule y a pénétré par le nez vivant ou sous forme de larve.

Benvenuto et sa littérature ophtalmologique, par le Dr OHLEMAN.

Relevé de l'examen des facultés visuelles chez les enfants de l'orphelinat de Rummelsburg et de l'asile de Lichtenberg. — Rapport sur l'année 1898-99, par le prof. Silex. — L'auteur a constaté 64,6 p. 100 d'yeux normaux, 9,4 p. 100 d'hypermétropie, 11,9 p. 100 de myopie, 14,1 p. 100 d'anomalie de courbure du cristallin.

67,6 p. 100 avaient une acuité visuelle de 2/3 à 1; 8,1 p. 100, une acuité de 1/2; 18,7 p. 100, de 1/3 à 1/4; 5,6 p. 100, moins de 1/4.

37. **Remarques sur le traitement de l'ophtalmie gonorrhéique.** — Le Dr WOLFFBERG, en présence de la diversité des méthodes, fait connaître son avis sur ce sujet.

a) Si le malade arrive en traitement aussitôt après l'infection, la glace sera employée dans une solution de formaline : en surveillant l'apparition de toute anomalie de la cornée ou si la paupière reste ouverte ou a de la tendance à se fermer par gonflement.

b) Le nitrate d'argent à 2 p. 100, le protargol à 10 p. 100; ce dernier ayant la préférence. Il est bon de changer si les symptômes vont s'aggravant, et recourir à celui des deux dont on ne s'est pas encore servi.

c) Pour enlever le pus de l'œil, il recommande d'irriguer lon-

guement l'œil au moyen d'une pipette ou d'une canule avec un mélange d'une solution faible de NaCl et de borax à 6 p. 100, à laquelle on ajoute 2 gouttes de formaline pour 100 grammes. Ces lavages doivent se faire toutes les 15 minutes pendant le jour aussi longtemps que le pus s'accumule.

d) Protéger l'œil sain par une rondelle de toile boriquée ou de gaze fixée.

e) Comme traitement interne : la diète et les purgatifs. L'auteur a vu un bon résultat avec KIo.

41. **L'amblyopie et anopsie.** — Le Prof. KERRNHEISER attache une grande importance aux exercices à faire pratiquer par les yeux amblyopes, le bon œil étant exclu de la vision. Il cite un cas où, après une année, un œil complètement amblyope présentait une acuité visuelle de 6/9.

Une lampe pour les opérations oculaires, Dr SEIDLITZ.

44. **Paralysies des muscles de l'œil dans les paralysies cérébrales chez les enfants.** — Revue critique de la bibliographie actuelle, par le Dr DAXENBERGER.

47. **Verres isométropes. — Chimie et fabrication.** — Traduction du livre du Dr BOURGON, par le Dr WOLFFBERG : *Les verres isométropes.*

Dr DE LANTSHEERE.

BIBLIOGRAPHIE ET REVUE DES JOURNAUX

M. BOUZOUD. **Fracture du crâne, blessure du sourcil. Vertiges oculaires. Trépanation, guérison.**

OBSERVATION

A. V..., 27 ans, entre à l'Hôtel-Dieu le 21 décembre 1899. Il n'a jamais fait de maladie grave, et n'a eu ni vertiges, ni troubles visuels jusqu'à l'accident qui motive son entrée à l'hôpital.

Le 26 octobre dernier, c'est-à-dire il y a deux mois, il reçut accidentellement, pendant son travail, un violent coup de tenailles à la partie supéro-externe de la voûte orbitaire du côté droit. Le choc fut immédiatement suivi de chute avec perte de connaissance, laquelle paraît avoir duré quelques minutes seulement.

Lorsque le blessé reprit ses sens, il se trouvait encore à l'atelier entouré de ses camarades. Il ne souffrait pas, disait-il. Il existait un gonflement considérable des paupières, une plaie transversale, ou plutôt légèrement oblique en bas et en dehors, suivant à peu près la direction de la moitié externe du sourcil. Spontanément, il ne pouvait ouvrir l'œil traumatisé, couvert par les paupières tuméfiées. Mais, en entr'ouvrant ces dernières, on a pu constater, aussitôt après l'accident, que le globe oculaire était intact, et la vision parfaitement conservée.

Les jours suivants, la douleur au point contus fut très violente empêchant tout sommeil. Le gonflement des paupières persista pendant trois semaines. Pendant six semaines environ, il y eut un chémosis intense. Mais la vision ne fut pas troublée.

Au bout de cinq semaines environ, quand le blessé commença à se lever, il remarqua que les douleurs lancinantes et s'irradiant dans presque toute la tête, s'accompagnaient, deux à trois fois par jour en moyenne, de phénomènes de vertige à début presque subit. Dès qu'ils apparaissaient, le malade était obligé de s'asseoir, ou, du moins, de prendre un solide point d'appui, de s'accouder sur son lit, par exemple, sous peine de tomber.

Au reste, il n'a jamais eu de chute brusque ni de perte de connaissance, jamais d'aura motrice ni sensitive, au niveau des membres du côté opposé à la lésion; jamais de phénomènes convulsifs.

Depuis quelques semaines, il semble au blessé que ses accès de vertige sont plus rares et plus courts, durant souvent à peine deux minutes. Toutefois, il ne se passe pas de jour sans qu'il en prenne même au lit. Il en a eu encore hier et ce matin. La douleur a disparu. Il faut maintenant, pour en provoquer, presser sur la région contuse.

A l'inspection : au premier abord, on ne constate que la cicatrice de la plaie du sourcil, ci-dessus signalée, et le rétrécissement, assez marqué, de l'ouverture palpébrale. Mais, par un examen plus approfondi, on remarque que le globe oculaire, du côté contus, se trouve sur un plan inférieur de 2 ou 3 millimètres à celui du côté sain.

Les plis de la paupière inférieure sont manifestement plus accusés du côté du blessé. Aucun trouble de la vue, ni dans les mouvements de l'œil. Les pupilles sont égales. La conjonctive ne présente plus de trace d'inflammation.

A la palpation : on sent nettement, immédiatement au-dessus de la cavité orbitaire, et à la partie externe, une dépression admettant la pulpe du pouce, mais pas très profonde. On ne sent d'aspérités ni au fond, ni sur les bords, sauf à l'extrémité inféro-

externe, où le rebord orbitaire, intéressé, est abaissé, déformé et douloureux à la pression.

Pas de troubles moteurs ni sensitifs, au niveau de la face ni des membres.

Les réflexes rotuliens et plantaires sont normaux.

En somme, chez notre malade, aucun symptôme qui permette une localisation cérébrale.

Mais la notion exacte de la fracture et de son siège, d'une part; d'autre part, les phénomènes persistants de vertige éprouvés par le blessé, ont paru suffisants pour motiver l'intervention.

Opération. — Le long du sourcil, préalablement rasé, et à sa partie externe, incision de 4 centimètres environ allant jusqu'à l'os dont le périoste est relevé avec une rugine. On constate alors un enfoncement du frontal cupuliforme.

L'os attaqué à la gouge, le fragment enfoncé est soulevé et extrait; on voit alors dans la moitié inférieure de l'enfoncement le périoste orbitaire; dans la moitié supérieure une lame osseuse recouvre le cerveau; ce fragment osseux détaché, les méninges sont découvertes dans l'étendue d'une pièce de vingt centimes; la dure-mère n'est pas lésée, elle bat normalement.

L'opération est terminée. Suture de la ligne d'incision. Petit drain à l'angle externe de la plaie supprimé au bout de trois jours; réunion par première intention.

Depuis l'opération, les vertiges ont cessé, mais il persiste un certain alourdissement qui se dissipe lentement. Le blessé est revu le 2 avril 1900. Il va bien; les vertiges ne se sont pas reproduits; sa tête n'est plus lourde, mais il ne peut encore supporter la vue d'un feu violent, au moment de la coulée de l'acier, par exemple.

L'œil droit est un peu abaissé, mais sa motilité est parfaite; pas de diplopie.

Ici les accidents de vertige paraissent bien dus à une compression limitée du cerveau; ils ont cédé à la suppression de cette compression, mais, comme il arrive après les traumatismes cérébraux importants, les troubles vagues qui leur succèdent, tels que : céphalalgie, inaptitude au travail, fatigue cérébrale, persistent parfois assez longtemps. (*L'Echo médical de Toulouse*, 5 janvier 1901.)

Hertel. **Contribution à l'étude de l'anatomie pathologique du sac lacrymal extirpé** (*Archiv f. Ophtalmologie v. Graefe*, 1899, p. 22). — Il s'agissait de blennorragie chronique du sac, ou bien de dacryocystite chronique muco-purulente, trois fois

d'une ectasie simple; enfin, il y avait aussi quelques sacs extirpés à cause d'une tuberculose locale.

L'examen des sacs atteints de dacryocystite chronique microscopique a montré une hypertrophie de l'épithélium et de la muqueuse avec des infiltrations et des proliférations papillomateuses. Il existait de nombreux follicules dans la muqueuse. Les altérations inflammatoires y faisaient défaut.

L'auteur n'a pas trouvé de vraies glandes dans les sacs atteints de dacryocystite chronique, ni dans les sacs normaux. Les follicules ont été trouvés aussi dans la muqueuse de sacs normaux d'adultes.

Les sondages répétés et forcés avaient été le siège de lésions considérables avec destructions nombreuses de la couche épithéliale et même de la muqueuse, hémorragies étendues, détachement de lambeaux de muqueuse. L'épithélium faisait par moment complètement défaut. Pour l'auteur, on doit absolument rejeter les sondes à demeure, ainsi que les sondages forcés. Il faut abandonner la cure par les sondes dès qu'on voit qu'on n'obtient pas le rétablissement du passage des larmes.

M. Le Merle (de Bordeaux). **La sensibilité oculaire à la pression dans le tabes.** — Si chez un sujet sain on comprime le globe oculaire, on fait naître dans l'intérieur de l'œil une douleur aiguë, *sui generis*, bientôt intolérable. Chez certains tabétiques confirmés, au contraire, semblable manœuvre n'amène aucune sensation douloureuse. La sensibilité oculaire à la pression est abolie, et cette abolition constitue l'analgésie *oculaire à la pression*.

La sensation *sui generis* ainsi obtenue n'est cependant pas abolie chez tous les tabétiques. Elle peut rester normale. Elle peut, de même, être considérablement augmentée : il y a alors *hyperalgésie oculaire à la pression*. Mais ces cas d'hyperalgésie sont encore trop peu nombreux pour qu'il nous soit permis d'en faire ici l'étude. Nous nous bornerons donc à étudier l'analgésie oculaire.

L'analgésie oculaire peut être complète ou incomplète. Dans ce dernier cas, on dit qu'il y a hypoalgésie. L'hypoalgésie peut être légère, difficile à apprécier, mais elle peut aussi être très marquée. Entre la sensation normale et l'analgésie complète, il y a tous les degrés. Mais, d'une façon générale et pour la commodité du discours, nous entendrons, nous aussi, par analgésie oculaire « toutes les variations en moins de la sensibilité oculaire à la pression ».

L'analgésie peut être *unilatérale*, affecter indifféremment l'un ou l'autre œil. Elle peut aussi être *bilatérale*. Elle ne se présente

pas forcément au même degré dans les deux globes oculaires. Il peut y avoir concurremment d'un côté une conservation intégrale des sensations normales, et de l'autre de l'hypoalgésie ou même de l'analgésie complète. De même, l'analgésie complète d'un œil n'est quelquefois accompagnée que d'hypoalgésie plus ou moins marquée de l'autre.

Il est difficile de fixer les conditions d'âge, de sexe, de durée de la maladie, etc., qui aient quelque rapport avec ce phénomène. Mais M. Le Merle attire particulièrement l'attention sur deux points. Il a recherché d'abord dans quel rapport les diverses analgésies pouvaient se rencontrer chez les tabétiques. Or il a vu que l'analgésie oculaire est plus fréquente que les mammaires, mais moins souvent que les testiculaires. Les troubles des sensibilités spéciales sont, on le voit, très fréquents dans le tabes.

Un second point est relatif à l'état de l'œil chez les tabétiques atteints de cette complication; or, il ne semble pas que l'analgésie oculaire soit plus fréquente chez les malades qui ont présenté quelque altération de l'œil, paralysies, signes d'Argyll-Robertson, etc. Il faut ajouter, d'ailleurs, que l'analgésie oculaire n'appartient pas en propre au tabes. On la retrouve dans quelques maladies locales, où elle est mal étudiée, ou pas du tout. Elle se rencontre dans des affections d'ordre plus général, telles que l'hystérie; elle affecte alors les mêmes caractères que dans le tabes.

Il s'agit, en somme, d'un phénomène intéressant qui vient s'ajouter à la symptomatologie déjà si riche de cette maladie. (*Journ. de méd. et de chir. prat.*, 25 mai 1900.)

Dr Ulry (de Bordeaux). **De l'excrétion des liquides intra-oculaires.** — Le Dr Ulry, chef de la clinique ophtalmologique de la Faculté de Bordeaux, a exposé, à la Société de biologie, le résultat de ses intéressantes recherches sur la sécrétion et l'excrétion des liquides intra-oculaires. De ses expériences, il conclut que :

1° L'humeur aqueuse et la partie liquide du corps vitré sont sécrétées par le procès ciliaire;

2° L'humeur aqueuse s'échappe en avant par l'angle irido-cornéen et gagne, d'une part, le canal de Schlemm et les veines ciliaires; d'autre part, les lymphatiques de la supra-choroïde;

3° L'humeur vitrée est éliminée en arrière, au niveau de la papille optique, et suit les gaines périvasculaires des vaisseaux centraux et les cloisons conjonctives du nerf;

4° Les lésions oculaires dans l'intoxication par la naphtaline ne prouvent nullement que la nutrition du cristallin soit sous la dépendance de la rétine. (*Gazette hebd. des sciences médic.*, 31 juillet 1900.)

M. Fage (Amiens). **Résultats de l'électrolyse dans le traitement des dacryocystites.** — Bien que l'électrolyse ait été dès 1863 employée contre les rétrécissements des voies lacrymales par Tripier et Desmarres, c'est un traitement qui est encore peu employé par les ophtalmologistes.

Le cathétérisme électrolytique des voies lacrymales abrège la durée de la guérison et la rend plus stable. Dès une première séance on obtient une dilatation marquée du canal nasal; mais pour qu'elle soit durable et pour qu'il y ait modification de la muqueuse, il faut renouveler l'opération plusieurs fois à six ou huit jours d'intervalle. On voit alors l'injection passer facilement dans le canal nasal, et le catarrhe du sac, lorsqu'il y en a, avoir tendance à disparaître. Cette modification des sécrétions de la muqueuse, sur laquelle Lagrange a attiré l'attention, est un point très important.

Ce n'est pas à dire que l'électrolyse ait toujours une action définitive; c'est surtout un moyen plus prompt, plus actif. Il est entendu qu'il ne saurait se substituer aux opérations nécessitées par des altérations profondes de la muqueuse avec dilatation du sac et fistule. Mais, même dans ces cas, l'électrolyse peut être un complément utile qui permet d'abréger et d'achever la guérison. (*Archives de médecine et de chirurgie spéciales*, octobre, novembre, décembre 1900.)

M. Mazet. **De l'iritis métritique.** — Les simples affections utérines peuvent avoir leur retentissement du côté de l'œil par l'infection et l'intoxication microbienne venue et partie des organes génitaux. M. le Dr Mazet (de Marseille) cite deux faits d'origine utérine.

Dans les 2 cas il s'agit de jeunes femmes atteintes d'endométrite; à la suite de leurs règles, au moment d'une recrudescence dans tous les phénomènes locaux et généraux de l'affection utérine, elles virent apparaître les troubles oculaires : l'une présenta de l'iritis plastique simple et l'autre de l'iritis parenchymateuse à hypopyon. Ces accidents oculaires graves disparurent vite et totalement par les injections et des pansements antiseptiques vaginaux.

Toutes les variétés d'inflammation irienne peuvent se rencontrer; aussi les symptômes oculaires sont propres à chaque espèce d'iritis. Quelques caractères peuvent attirer notre attention sur son origine : facilité des rechutes à chaque époque menstruelle; rapidité dans la guérison à la suite du traitement local et surtout utérin chez les jeunes femmes.

Le pronostic, généralement favorable, varie avec le degré et

l'ancienneté des lésions constatées. Le traitement sera celui de l'affection utérine qui lui a donné naissance; on y ajoutera localement des instillations d'atropine.

KIRCHNER. **Réflexe pupillaire coïncidant avec la fermeture des paupières; sa valeur en thérapeutique** (*Münch. med. Woch.*, oct. 1900). — Le réflexe pupillaire qui se produit lors de la réaction pupillaire même chez l'homme sain est ou normale ou très fréquente, mais pour différentes causes (réflexe lumineux, phénomène de Bell) souvent très difficiles à mettre en évidence. Ce réflexe est généralement conservé quand le réflexe lumineux et celui de convergence et d'accommodation pupillaire sont abolis; c'est alors qu'on peut facilement le mettre en évidence.

Ce réflexe consiste en ce que dans l'occlusion volontaire de la paupière, la pupille du même côté se resserre d'autant plus qu'est plus énergique l'occlusion; le même effet se produit ou même plus marqué quand l'individu a l'intention de fermer énergiquement les paupières alors même que la fente palpébrale reste passivement ouverte.

D'après ses observations, l'auteur croit que ce phénomène est en relation avec l'état des noyaux de l'oculo-moteur. Dans les cas de mydriase paralytique, au lieu de donner des médicaments provoquant le myosis, on peut mettre à profit ce réflexe comme l'auteur l'a fait dans son cas.

HARRIS. **Signification de la pupille d'Argyll-Robertson** (*Brit. med. Journ.*, 29 septembre 1900). — Le signe d'Argyll-Robertson se rencontre surtout dans le tabes et la paralysie générale. Ce serait un signe presque certain de syphilis antérieure et on pourrait le trouver dans cette affection en dehors du tabes et de la paralysie générale. Il existe encore dans l'ataxie juvénile et la paralysie générale avec syphilis congénitale, dans l'atrophie musculaire progressive, l'intoxication saturnine, l'anévrisme aortique, l'hémiplégie, la méningite syphilitique, l'ophtalmoplégie nucléaire. On l'a trouvé dans l'intoxication par le sulfure de carbone, le diabète. L'auteur ne l'a pas vu dans la maladie de Friedreich, la sclérose en plaques.

Les pupilles peuvent être petites; il y a perte du réflexe de dilatation par stimulation cutanée (iridoplégie réflexe).

Il y a souvent de l'inégalité pupillaire.

Il est probable que le signe d'Argyll-Robertson est dû à la sclérose des fibres de Meynert d'un ou des deux côtés selon que ce signe est uni ou bilatéral, plutôt qu'à une dégénérescence nucléaire.

LIVRES NOUVEAUX

Chirurgie oculaire, par le Dr Alb. Terson, in-8° de 540 p. avec 129 fig., chez Baillière, Paris 1901. — Après son livre de *Technique ophtalmologique* (anesthésie, antisepsie, instrumentation), M. Alb. Terson vient de publier, comme suite et complément, un excellent traité de *Chirurgie oculaire*.

L'auteur suit l'ordre anatomique, commençant par les paupières pour finir par l'orbite. Une description anatomique sommaire des lésions conduit au mode opératoire. Les indications thérapeutiques, la description des procédés sont présentées avec méthode et avec suffisamment de détails. L'auteur insiste plus spécialement sur les opérations qui doivent être employées soit comme procédés de choix, soit comme procédés de nécessité.

Une notice historique précède la plupart des chapitres, ce qui a l'avantage de montrer l'évolution des procédés, leur sélection naturelle et progressive. La longueur de chaque chapitre est appropriée à l'importance chirurgicale des affections qui y sont traitées.

Pour les paupières, on trouve les applications opératoires des lésions palpébrales classiques : traumatismes; infections parmi lesquelles sont fort à propos rangés le chalazion, le lupus, les tubercules; dégénérescences; tumeurs; lésions musculaires; déformations; affections congénitales.

A signaler, dans le chapitre de l'appareil lacrymal, la question de l'ablation de la glande lacrymale avec l'historique, la technique, les résultats. Après l'exposé du cathétérisme et des opérations sur le sac, un tableau d'ensemble indique la conduite à tenir dans les différentes affections de l'appareil lacrymal.

Chapitre III. — Opérations sur la conjonctive.

Chapitre IV. — Affections chirurgicales de la cornée. Pour les ulcères et les abcès de la cornée, l'auteur passe successivement en revue la désinfection externe, la révulsion conjonctivale, le curettage, la cautérisation ignée, la fistulisation, la paracentèse; on pourrait y ajouter l'antisepsie interne par la méthode des injections dans la chambre antérieure telle que nous l'avons proposée. Viennent ensuite le tatouage, les opérations de staphylome, l'exentération du globe.

Chapitre V. — Opérations dans les affections de la sclérotique.

Chapitre VI. — Opérations sur l'iris.

Opérations contre le glaucome. L'auteur s'est borné à l'étude des deux grands procédés classiques, la sclérotomie et l'iridec-

tomie, en exposant leur mode d'action, leurs indications et leurs résultats.

Chap. VII. — Lésions du cristallin. L'opération de la cataracte est traitée avec le soin que comporte un pareil sujet : historique, indications et opportunité de l'intervention, choix du procédé pour les différentes variétés de cataracte, accidents immédiats et tardifs.

Les autres chapitres sont consacrés aux opérations qui se pratiquent sur le corps vitré, la rétine, le nerf optique, les muscles oculaires, l'orbite.

Un programme d'exercices opératoires sur le cadavre termine ce traité.

Comme on le voit, le livre de M. A. Terson est un excellent traité de chirurgie oculaire, complet, clair, méthodique, au courant des plus récents procédés, illustré de figures très démonstratives. Il sera aussi utile au praticien qu'à l'étudiant.

Aussi devons-nous féliciter M. Terson de son travail et pouvons-nous prédire un plein succès à son livre.

Dr. Fage.

A. Maitland-Ramsay. **Atlas des maladies externes de l'œil** (édition française, par le Dr Leprince, de Bourges). Maloine, éditeur. — Ce livre vient bien à son heure. Je sais que récemment encore un atlas-manuel paraissait sur les mêmes maladies externes de l'œil. Les deux livres ont l'air de faire double emploi; mais l'édition luxueuse que nous présente aujourd'hui la maison Maloine n'est en rien comparable à l'Atlas de M. Haab. Ce dernier a cherché à faire un compendium ophtalmologique illustré de planches, dont quelques-unes sont bonnes, mais dont la plupart sont des enluminures; au contraire, M. Maitland-Ramsay n'a pas la prétention de tout faire connaître : il a étudié les affections les plus connues en un texte clair et concis; il a appuyé ce texte de dessins et de planches qui sont des reproductions artistiques. La coexistence de plusieurs lésions sur les yeux, ainsi présentée, a permis à l'auteur de faire une revue très étendue des maladies de l'œil, mais il n'a pas voulu tout faire entrer dans son livre.

C'est sur la planche en couleurs que s'appuie le texte qui l'accompagne. Aussi, les médecins non spécialistes ne risquent-ils pas de se perdre dans la lecture de ce livre.

Pour mieux faire comprendre la façon de procéder de l'auteur, nous citerons ici les titres des planches : I. *Eczéma des paupières*, IV. *Lagophtalmos*, V. *Ptosis*, VI. *Nævus maternus*, VII. *Œdème des paupières*, VIII. *Syphilis des paupières*, etc. Nous signalerons

comme remarquables à tous égards, les planches, I, VI, VII X, XVIII, XXVIII, XXIX, XXXVIII, XLI, XLII, XLIV, XLV XLVIII, qui sont et resteront de véritables documents.

C'est, à notre avis, du côté de l'iconographie sans cesse perfectionnée que devraient se porter les efforts des auteurs et éditeurs. Nous faisons des vœux pour que ce début remarquable soit continué par de nouvelles publications aussi importantes.

PUECH et FROMAGET. **Précis d'ophtalmologie journalière.** Un volume de 368 pages avec figures. — Si les traités d'ophtalmologie à l'usage des spécialistes abondent, il n'en est pas de même des manuels pratiques pour les étudiants et les praticiens. C'est cette lacune qu'ont voulu combler MM. Puech et Fromaget. Éloignant les affections rares, dont le diagnostic exige la science d'un spécialiste, ils présentent, sous un aspect clinique satisfaisant, en insistant tout spécialement sur le diagnostic et le traitement, les affections oculaires les plus répandues, qu'ils passent ainsi successivement en revue dans les chapitres suivants :

Paupières. — Conjonctive. — Cornée. — Sclérotique. — — Glaucomes. — Cristallin (cataractes). — Corps vitré. — Choroïde. — Rétine. — Nerf optique. — Voies lacrymales. — Orbite. — Appareil moteur (strabisme, diplopie, paralysies).

Ce qui différencie ce nouveau précis d'ophtalmologie de tous les traités ou résumés qui ne peuvent être lus avec fruit que par les spécialistes, c'est qu'il peut être consulté par tous les praticiens.

ACADÉMIE DE MÉDECINE DE PARIS

Séance publique annuelle, tenue le 18 *décembre* 1900

PRÉSIDENCE DE M. MAREY

La séance a été ouverte par la lecture du rapport général sur les prix décernés en 1900, faite par M. le Dr VALLIN, secrétaire annuel. Après une énumération des prix proposés par l'Académie pour les années 1901, 1902 et 1903, M. le docteur DEBOVE a lu un éloge très remarquablement rédigé sur le professeur Charcot, dont nous nous proposons de reproduire prochainement certaines de ses parties.

Relativement aux prix proposés pour les années 1901, 1902 et 1903, nous croyons intéressant de reproduire certaines conditions des concours.

PRIX ORFILA. — 4,000 francs (biennal).

Question : *Alcaloïdes de la belladone, de la jusquiame et du datura.*

« Chacune de ces questions devra être envisagée sous les points de vue de la physiologie, de la pathologie, de l'anatomie pathologique, de la thérapeutique et de la médecine légale. — Ainsi, que deviennent ces poisons après avoir été absorbés; dans quels organes séjournent-ils; à quelle époque sont-ils éliminés et par quelles voies; quels troubles amènent-ils dans les fonctions; quels sont les symptômes et les lésions organiques qu'ils provoquent; quelle est leur action sur les fluides de l'économie animale, et en particulier sur le sang; quel mode de traitement doit-on préférer pour combattre leurs effets; enfin, et ceci est le plus important, quelle est la marche à suivre pour déceler ces toxiques *avant la mort*, soit dans les matières vomies ou dans celles qui ont été rendues par les selles, soit dans l'urine et dans d'autres liquides excrétés, ainsi que dans le sang? Après la mort, la recherche médico-légale de ces toxiques devra avoir lieu dans le canal digestif, dans les divers organes, dans l'urine et dans le sang; il faudra également indiquer l'époque de l'inhumation passé laquelle il n'est plus possible de les déceler.

« Des expériences nouvelles seront tentées sur les contre-poisons des toxiques minéraux et végétaux. » — Extrait du testament.

PRIX SAINT-LAGER. — 1,500 francs.

Extrait de la lettre du fondateur :

« Je propose à l'Académie une somme de 1500 francs pour la fondation d'un prix de pareille somme, destiné à récompenser l'expérimentateur qui aura produit la tumeur thyroïdienne à la suite de l'administration aux animaux de substances extraites des eaux ou des terrains à endémies goitreuses. »

Le prix ne sera donné que lorsque les expériences auront été répétées avec succès par la Commission académique.

Prix proposés pour l'année 1903

PRIX STANSKI. — 1,400 francs (biennal).

Ce prix sera décerné à celui qui aura démontré le mieux l'existence ou la non-existence de la contagion miasmatique, par infection ou par contagion à distance.

Si l'Académie de médecine ne trouvait pas un travail sous ce rapport digne de cette récompense, elle l'accordera à celui qui, dans le courant des deux années précédentes, aura le mieux éclairé une question quelconque relative à la contagion dans les maladies incontestablement contagieuses, c'est-à-dire inoculables. — (Extrait du testament.)

ASSOCIATION DE LA PRESSE MÉDICALE FRANÇAISE

Réunion du 26 janvier 1901

Le 26 janvier 1901 a eu lieu la réunion de l'Association médicale, sous la présidence de M. le Dr LABORDE, syndic. Trente-trois personnes y assistaient.

1° *Membres honoraires.* — A été nommé membre honoraire de l'Association : M. le Dr LEBLOND, ancien rédacteur en chef des *Annales de Gynécologie.*

2° *Candidatures.* — M. le Dr OLIVIER est nommé rapporteur de la candidature de M. Wurtz, rédacteur délégué des *Archives de Médecine expérimentale et d'Anatomie pathologique,* en remplacement de M. Joffroy.

3° *Rapports.* — La discussion des rapports sur les candidatures à l'ordre du jour de la dernière séance a été renvoyée à la réunion prochaine.

4° *Modifications des Statuts.* — A l'ordre du jour de l'assemblée de mai 1901 sera inscrite la mention ci-dessous : Modifications des statuts.

5° *Election des Syndics.* — Les syndics sortants sont réélus par acclamation.

Le Secrétaire Général,
MARCEL BAUDOIN.

INDEX BIBLIOGRAPHIQUE

Dr PETIT. — Recherches cliniques et bactériologiques sur les infections aiguës de la cornée (Paris, Steinheil, 1900).

MAXWELL. — Névrite optique infectieuse (A case of suppuration in the mastoid with optic neuritis on the same side; operation recovery) (*British med. Journ.*, 19 mai 1900).

DHUYELLE. — Contribution à l'étude de l'ophtalmie purulente et en particulier de l'ophtalmie scrofuleuse (Th. Paris, 1900).

G. G. STREIF. — Ueber Altersveranderungen des Vasa centralia retinæ (Zurich, 1899).

DOR. — Correction totale de la myopie (Extr. *Province méd.*, Lyon, 1899).

AUBINEAU. — Considérations sur la kératite phlycténulaire. Sa fréquence à Brest (Nantes, 1899).

CZAPSKI. — Binoculares Cornealmikroskop (*Graefe's Arch.*, XLVIII, 1, 1899).

HILBERT. — Ueber die Wirkung des Tropacocaïns (Tubingen, 1899).

Veertigste Jaaverslag van het Nederlandsch Gasthuis voor Ooglijders (Utrecht, 1899).

BETTREMIEUX (Roubaix). — Névralgies et tics de la face considérés dans leurs rapports avec un état pathologique des voies lacrymales (*Archives provinciales*, Paris, octobre 1899).

GULLSTRAND. — Ueber die Bedeutung der Dioptrie (*Graefe's Archiv*, XLIX, 1, 1899).

CIRINCIONE. — *La clinica oculistica*, nos 1 et 2 (Palerme, janv.-févr. 1900).

KOWLER. — Considérations sur le traitement de la conjonctivite granuleuse (Th. Paris, 1900).

Kowler conclut de son travail que l'excision des culs-de-sac conjonctivaux est le seul traitement rationnel de la conjonctivite granuleuse, lorsque la maladie est arrivée à la période d'état. Au début la cautérisation peut encore suffire.

Dr ANDOGSKI, professeur d'ophtalmologie à l'Académie de Saint-Pétersbourg. — Zur Charakteristik der augenertlichen Landpraxis in Russland (*Centralblatt für praktische Augenheilkunde*, du Profess. Hirschberg, à Berlin, nov. 1900).

Dr CAMILLE HIRSCH (de Prague). — Ueber eine bisher nicht beschribene Affection des Ausseren augenwin Kels (*Centralbl. f. prak. Augenh.* du Prof. Hirschberg, Berlin, nov. 1900).

Prof. HIRSCHBERG. — *Ueber Augen Magnete.* — L'auteur décrit un instrument magnétique très puissant avec lequel il a enlevé une paillette de fer implantée dans l'intérieur de l'œil, dont l'emplacement a été bien défini avec un sidéroscope. L'opération a parfaitement bien réussi et l'œil est guéri, comme nous l'avons su par une lettre du professeur lui-même.

CHARLES A. OLIVER. — Clinical Study of the ocular symptoms found in so-colled posterior spinal sclerosis (*The American Journal of the Medical Sciences*, juillet 1900).

CH. OLIVER. — Gumma of the iris and ciliary Body, recovery

with normal vision (*The American Journal of the Medical Science*, april 1900).

Dr Chouquet. — Enucléation du globe oculaire et opérations consécutives. Indications, valeur thérapeutique. Résultats prothétiques (Thèse de Paris, 1900).

Dr Crossouard. — Tumeur lacrymale due à la présence des larves de Lucilia hominivorax (*Archives de médec. nasale*, t. XXXI, mars).

Dr Ammon. — Ueber eine choroïditis paramacularis und das Oedem der Macula lutea (*Zeitschrift für Augenheilkunde*, Berlin, 1900, octobre).

Dr Deschamps. — Amaurose passagère sans lésion ophtalmoscopique, d'origine grippale (*Annales d'oculistique*, vol. CXXII, p. 436).

Dr Parisotti. — Nouveau périmètre enregistreur (*Annales d'oculistique*, vol. CXXII, 8, p. 130).

Dr Morz-Weigandt. — Ueber einen Fall von Schichtssar bei Trauma (*Centralblatt für praktische Augenheilkunde-helausgegeber*, von Prof. Hirschberg, december 1900).

Dr Camill Hirsch. — Ueber eine beschribene Affection des aüsseren Augenniskels (*Centralbl. f. prakt. Augenheilkunde*, von Hirschberg, december 1900).

Dr Frézières. — Contribution à l'étude des cataractes traumatiques (Thèse de doctorat de Toulouse, 1900).

Dr Vial. — Contribution à l'étude de la perforation du crâne par les sarcomes qui évoluent dans l'orbite (Thèse de doctorat de Toulouse, 1900).

Dr Baylac. — Tumeur du crâne consécutive à une craniectomie (*Le Languedoc médico-chirurg.*, 1900, p. 122).

Dor. — La fatigue oculaire et le surmenage visuel (*Le Languedoc médico-chirurg.*, 1900, p. 207).

Dr Roilland. — Extraction du cristallin chez les jeunes myopes et comment on défend l'œil du liseur contre la myopie. L'optostat (*Le Languedoc médico-chirurgical*, 1900, p. 27 et 248).

Grosfillet. — Les déplacements congénitaux du cristallin (Thèse de doctorat de Bordeaux, 1900).

Dévillard. — La sensibilité oculaire à la pression dans la paralysie générale (Thèse de Bordeaux, 1900).

Bronislawski (Venceslas). — Contribution à l'étude de l'amusie et de la localisation des centres musicaux (Thèse de Bordeaux, 1900).

NÉCROLOGIE

Le *Professeur Potain* vient de mourir subitement dans la nuit du 4 au 5 janvier 1901, dans sa 75e année, en conservant jusqu'aux derniers jours de sa vie de labeur les fonctions de professeur de clinique médicale à l'hôpital de la Charité.

Après les quatre années d'internat il fut reçu docteur, en 1853, avec une thèse sur *Les souffles vasculaires qui suivent les hémorragies*. C'est à l'hydrémie qu'il attribuait ce signe du cœur. C'est à la pathologie du cœur et des vaisseaux que Potain a consacré toutes les études de ses cinquante dernières années, et il a apporté une très grande clarté dans la description des symptômes de ces affections, que l'on trouvera résumés dans ses *Leçons cliniques de la Charité*.

Les points dominants qui résultent de ses recherches sont ceux qui découlent de ses recherches sur *Les souffles cardio-pulmonaires* et sur *Le choc de la pointe du cœur* et *Le mouvement présystolique de la pointe du cœur*.

C'est à un de ses élèves, le docteur Vaquez, que nous devons la publication la plus précieuse de ces nombreux travaux.

Le professeur Potain s'est basé toujours à rendre ses recherches plus pratiques et plus compréhensibles en les appuyant sur les données expérimentales de la physiologie et de la pathologie.

C'est ainsi qu'il m'avait fait l'honneur bien souvent de m'appeler dans les dernières années de son cours clinique de la Charité, pour examiner avec l'ophtalmoscope l'état des vaisseaux rétiniens et démontrer l'aspect du fond de l'œil dans les maladies du cœur.

Dans les études de la pathologie du système circulatoire central aussi bien que périphérique, ces études constitueront une époque, qui sera appréciée dignement par tous ceux qui savent rendre hommage au mérite de l'homme élevé et au génie scientifique du professeur.

Dr Galezowski.

NOUVELLES

Concours de clinicat de Lyon. — M. le docteur Prothou a été nommé, après un brillant concours, chef de clinique ophtalmologique. (*Echo médical de Lyon*, 15 décembre 1900.)

Le Gérant : Félix Alcan.

5854. — L.-Imprimeries réunies, B, rue Saint-Benoît, 7. — Motteroz, direct.

DES OREILLONS OCULAIRES

PAR

Le Dr SENDRAL

MÉDECIN-MAJOR DE 2e CLASSE

INTRODUCTION

L'étude des lésions temporaires ou définitives consécutives aux infections a surtout progressé dans ces dernières années et on délimite nettement aujourd'hui ce qui appartient à l'infection de ce qui doit en être séparé.

Le sang dans les maladies infectieuses se charge de toxines ou véhicule des micro-organismes virulents dont l'action peut se faire sentir sur tous les organes; c'est par cette voie que se disséminent les agents pathogènes qui vont ensemencer l'organisme ainsi que les toxines de toute nature (autotoxines ou leucomaïnes) qui viennent imprégner les tissus et y apporter des altérations plus ou moins définitives. Les effets nocifs s'exercent d'abord sur les éléments nobles des tissus (cellules épithéliales, glandes), pour plus tard s'étendre et se généraliser aux autres éléments (tissus conjonctifs ou de soutènement) et y déterminer des scléroses plus ou moins définitives.

Dans le groupe nombreux des maladies infectieuses dont l'éclosion est le plus souvent observée, viennent en première ligne les oreillons, maladie générale, infectieuse et contagieuse qui mérite d'attirer l'attention des médecins. En effet si cette affection est souvent bénigne, parfois elle laisse après elle des complications dont les unes diminuent la puissance reproductrice de l'individu et dont les autres menacent l'organe de la vision.

Les oreillons ne sont donc pas toujours inoffensifs et il

faut savoir que la névrite optique est la manifestation la plus redoutable, car elle menace la vue, tandis que l'orchite est suivie presque toujours du retour complet de l'organe *ad integrum* et ne compromet que très rarement la fonction de reproduction. On ne saurait donc trop insister sur cette grave complication que viennent de mettre en vedette quelques observations nouvelles.

Cette façon de voir n'est pas classique et dans les ouvrages récents, c'est à peine si on cite la dacryoadénite parmi les complications exceptionnelles des oreillons. En ce qui concerne la névrite optique, aucune mention.

Dans l'article « Oreillons » du *Traité de médecine et de thérapeutique*, MM. Hudelo et A. Legroux disent que « les complications observées du côté de l'appareil visuel sont rares et bénignes ».

Dans le *Traité des maladies de l'enfance*, de MM. Grancher Marfan et Comby, ce dernier cite comme seule complication oculaire rare et très bénigne la dacryoadénite.

Le professeur Dieulafoy, dans son *Traité de pathologie interne*, qui vient de paraître en janvier, cite aussi la dacryoadénite, mais ne fait aucune mention des complications surgissant du côté du nerf optique.

Les oreillons peuvent donc devenir graves par leur localisation oculaire, parfois redoutable, contrairement aux idées admises jusqu'à ces temps derniers; aussi croyons-nous faire œuvre utile en appuyant notre affirmation sur les travaux parus dans ces dernières années et épars dans la littérature médicale. Nous sommes heureux pour notre part d'apporter quelques faits personnels à ceux déjà observés.

I. — *Historique.*

Les complications oculaires ont été décrites pour la première fois par Hatry en 1876 et Talon en 1883, tous les deux médecins militaires. La question laissée dans l'ombre depuis

les observations des auteurs précités est revenue ces dernières années en quelque sorte à l'état aigu, et de nouvelles observations ont prouvé que ces manifestations, qui sont souvent bénignes, peuvent prendre une gravité très grande en rapport avec la virulence du germe.

Un médecin de l'armée, le Dr Blanchard, ayant publié dans le *Bulletin médical* du 6 décembre 1899 un fait d'atrophie des nerfs optiques consécutive à une atteinte d'oreillons et ayant nécessité la réforme avec gratification d'une pension de retraite, le comité techniqne de santé a attiré l'attention des médecins d'armée sur ces complications et les a engagés à les étudier avec le plus grand soin.

Depuis la publication de Blanchard, Dor père (de Lyon) a publié un cas d'atrophie post-neuritique des deux nerfs optiques, d'origine ourlienne, et, pour notre part, nous avons pu constater un cas de névrite optique double chez un malade à qui nous avons donné nos soins. En dehors de cette observation personnelle d'atrophie par névrite optique, nous avons observé un cas de dacryoadénite aiguë pré-ourlienne dans la clinique de M. le professeur Galezowski; aucune observation de cette complication n'ayant paru dans la littérature médicale avec un tel caractère de netteté indiscutable, nous avons pensé, pour toutes les raisons ci-dessus, faire une étude d'ensemble de la localisation des oreillons sur l'œil et ses annexes.

L'intérêt scientifique de cette étude ne peut échapper à personne, car les épidémies d'oreillons sont fréquentes, et l'attention des médecins une fois attirée sur ces complications oculaires, ils pourront prévenir la cécité qui peut s'installer parfois sans grand fracas, insidieusement et progressivement, à la suite de cette maladie infectieuse. Aussi avons-nous été étonné au dernier congrès de médecine de 1900 de ne pas voir mentionner les oreillons parmi les maladies infectieuses qui peuvent atteindre le nerf optique. En effet le professeur Uhthoff (Breslau), dans son rapport lu à la section d'ophtalmologie au cours du dernier congrès de médecine, groupe les maladies infectieuses à détermination

névritique oculaire de la façon suivante d'après leur fréquence :

Influenza	66	Fièvre récurrente	5
Malaria	16	Gonorrhée	2
Rougeole	10	Varicelle	1
Variole	5	Rhumatisme	20
Tuberculose	3	Erysipèle	14
Béri-béri	1	Polynévrite	6
Syphilis (acquise et héréditaire)	3	Scarlatine	4
Fièvre typhoïde	15	Typhus exanthématique	2
Diphtérie	8		

Soit un total de 221 cas.

Parmi ces maladies quelques-unes sont bien rares et peu connues des médecins européens; au lieu de voir citer le béri-béri, ou le typhus exanthématique, ou encore la fièvre récurrente, nous aurions voulu voir figurer les oreillons, affection si fréquente et dont la localisation sur le nerf optique peut être si grave.

L'oubli de M. le professeur Uhthoff provient de ceci : c'est que les études d'Hatry, qui a constaté le premier ces accidents, de même que celles de Talon, sont du domaine de la pathologie militaire et ne se sont pas divulguées suffisamment dans la littérature médicale générale; aussi avons-nous été heureux que les observations de Blanchard et de Dor viennent s'adjoindre aux nôtres pour présenter aujourd'hui une étude d'ensemble sur les oreillons oculaires.

Les oreillons sont la maladie du soldat et de l'écolier; aussi n'est-il pas étonnant que ce soient les médecins de l'armée qui aient le plus étudié cette affection et en aient fait connaître le retentissement sur l'œil et ses annexes.

II. — *Des complications oculaires.*

Les complications oculaires que nous allons étudier sont les suivantes :

1° Les conjonctivites avec participation fréquente de la cornée à l'inflammation.

2° Les dacryoadénites aiguës.

3° Les troubles de la papille depuis la simple congestion de la papille jusqu'à la névrite optique.

Nous passerons rapidement sur les lésions des membranes externes de l'œil pour nous arrêter plus spécialement aux dacryoadénites et aux névrites optiques.

Ces complications sont rares dans la pathologie de l'enfance; en effet, parmi les auteurs qui se sont occupés de cette affection, on ne voit pas cités des cas de localisation aux organes des sens. Il semble que ce soit plutôt chez l'adulte que les germes infectieux aient une tendance à faire des incursions vers ces organes.

III. — *Conjonctivites et kératites.*

La *conjonctivite* a été signalée plusieurs fois par Hatry, Haillot, Gaillard, Karth, apparaissant à des époques variables de l'infection, s'accompagnant parfois d'un chémosis considérable.

Les caractères de la conjonctivite aiguë ourlienne décrite par les auteurs ci-dessus sont : 1° d'être double; 2° d'être générale, étendue à toute la muqueuse; 3° de n'arriver jamais à la purulence; 4° de s'accompagner souvent d'un œdème palpébral.

Ces conjonctivites d'ailleurs n'ont aucune gravité et présentent une évolution banale; elles guérissent facilement, le plus souvent par l'instillation de quelques gouttes de collyre au sulfate de zinc à 15 centigrammes pour 10 grammes. Cependant, dans un cas que nous avons constaté à l'hôpital mixte de Saint-Servan, la congestion des tissus était telle que nous avons dû substituer au sulfate de zinc des cautérisations au nitrate d'argent, car l'affection survenue au troisième jour de la maladie et compliquée de dacryoadénite aiguë avait pris absolument le masque de la conjonctivite catarrhale.

Le chémosis a été fréquemment décrit, soit par Hatry, soit

par Combeau, de même que l'œdème palpébral; mais ces auteurs ne parlent jamais de l'état de la glande lacrymale et nous pensons que l'infiltration du tissu sous-conjonctival doit être rattachée à une congestion considérable du tissu glandulaire, c'est-à-dire à une dacryoadénite. Il est même très vraisemblable que toute conjonctivite ourlienne masque le plus souvent une dacryoadénite plus ou moins accentuée.

Les *kératites* sont beaucoup plus rares. Tantôt elles débutent avec les premiers signes de la manifestation parotidienne; tantôt elles se manifestent à la période d'état ou de déclin. Dans la littérature médicale on trouve un cas de Settekorn concernant un malade atteint de kératite ulcéreuse de l'œil gauche, très tenace, ayant laissé après elle une taie cornéenne centrale qui compromit singulièrement la vision. Un de nos camarades de l'armée, le Dr Brönner, a publié récemment un cas curieux et rare; au cinquième jour d'une évolution d'oreillons très bénigne la température monte brusquement à 40°,4 et le lendemain le malade se réveille avec une kérato-conjonctivite intense, tenace, qui s'est développée au milieu d'un véritable état typhoïde et qui a été suivie de la persistance d'une taie cornéenne presque centrale qui diminua sérieusement l'acuité visuelle de l'œil atteint.

Dans ces complications, plus fréquentes du côté de la conjonctive que du côté de la cornée, la prédisposition individuelle paraît jouer un très grand rôle, tandis que, dans les complications de névrite optique, il faut plutôt voir la localisation du germe morbide sur le tissu nerveux lui-même.

Dr SENDRAL.

(*A suivre.*)

SUR UN CAS INTÉRESSANT

DE

BLESSURE DU GLOBE DE L'ŒIL

PAR GRAINS DE PLOMB

PAR

Le Dr G. VALOIS (de Moulins)

Il semblait que, par l'examen à la radioscopie, la question des blessures de l'œil par grains de plomb devait être complètement résolue, et que ce simple examen devait fixer non seulement le diagnostic, mais aussi le pronostic de ces genres de traumatismes. Certainement la question a été très simplifiée, mais elle ne l'est pas au point que, dans la pratique, il ne se trouve encore des cas dans lesquels, en dépit de cet examen, on ne se trouve en présence de grandes hésitations. C'est un de ces cas que je désire rapporter ici; il est des plus intéressants, car il prouve combien l'examen clinique et l'étude raisonnée des symptômes doit encore avoir une place prédominante dans la conduite à tenir.

Dans ma thèse, j'ai avancé qu'un grain de plomb reçu directement, c'est-à-dire sans avoir ricoché avant de pénétrer dans le globe oculaire, pouvait être considéré comme aseptique, et pouvait, par conséquent, s'enkyster dans le globe oculaire sans y amener des troubles importants : la fonction était abolie, mais l'organe pouvait être conservé. Mais j'ai fait remarquer cependant que le siège de la blessure était d'une grande importance, d'une part, et de plus, que le corps étranger, s'il s'enkystait au voisinage de la région ciliaire pouvait, par suite de la compression exercée sur cet organe, être l'origine de complications des plus graves.

Un cas de ce genre vient de se présenter à mon observation, c'est pourquoi je tiens à en rapporter ici l'observation :

M. X... reçut, il y a trois mois environ, plusieurs grains de plomb tirés à une faible distance dans la figure. L'un d'eux atteignit le globe oculaire droit et produisit une plaie d'entrée située au niveau du limbe scléro-cornéen. Nous fûmes appelés auprès du malade deux jours après l'accident; et nous constatons l'état suivant : œdème assez prononcé des deux paupières, chémosis; en entr'ouvrant les paupières, on voit un épanchement de sang dans la chambre antérieure et une hernie de l'iris du volume d'une lentille. Nous prescrivons des pansements antiseptiques, des instillations d'atropine et le repos absolu.

La tension oculaire qui, au début, était assez faible, remonta sensiblement; au bout d'une dizaine de jours, la hernie de l'iris fut cautérisée au galvano-cautère. Au bout de deux mois, la plaie était complètement cicatrisée et la tension complètement normale. Nous autorisons le malade à reprendre un peu son existence habituelle.

Quinze jours après, nous constations que la tension avait beaucoup diminué et que l'œil était en pleine irido-cyclite.

Dans l'intervalle, l'examen radioscopique avait été fait, mais sans qu'il fût possible de localiser complètement le corps étranger; il était probable cependant, par cet examen, que le corps étranger se trouvait situé en arrière du globe oculaire, mais faute de points de repère nettement définis, il était impossible de préciser absolument sa situation.

En présence de l'atrophie assez prononcée du globe, nous décidons de procéder à l'énucléation, d'autant plus que l'œil était devenu rouge et douloureux à la pression.

Le 11 décembre, nous faisons donc l'énucléation de cet œil dans de très bonnes conditions. Il nous fut impossible de retrouver dans le globe oculaire le grain de plomb signalé par la radiographie.

Nous ne voulûmes pas aller plus avant dans l'orbite à la

recherche du corps étranger, ne voulant pas, par nos tentatives, compromettre la forme du moignon destiné à la prothèse. Les suites furent normales, la cicatrisation très rapide.

Voilà donc un cas dans lequel la radioscopie ne pouvait que nous engager à ne pas intervenir, et cependant nous prétendons avoir suivi les conseils de la plus sage prudence en réclamant l'intervention, nous basant simplement sur les seuls symptômes cliniques.

Que s'était-il donc produit? Il nous semble que l'atrophie de cet œil n'a pas été due au corps étranger lui-même, mais seulement à la plaie produite par lui dans une région vitale de l'œil. Pour nous exprimer d'une façon plus nette, nous ne craignons pas de dire que, même si la pénétration n'avait pas eu lieu, la simple blessure de la région ciliaire aurait suffi pour amener l'atrophie et nécessiter l'énucléation.

Ce cas rentre donc dans la banalité des blessures oculaires, et le corps étranger n'a pas lieu d'intervenir autrement que comme ayant produit une blessure pénétrante de l'œil dans la région scléro-cornéenne. Parlant d'accidents de ce genre, de Arlt dit « qu'il se développe une cyclite consécutive qui ne menace pas seulement l'œil blessé, mais aussi son congénère (cyclite sympathique) ».

Actuellement, notre malade est-il à l'abri de tout accident? Nous le croyons, nous l'espérons même absolument. Il ne faut pas cependant oublier qu'il est des exemples d'ophtalmies sympathiques dues à la présence d'un corps étranger dans l'orbite, et à ce sujet M. Abadie a publié une intéressante observation d'ophtalmie sympathique due à un corps étranger; l'énucléation n'arrêta pas la marche de la maladie, et il fallut procéder plus tard au curage de l'orbite qui amena la découverte du corps étranger.

GEORGES VALOIS.

SOCIÉTÉ D'OPHTALMOLOGIE DE PARIS

Séance du 8 janvier 1901

M. VALUDE, *président sortant*, prononce le discours suivant :

Mes chers collègues,

En quittant cette présidence par quoi vous m'avez grandement honoré et dont je vous remercie, laissez-moi vous exprimer toute la satisfaction des douze mois que j'ai passés dans ce fauteuil. J'y ai vu peu de séances qui ne fussent bien remplies, grâce aux communications et observations qui y ont été discutées, mais, surtout, j'ai le plaisir de constater que l'activité de notre société ne fait que s'accroître sous l'heureuse impulsion de l'idée de notre collègue Jocqs d'y discuter les questions générales importantes de notre art.

C'est là qu'est, en effet, l'avenir de nos sociétés scientifiques, placer au premier rang la mise au point des questions pendantes.

On nous apporte peu, vous le savez, de travaux de longue haleine, qui sont réservés en général pour les revues, ici on lit surtout des observations, qui n'engendrent, sauf exception, que des discussions écourtées, mal venues parce qu'elles sont extemporanées, et par conséquent dépourvues d'intérêt pour la plupart.

Une question posée d'avance, au contraire, comme celle du glaucome qui nous occupe en ce moment, suscite la réflexion, suggère des observations précises, et la discussion qui en sort ne peut qu'être intéressante à écouter aussi bien qu'à lire.

Et c'est là, justement, le point important; il faut, pour l'avenir de notre société, que nos discussions soient recherchées par les lecteurs de nos journaux d'ophtalmologie.

C'est ainsi qu'augmentera chez nos confrères le désir de faire partie de notre société et surtout c'est ce qui donnera à nombre de nos membres le goût de se mêler plus activement à nos travaux.

J'envisage donc sous les meilleures couleurs l'avenir de la Société d'ophtalmologie de Paris, quand je vois ses dispositions au travail, et d'autant plus qu'elle aura pour la diriger notre excellent collègue Darier dont vous connaissez le zèle et à qui j'ai grand plaisir à céder le fauteuil.

En terminant, laissez-moi encore remercier les membres du

bureau qui m'ont si bien secondé dans la tâche, agréable et facile d'ailleurs, de vous présider pendant l'année 1900. Ils m'ont, avec vous tous, aidé à faire tenir à notre société, pendant les fêtes du Congrès international de médecine, un rang si honorable et si remarqué.

M. Wuillomenet, *secrétaire général. — Compte rendu des travaux de l'année* 1900 :

Messieurs et chers collègues,

Comme il est de tradition et suivant nos statuts, je viens jeter avec vous un coup d'œil sur les travaux de l'année qui vient de s'écouler, revoir le chemin parcouru et les progrès qui peuvent encore être réalisés.

Nos séances ont été au nombre de dix, au lieu de neuf, en raison d'une réunion supplémentaire que nous avons faite au mois de mai et qui est habituellement remplacée par le Congrès français d'ophtalmologie, lequel cette année a été un Congrès international à cause de l'ouverture de l'Exposition universelle.

Nous comptons 22 communications diverses, 8 présentations de malades, 4 rapports sur les travaux de confrères qui sont devenus nos collègues de la Société. Ces communications et présentations ont été faites par le plus grand nombre de nos sociétaires; vous voyez donc que notre temps a été fort bien employé. Aussi m'est-il impossible, mes chers collègues, de vous faire la narration complète de tous les travaux de l'année 1900, les discussions qui les ont suivis ayant parfois élargi considérablement la question primitive.

Dès le début de l'année, M. Vignes a présenté un rapport très étudié sur les établissements hospitaliers de l'enseignement ophtalmologique en Angleterre, où il nous montre que l'assistance ophtalmologique est puissamment organisée à Londres, Edimbourg, Glascow, chaque hôpital ayant un service spécialement consacré aux maladies des yeux, indépendamment des hôpitaux destinés uniquement au traitement des ophtalmiques, résidant ou non dans l'établissement. Toutes ces institutions sont autonomes et chacune a son budget propre s'alimentant exclusivement de donations et de souscriptions. Quant au corps médical hospitalier, il se recrute sans concours et est choisi parmi les meilleurs des assistants du chef de service. Il nous a montré aussi un exemple de kyste dermoïde de l'orbite, affection que nous observons de temps à autre et qui, nous le savons aujourd'hui, est produite par inclusion ectodermique.

M. Kœnig a rapporté deux observations intéressantes de névrite optique, suite de fièvre typhoïde, où nous avons pu voir que la dothiénentérie, comme tous les grands processus morbides en général, peut produire une véritable imprégnation toxi-infectieuse aboutissant à la névrite optique sans qu'il soit nécessaire de rapporter les lésions à l'imprégnation spécifique par le bacille d'Eberth.

M. Antonelli, continuant ses recherches sur les dégénérescences héréditaires du fond de l'œil, a rapporté un exemple de lésions congénitales de la rétine chez un enfant issu de mère atteinte de fièvre thyphoïde grave vers la fin de sa grossesse, et qu'il fait provenir de l'action des poisons microbiens, hypothèse plausible, mais reposant sur des bases fragiles, néanmoins, puisque nous savons que c'est le bacille de la fièvre typhoïde qui détermine par sa présence les différentes localisations. La cellulite ethmoïdo-frontale, consécutive à une dacryocystite et à une cellulite orbitaire, qu'il a observée chez une jeune femme de 25 ans, est un cas rare de propagation de suppuration de l'orbite au labyrinthe ethmoïdal et pourrait s'expliquer par les interstices de la suture ethmoïdo-frontale où existe un véritable canal livrant passage au nerf nasal et à une branche de l'artère ophtalmique. Enfin une troisième observation ayant trait à un épithéliome de la face qui a détruit l'œil et ses annexes des deux côtés et dont la photographie qu'il a fait passer sous nos yeux, pendant la séance, était une curiosité clinique et une terrible conséquence de cette ulcération, restée limitée pendant quelque quinze années.

M. le professeur Truc, notre distingué correspondant national, de Montpellier, a décrit un procédé de blépharorraphie à lambeau médian destiné à une cornée découverte par une forte exophtalmie, dans un cas grave de cellulite orbitaire; malgré des pansements humides et occlusifs, la cornée s'ulcérait par lagophtalmie, et, malgré ses interventions réitérées de sutures multiples, il fut obligé d'en venir au procédé qu'il nous décrit et qui lui a donné pleine satisfaction.

M. Lagrange, un autre de nos distingués correspondants nationaux, professeur agrégé à Bordeaux, a parlé d'une hydropisie enkystée de la bourse de Tenon, qui fut prise de prime abord pour une tumeur du nerf optique, en présence des symptômes caractéristiques de ce genre de tumeur, à savoir l'exophtalmie directe, la tumeur placée derrière l'œil, la consistance ferme du néoplasme, la perte de l'acuité visuelle et les lésions ophtalmoscopiques. Cette affection, que, pour notre part, nous n'avons jamais observée, est très rare, et M. Lagrange, grâce à un procédé qu'il décrit et qu'il commençait à exécuter, lorsqu'il reconnut son

erreur, a pu resuturer le tendon du droit externe coupé, et guérir le malade en quelques jours.

MM. Morax et Veillon ont lu à la Société une note sur une péricystite gangreneuse et les suppurations anaérobies, en faisant remarquer que les affections lacrymales étant le plus souvent causées par le seul streptocoque pyogène, ils ont trouvé deux espèces microbiennes anaérobies qui ont imprimé à la maladie son caractère gangreneux inusité.

M. Morax a rapporté aussi un cas de chancre syphilitique de la conjonctive bulbaire qui soulevait l'intéressante question médico-légale de la conduite qu'il faudrait tenir en pareille occurrence; nous pensons que, sans violer en rien le secret professionnel, il nous faudrait prévenir toujours les intéressés du danger de contagion qu'ils peuvent encourir. Il a fait en plus un rapport sur un travail de M. Petit, de Rouen, ayant trait aux recherches anatomiques sur la perforation de la membrane de Descemet dans les ulcérations de la cornée et un deuxième rapport sur un mémoire de M. Dor junior, sur l'origine cérébelleuse de certains strabismes.

M. Darier continue ses recherches si intéressantes sur les analgésiques oculaires et a donné le résultat de ses expériences sur l'acoïne et la dionine douées d'un pouvoir insensibilisateur puissant, de longue durée et, par conséquent, pouvant agir localement dans des affections oculaires très douloureuses et profondes, sur lesquelles les anesthésiques locaux sont restés sans effet et où la thérapeutique ne relève plus alors que de la médecine générale avec ses narcotiques agissant sur le système nerveux central.

M. Terson a cité un cas de dacryoadénite double qu'il a rapporté à la blennorragie dont était atteint son malade. Cette affection très rare peut se classer dans les complications métastatiques de la blennorragie, au même titre que ses autres complications, telles que la conjonctivite séreuse et l'iritis.

Le deuxième malade qu'il a présenté avait été atteint d'une hémorragie expulsive spontanée dans un œil atteint de glaucome chronique, sans qu'aucun incident spécial avant-coureur l'ait laissé pressentir. Notre collègue fit une simple résection de tout ce qui dépassait la cornée; la plaie se cicatrisa rapidement et l'œil, réduit de volume, est indolore et supporte facilement une prothèse. Cet accident, pour lequel Bowmann déclarait d'urgence l'énucléation, est heureusement fort rare et nous retiendrons qu'en pareille circonstance, il faut s'en tenir aux méthodes conservatrices.

M. Galezowski a fait une étude des thromboses et phlébites gonococciques de la rétine et a cité un exemple où la perte de la vue, survenant subitement et qu'on pouvait attribuer à un coagulum

fibrineux venant du cœur ou de l'aorte, n'était en réalité provoqué que par des altérations des vaisseaux rétiniens; les examens les plus minutieux ne découvrent aucune lésion du cœur ou des gros vaisseaux.

M. Chevallereau, en parlant de l'opération de Critchett et de l'ophtalmie sympathique qui l'a suivie, nous a fait passer en revue, dans une claire et succincte analyse, les différentes méthodes opératoires qui peuvent remplacer l'amputation du globe; notre distingué collègue pense que l'éviscération est un bon procédé, donnant d'excellents résultats, mais exposant toutefois, au bout d'un certain temps, à des moignons qui diminuent et se réduisent beaucoup.

Nous croyons qu'il faudrait préciser de nouveau la technique de l'ablation du staphylome et pratiquer simplement la résection de la cornée, limitée au limbe et en avant du corps ciliaire, comme l'a proposé d'ailleurs M. Terson.

La guérison spontanée d'un décollement de la rétine est un exemple trop rare d'une des complications les plus graves de la myopie progressive et maligne, comme on l'a parfois justement dénommée; un certain nombre de guérisons ont déjà été publiées, et le cas de M. Chevallereau vient s'ajouter à ceux déjà connus.

Notre trésorier, M. Duboys de Lavigerie a présenté un malade atteint de kystes épithéliaux de la conjonctive, affection rare et dont l'examen microscopique n'a pu déceler la cause première de ces lésions; il n'y avait aucune maladie des vaisseaux capillaires, artériels ou veineux, aucune lésion manifeste de leurs parois et aucun rétrécissement de leurs conduits. Nous devons retenir simplement que ces kystes épithéliaux doivent être nettement séparés des kystes séreux, des kystes des glandes de Krause ou des glandes lacrymales.

Le deuxième malade présenté était une enfant atteinte d'ectopie congénitale des cristallins et qui se compliquait de foyers de rétino-choroïdite ancienne avec dentition défectueuse, à mettre sans doute sur le compte d'une syphilis héréditaire.

M. Aubineau, de Brest, nous signale trois cas de molluscum contagiosum avec photographies. Cette affection, encore désignée sous le nom d'acné varioliforme, a une origine mal élucidée, mais est considérée généralement de nature contagieuse et maligne, paraissant provenir de la couche de Malpighi.

M. Dreyer-Dufer a apporté deux observations de tumeurs congénitales sous-conjonctivales dont l'une était insérée sur la partie externe du globe, un lipome, et dont l'autre était intéressante en raison du voisinage de la glande lacrymale et pouvait être confondue avec les kystes dermoïdes orbitaires externes.

M. Valude est venu ajouter un nouvel exemple à la liste des cas dans lesquels l'œil a fait preuve d'une tolérance étonnante pour les corps étrangers. Un fragment de pierre est demeuré six années dans l'angle inférieur de la chambre antérieure sans causer aucune réaction. Ces faits méritent d'être cités et prouvent encore que si la nature du corps étranger est un facteur important, il faut encore tenir compte de son siège.

Dans une extraction de cataracte chez le chien dont il nous a fait l'histoire, nous avons pu voir que l'opération présente de notables difficultés en raison du volume du cristallin qui exige une large ouverture et un point de suture de la cornée est une bonne précaution à prendre.

M. Jocqs a fait une communication intéressante sur l'action de l'iridectomie dans le glaucome; il pense que l'excision de l'iris, qu'elle soit faite ou non jusqu'à sa périphérie, permet la libre communication entre les deux chambres; l'humeur aqueuse trouve une voie importante d'excrétion non seulement dans le canal de Schlemm, à travers les mailles de l'angle irido-cornéen, mais encore dans les veines de l'iris et du corps ciliaire, l'évacuation se faisant interstitiellement, par filtration. Il conclut en disant que la partie essentielle dans l'opération n'est pas l'incision dans la région scléro-cornéenne, mais la brèche de l'iris qui doit être aussi petite que possible, pour ne pas diminuer le champ d'absorption.

Dans cette question, si délicate et si difficile, M. Abadie est venu nous faire part de son expérience de clinicien; il pense que l'iridectomie est indiquée dans les formes aiguës et subaiguës du glaucome, mais que, si elle échoue, c'est à la sympathectomie qu'il faut avoir recours et que, dans le glaucome chronique simple, si l'usage des myotiques est insuffisant, c'est à l'ablation du ganglion cervical qu'il faut arriver et qui lui a donné de beaux résultats.

M. Péchin nous a communiqué, dans la dernière séance, son intéressant rapport sur un travail envoyé par M. Février, et M. Sulzer a lu : *Un Voyage ophtalmologique à travers l'Europe en* 1836, en même temps qu'il nous a aussi cité une observation de décollement de la rétine qu'il a vu guérir au bout de quelques jours, spontanément, dans un œil ayant 10 dioptries de myopie; l'acuité visuelle est restée mauvaise.

Enfin moi-même, dans le courant de l'année, je vous ai rapporté un cas de luxation traumatique de cristallin qui, deux fois de suite, a amené des accidents dans l'autre œil, et, la deuxième fois, ce fut une véritable ophtalmie sympathique que j'eus à combattre.

Notre collègue, M. Parent, a présenté un nouveau modèle de lunettes pour opérés de cataracte, et M. Valude, une pince pour l'opération du trichiasis, de la part de M. le Dr Charamis, d'Athènes.

Nous avons élu dans l'année un membre titulaire, M. le Dr Terrier, chef de clinique à la Faculté, et trois membres nationaux, MM. Dor père et fils et M. Petit, de Rouen. Que tous ces collègues soient les bienvenus; nous comptons bien sur leur zèle et leurs publications pour imprimer encore de l'élan aux travaux de notre Société.

Me voici arrivé, mes chers collègues, au terme du mandat que vous m'aviez confié, il y a trois ans déjà, et en remettant mes fonctions à notre distingué collègue, M. Morax, je suis certain que notre œuvre est entre de bien bonnes mains.

Personnellement, j'avais apporté dans ces fonctions tout le zèle et toute l'exactitude dont j'étais capable, et ce n'est certes pas sans un sentiment de vrai regret que je cesse aujourd'hui d'être votre secrétaire général, en raison surtout des excellents rapports que j'avais conservés avec tous mes collègues, sans exception.

Vous m'avez appelé à la vice-présidence de notre Société; c'est un honneur que je n'ai certes point brigué, mais qui m'a bien touché, et pour lequel je vous remercie encore une fois bien cordialement.

M. Darier prend place au fauteuil de la présidence et adresse à la Société les paroles suivantes :

Chers collègues,

Permettez-moi, en prenant la direction de cette séance, de vous remercier de tout cœur d'avoir bien voulu m'accorder tous vos suffrages. Je ne saurais mieux faire pour vous en témoigner ma reconnaissance que d'apporter tout mon zèle à faire prospérer le plus possible notre chère Société.

Vous venez de voir, par le rapport de notre sympathique Secrétaire général, que, dans ces derniers mois, une recrudescence d'activité s'est produite dans nos séances.

Mais il nous faut encore plus de travaux, plus de présentations de malades, et surtout une fréquentation plus grande de nos mardis ! Beaucoup de nos collègues ne sont venus qu'une ou deux fois chez nous pendant toute l'année. Ce n'est pas assez, n'est-ce pas? Je leur adresse en votre nom à tous une prière pressante pour qu'ils viennent plus souvent nous apporter les lumières que nous aurons tant de plaisir à voir briller dans nos discussions.

Peut-être que l'habitude que nous avons prise de laisser à l'ordre du jour les questions d'actualité les engagera-t-elle à venir plus souvent parmi nous.

Le dernier travail de M. Jocqs sur le glaucome a provoqué une série de controverses du plus vif intérêt, controverses qui vont se continuer pendant plusieurs séances encore; nous comptons pour cela sur tous nos collègues, membres titulaires, honoraires ou correspondants, dont nous attendons, pour nos plus prochaines séances, les observations et considérations personnelles sur cette importante question de la nature et du traitement du glaucome. Nous préparerons ainsi la discussion qui doit avoir lieu au mois de mai à la Société française d'ophtalmologie sur l'action de l'iridectomie dans le glaucome.

Une autre question toute palpitante d'actualité vient également d'être inscrite à notre ordre du jour : M. Dehenne (trop rare, hélas! à nos séances) est venu demander à notre Société de bien vouloir se prononcer sur la question suivante : *La vision d'un seul œil réduite par un accident à 1/2, l'autre œil restant sain, entraîne-t-elle une incapacité de travail et dans quelle proportion le blessé doit-il être indemnisé?*

Les tribunaux ont maintes fois à se prononcer sur des questions de ce genre et la jurisprudence n'est pas encore bien fixée à ce sujet.

Ce serait un beau titre pour notre Société que d'arriver à fournir des données scientifiques permettant d'établir un équitable dédommagement de l'incapacité professionnelle relative subie par les victimes des accidents du travail.

Que chacun d'entre nous étudie donc cette délicate et intéressante question, nous expose ses idées et apporte à l'appui les observations qu'il aura pu recueillir. Si, tous, nous nous y mettons sérieusement, nous arriverons certainement à des conclusions qui pourraient bien prendre en quelque sorte force de loi.

Ne serait-ce pas là une très bonne note pour notre Société ?

L'Académie de médecine, la Société de chirurgie, la Société de médecine légale, les Syndicats médicaux, sont souvent appelés à se prononcer sur des questions d'intérêt général relevant de leur compétence plus spéciale.

Notre Société commence à acquérir une certaine notoriété; il ne tiendra qu'à nous de l'augmenter dans une large mesure par nos travaux et le résultat de sérieuses délibérations.

Pour montrer que nous existons, donnons des preuves éclatantes de notre vitalité.

Ne devrions-nous pas aussi avoir notre voix dans les conseils d'hygiène, surtout quand il s'agit des écoles et des lycées où

l'hygiène de la vue est encore bien souvent très défectueuse ?

Sans parler de nos intérêts professionnels immédiats, il est encore des questions d'un intérêt plus général que nous devrions prendre à cœur d'étudier très sérieusement.

La réorganisation de l'assistance ophtalmologique à Paris est une question vitale pour nous, en ce moment, et j'espère que M. Morax voudra bien nous lire son travail sur ce sujet, travail qui sera le point de départ de discussions très importantes.

L'enseignement libre de l'ophtalmologie et les cliniques privées ont fait leurs preuves; et l'expérience pratique de beaucoup d'entre nous pourrait contribuer pour une bonne part à une judicieuse et équitable dispensation des soins à donner aux malades oculaires dans Paris.

Sans ranimer les anciennes et peut-être trop vives discussions d'autrefois relatives aux QUINZE-VINGTS, nous pourrions, en y mettant beaucoup de modération et de bonne volonté, arriver à formuler un certain nombre de desiderata qui pourraient, avec du temps et de la patience, être pris en considération par l'Assistance publique et le gouvernement, surtout si nous trouvions le moyen de faire faire des économies sérieuses sur le budget.

On est en train de créer des *oculistes des hôpitaux;* mais à la manière dont vont les choses, il faudra des années pour établir trois ou quatre services qui, à peine créés, seront reconnus insuffisants.

Si nous obtenions la création de simples *consultations externes pour les yeux dans tous les hôpitaux de Paris*, nous aurions fait faire un grand pas à l'assistance ophtalmologique, ce qui permettrait d'attendre patiemment l'organisation des services hospitaliers.

Enfin, messieurs, une très bonne idée a été soulevée dans notre dernière séance. M. Sulzer a proposé de faire une sorte de jubilé en l'honneur de Desmares, un des premiers et des plus grands maîtres de l'ophtalmologie dont de Graefe lui-même se vantait d'être l'élève.

En faisant appel à tous ceux qui ont connu Desmares et qui ont suivi ses enseignements, nous pourrions faire ressortir les mérites éclatants du maître qui, par la seule observation clinique, avant l'invention de l'ophtalmoscope et tous les progrès de l'optique physiologique, avait pu tracer le tableau nosologique de la plupart des maladies oculaires.

Les descriptions de Desmares semblent écrites d'hier tant elles sont exactes et précises. Ce serait une gloire pour notre Société d'avoir pris l'initiative d'un jubilé de notre plus grande personnalité ophtalmologique française.

Le culte des ancêtres est le plus sûr garant de la longévité d'une race.

Honorons nos maîtres! notre Société en deviendra plus vivante et plus prospère; ne pensons plus qu'à les égaler et même à les surpasser, si la chose est possible, pour la plus grande gloire de notre chère science.

Corps étranger intraoculaire. — M. VIGNES présente les coupes d'un globe oculaire et un corps étranger l'ayant pénétré.

Il y a quatre ans, un garde-chasse de 35 ans, au moment où il tire un coup de fusil (à broche) ressent sur l'œil droit un choc vif et léger. L'apparence de l'œil reste normale. Dans les jours qui suivent, la vision des objets est trouble. Lorsque je le vois une quinzaine de jours après l'accident, les milieux ont récupéré leur transparence. L'œil droit comme le gauche ont leur acuité visuelle monoculaire égale à 1. A l'image oblique, la cornée présente une minuscule cicatrice dans le quadrant inféro-externe assez près du centre cornéen. Sur la cristalloïde antérieure également une cicatricule de même dimension que celle de la cornée. Les couches corticales et nucléaires du cristallin, la capsule postérieure sont d'une transparence absolue quel que soit le procédé d'examen utilisé; aucune déchirure, ni hémorragie, n'existe dans la rétine. Le corps étranger a cependant pénétré l'œil et frappé la cristalloïde antérieure. Qu'est-il devenu et quelle est sa nature? Un grain de poudre, un débri du carton de la cartouche n'auraient vraiment pas offert une résistance suffisante pour pénétrer aussi profond. Reste la supposition d'un éclat du chien du fusil (fragment d'acier) ou d'un fétu (de cuivre) échappé du culot de la cartouche ou de la broche. Une épreuve de Rœntgen est négative. N'ayant pas à ma disposition d'aiguille de Coppez, je ne puis établir le diagnostic différentiel entre le cuivre et l'acier. Au reste, s'il s'agit d'un fragment d'acier, il peut s'enkyster ou la production rouillée peut venir éclairer le diagnostic et faciliter son extraction. S'il s'agit de cuivre l'électro-aimant restera impuissant et ce corps étranger est si petit que sa recherche à la pince-curette est pleine d'aléas.

Les préférences du malade sont au reste pour la temporisation. Dix-huit mois se passent sans incident, la vue étant égale à 1. Dans le cours du dix-huitième mois, le malade s'aperçoit que les objets se déforment. Il vient me trouver et je note un décollement rétinien dans la partie inféro-externe de la rétine. C'est décidément un fragment de cuivre. J'essaye de résoudre le malade à une intervention, qui lui répugne toujours, et il s'y refuse.

Un an après, ce décollement s'est notablement étendu et la

vision est devenue nulle ou à peu près. Au mois de novembre dernier, le malade revient avec des symptômes accusés d'irritation ciliaire. Je lui fais comprendre qu'il est de mon devoir d'intervenir pour éviter l'éclosion d'accidents sympathiques sur le congénère et j'énuclée.

L'œil durci au formol, je fais une coupe perpendiculaire à l'équateur et suivant le trajet indiqué par les blessures de la cornée et du cristallin. Je trouve le corps étranger derrière la rétine décollée, au sein du tissu choroïdien, contre la face interne de la sclérotique dans laquelle sa force vive s'est épuisée. Il siège juste à l'opposé du point de pénétration. C'est un fragment de cuivre du poids de 0 gr. 0015, aplati, quadrilatère et à bords tranchants.

L'intérêt de l'observation réside dans l'intégralité de la transparence du cristallin qui est restée toujours absolue bien que la lentille ait été traversée de part en part.

Enfin, au point de vue médico-légal et de la loi sur les accidents, on voit à quelle réserve on sera tenu en pareille occurrence.

M. Morax. — La remarque de M. Péchin me donne l'occasion de signaler l'insuffisance de l'organisation de nos services d'ophtalmologie officiels. Dans aucun de ces services on ne trouve l'électro-aimant de Haab qui donne cependant des résultats très satisfaisants et qui est de plus en plus employé à l'étranger. C'est là un appareil qui ne peut être installé dans une clinique privée, mais qui devrait exister au moins dans un service hospitalier.

M. Antonelli. **Névrite optique papillaire et dégénérescence pigmentaire de la rétine, aux deux yeux, suite de fièvre typhoïde grave.** — Messieurs, à notre séance de février de l'année dernière, j'ai eu l'honneur de vous entretenir d'un cas de *lésions oculaires congénitales chez un enfant issu de mère atteinte de fièvre typhoïde grave vers la fin de la grossesse.* Les altérations du fond de l'œil, chez cet enfant, se résumaient en les posthumes papillaires d'une névrite optique et en une chorio-rétinite rudimentaire diffuse, ou plutôt dystrophie pigmentaire de la chorio-rétine. Or, j'ai eu dernièrement l'occasion de constater des lésions analogues, chez un malade dont je me permettrai de vous résumer l'observation :

M. Edmond B..., 38 ans, est reçu, pour être soigné de bubons vénériens, en novembre dernier, dans le service de M. le prof. Fournier à l'hôpital Saint-Louis. Aucun antécédent ni signe de spécificité. Il est aveugle depuis l'âge de 14 ans, à la suite d'une fièvre typhoïde très grave, à forme cérébrale, l'ayant tenu au lit plusieurs mois. Pendant la convalescence, la vue était déjà

très affaiblie, et le malade se rendait à la clinique de Desmarres, où, affirme-t-il, son cas était signalé aux élèves comme particulièrement intéressant. La copiopie progressa, sans donner lieu à l'héméralopie, d'après ce que le malade répond à nos questions. Au bout de six mois la cécité était complète.

Actuellement, les yeux sont en strasbisme divergent assez fort, agités par un nystagmus légèrement rotatoire, et en complète dissociation de leur motilité conjuguée. Les deux pupilles sont assez dilatées, la gauche un peu plus que la droite, les deux ne réagissant pas du tout à la lumière, mais conservant une faible *réaction psychique;* en effet, elles se contractent légèrement, mais constamment, et d'une façon certaine, quand on suggestionne au malade de regarder son doigt, ou même le doigt de l'observateur, de plus en plus rapproché de ses yeux. Ce phénomène pupillaire, assez curieux, soit dit en passant, se manifeste soit sur chacun des deux yeux, en cachant bien l'autre, soit sur les deux examinés en même temps. Comme il n'y a plus aucune fonction de convergence, chez le malade, car même l'adduction de chaque œil paraît supprimée, il y a lieu d'attribuer la réaction pupillaire en question, me semble-t-il, à une *synergie accommodative à point de départ cortical.* L'examen skiascopique montrait une faible hypéropie; quant au pouvoir accommodatif, on ne pouvait pas obtenir de la skiascopie des résultats concluants.

Le fond de l'œil, à droite, montrait une papille blanc sale, à vaisseaux filiformes, à bord plus ou moins déchiqueté, et flanquée en bas d'une vaste plaque de chorio-rétinite atrophique. Toute la zone équatoriale des membranes présentait une dégénérescence pigmentaire de la rétine, très manifeste, avec tas de pigment très noirs, par-ci par-là disposés en gerbes, et un peu plus gros que les classiques *corpuscules osseux* de la rétinite pigmentaire. Pas de *plaques* atrophiques de la choroïde, mais un certain degré d'atrophie diffuse pigmentaire de cette membrane; aucun foyer maculaire; aucun trouble, même minime, des milieux transparents. A l'œil gauche, mêmes signes d'atrophie papillaire post-névritique, avec un cercle complet et assez large d'atrophie chorio-rétinienne péripapillaire. La zone équatoriale montrait aussi un réticule serré de dépôts pigmentaires, intercalés de petits amas de pigment un peu plus gros et plus noirs. Aucune altération, tout au moins manifeste, de l'ora serrata.

Les cas de névrite optique consécutive à la fièvre typhoïde ne sont pas très rares, et j'en veux pour preuve les observations de Leber, Deutschmann, Hartnell, v. Petershausen, Seggel, et celle qui nous a été communiquée ici même, l'année dernière, par M. Kœnig. Egalement, dans le cas qui fait l'objet de cette com-

munication, les commémoratifs fournis par le malade et les détails de l'examen ophtalmoscopique s'accordaient à nous prouver que la névrite optique avait suivi *de près* l'infection typhoïde.

Cette névrite avait dû s'accompagner de lésions inflammatoires de l'anneau optique des membranes, endroit d'élection des foyers de chorio-rétinite, quelle qu'en soit l'étiologie; lésions qui nous font si souvent constater des faux staphylomes. Quant à la dégénérescence pigmentaire de la rétine (plutôt que *rétinite* à proprement parler), elle avait dû suivre, dans notre cas, beaucoup plus lentement que les altérations du pôle postérieur de l'œil.

Millet, dans sa thèse de 1899, tout en mentionnant, à côté de la syphilis, la variole et la fièvre palustre[1], parmi les causes de la rétinite pigmentaire acquise, ne cite pas d'une façon catégorique la fièvre typhoïde. Il est vrai que, en résumant l'étiologie de l'affection, l'auteur parle de la misère physiologique de toute sorte, et par cela même de la convalescence de toute grave et longue maladie, et des intoxications de toute nature, notamment celles par des toxines microbiennes. Parmi les 6 observations personnelles de Millet, illustrant la rétinite pigmentaire acquise à la suite de syphilis, nous trouvons, d'autre part, deux fois mention de la fièvre typhoïde, parmi les antécédents morbides éloignés. L'auteur se demande même si, parfois, la lésion n'aurait point été créée déjà par l'infection première, à laquelle avait succédé la vérole. Dans notre cas, aucun doute possible : la dégénérescence pigmentaire de la rétine, suite ou presque concomitance de la névrite optique, était uniquement sous la dépendance de l'infection typhoïde.

Dans ma communication de février dernier, je crus pouvoir envisager les altérations congénitales, chez l'enfant qui faisait l'objet de l'observation, parmi les manifestations d'origine *toxique*, c'est-à-dire directement déterminées par les toxines microbiennes de la fièvre typhoïde. Nous sommes autorisés à rester dans le même ordre d'idées pathogéniques, pour des cas tels que celui qui nous occupe aujourd'hui. En effet, M. Vincent, en mars dernier, devant la Société de biologie, a fourni la preuve expérimentale de la *névrite périphérique provoquée par la toxine typhique*, en rapprochant les altérations obtenues par l'expérimentation de celles constatées par Zenker chez l'homme. D'autre part, Braun,

1. Voir notre communication, *Névrite optique et chorio-rétinite pigmentaire binoculaires, suite de fièvre pernicieuse des pays chauds*, au Congrès de la Soc. franç. d'ophtalmol., Paris, mai 1898.

il y a quelques mois [1], dans un travail clinique et anatomo-pathologique, à propos de 3 cas de paralysie de la sixième paire et de 1 cas de névrite optique, tous ayant suivi l'infection typhoïdique, a fait ressortir la grande vulnérabilité du système nerveux périphérique vis-à-vis des toxines de l'infection typhoïde. Braun insiste encore sur ce point que la névrite optique, complication assez rare de la fièvre typhoïde, n'est pas à considérer, malgré tout ce qui pourrait le laisser admettre dans certains cas, comme une propagation d'affection méningée aux gaines du nerf optique. Il s'agit toujours d'une *névrite primaire*, évoluant en même temps que les lésions des vaisseaux propres au nerf, sous l'action des toxines microbiennes.

M. Sulzer. — L'absence de foyers chorio-rétiniques constatés à l'ophtalmoscope n'est pas une preuve de l'intégrité de la choroïde.

Dans l'examen anatomique d'yeux atteints de rétinite pigmentaire typhique, on trouve des lésions de la choroïde (adhérences chorio-rétiniennes, sclérose et atrophie de la choroïde) qui sont invisibles à l'ophtalmoscope.

M. Morax. — Le fait relaté par M. Antonelli me paraît bien peu propre à la démonstration qu'il veut faire de l'action sur les fibres nerveuses de la toxine typhique. D'abord est-il certain qu'il y ait eu fièvre typhoïde. Nous sommes obligés d'accepter sur ce point les souvenirs très lointains du malade. Puis l'existence de lésions pigmentaires de la rétine implique forcément des lésions choroïdiennes et par conséquent vasculaires. Je ne vois donc rien qui plaide en faveur d'une localisation sur les fibres nerveuses de la toxine typhique.

M. Kœnig. — Dans le cas que j'ai relaté ici même, de névrite optique consécutive à la fièvre typhoïde, il y avait une étroite relation de cause à effet. C'est à la fin du traitement septenaire que la vue s'est troublée. On devrait plutôt s'étonner qu'une maladie infectieuse comme la fièvre typhoïde, qui frappe si profondément le système nerveux, laissât indemne le nerf optique. Il est atteint comme le sont d'autres nerfs périphériques, comme peut l'être l'axe cérébro-spinal. Sans doute on ne peut pas rapporter la névrite optique à l'infection spécifique par le bacille d'Eberth; on ne connaît pas non plus la toxine typhoïdique; mais les toxines d'autres agents infectieux peuvent intervenir et on peut admettre une névrite toxique.

Dans le cas que j'ai observé, il s'agissait bien de névrite optique canaliculaire périphérique; les symptômes cliniques ont été ceux

1. L. Braun, *Ueber seltenere nervöse Störungen*, etc. *Wiener, Medicinische Presse*, 1900, n° 16.

des névrites périphériques; les lésions ont été inégales dans les deux yeux, et elles se sont réduites à une infiltration de la papille sans œdème ni troubles vasculaires très prononcés. Le rétrécissement du champ visuel affectait la forme d'un secteur ovoïde à pointe interne et à développement externe; du côté droit, il existait un scotome central relatif très net au milieu de la zone obscure plus étendue. Ceci prouverait que le faisceau pupillo-musculaire était intéressé, et cette lésion s'est produite à l'endroit où le faisceau central devient périphérique, dans la portion canaliculaire du nerf optique. Pour ce qui concerne la voie suivie par l'infection, on peut envisager l'hypothèse d'une propagation par le sinus sphénoïdal.

La malade qui a fait le sujet de mon observation était épileptique, mais il s'agissait d'épilepsie vraie, dite essentielle, c'est-à-dire ne se rapportant à aucune lésion déterminée. De plus, pendant tout le cours de la fièvre typhoïde, les *crises ne se sont pas montrées*. Pour M. Valude, la névrite optique périphérique est discutable en ce qui concerne certains cas publiés, et dans l'observation de M. Antonelli, il s'agirait plutôt d'une névrite descendante à cause de l'apparition des symptômes généraux. Mais je ferai remarquer que, dans quelques cas de névrite optique périphérique, les accidents généraux peuvent parfaitement exister et suivre de près les troubles oculaires; à ce titre je rappellerai les remarques faites par M. Parinaud.

L'examen du fond de l'œil pratiqué pendant la période aiguë de la fièvre typhoïde ou pendant la convalescence peut donner d'utiles renseignements, et, si l'on ne sait pas qu'une névrite optique peut se développer au cours de cette maladie, on risque de porter un faux diagnostic dans les formes frustes de fièvre typhoïde. C'est ce qui arriva à Hartuelle qui diagnostiqua une méningite chez un jeune garçon de 11 ans atteint d'une névrite optique double survenue au cours d'accidents généraux graves qui n'avaient pu être nettement définis en l'absence de taches rosées lenticulaires. A partir du deuxième septenaire, il eut de la photophobie et de l'excitation cérébrale. Deux jours avant la mort, on nota de l'inégalité pupillaire et une névrite optique plus prononcée à droite qu'à gauche. A ce moment, il y eut un écoulement muco-purulent par le nez et les oreilles. Le diagnostic exclusif de méningite fut porté. L'autopsie montra les altérations classiques de la fièvre typhoïde : inflammation des plaques de Peyer, engorgement des glandes du mésentère; le cerveau fut trouvé *sain*.

M. Péchin. — On a signalé déjà plusieurs fois la névrite optique à la suite de la fièvre typhoïde. Il s'agit dans ces cas de névrite périphérique par toxine typhique. Cette toxine peut

atteindre, outre les nerfs optiques, les nerfs oculo-moteurs et déterminer des ophtalmoplégies. Les toxines paralysent les nerfs oculaires comme elles peuvent paralyser les nerfs des membres supérieurs et inférieurs. J'ai observé récemment avec MM. Brissaud et Launois une malade qui fut atteinte, au décours d'une fièvre typhoïde, d'un hémitremblement du membre supérieur gauche auquel ne tarda pas à succéder une hémiplégie du même côté. Il y avait en outre une double névrite optique, sans stase et plus accusée à droite. Cette observation présente la plus grande analogie avec celle que M. Klippel a rapportée tout dernièrement à la Société de neurologie.

Chez le malade de M. Antonelli, la névrite optique est compliquée de dégénérescence de la rétine des deux yeux. Et, à ce propos, M. Morax fait judicieusement remarquer que cette dernière lésion est due à un processus vasculaire, choroïdien. Mais l'infection toxinique peut intéresser simultanément le nerf optique et la choroïde.

Cette infection neuro-rétinienne ou neuro-choroïdienne d'origine typhique est analogue à celle que déterminent d'autres infections, et à ce sujet je vous signalerai un malade que j'ai observé il y a quelques jours dans le service de M. le professeur Brissaud. Ce malade est atteint de névrite périphérique du membre inférieur gauche; il a en outre une lésion tuberculeuse du sommet droit et une blennorragie qui dure depuis environ quinze ans. Il est presque aveugle et sa cécité est due à une double névrite optique et à des lésions de chorio-rétinite avec grosses plaques noires pigmentaires. Nul doute qu'il ne s'agisse ici d'une névrite périphérique du membre inférieur gauche due à un processus infectieux qui a retenti également sur les nerfs optiques, la rétine et la choroïde; processus qu'il faut rattacher soit à une infection gonococcique, soit à une infection bacillaire. Ces divers processus typhique, gonococcique, bacillaire déterminent des lésions semblables.

M. Antonelli. Je crois avoir assez fait ressortir, dans ma communication, que la dégénérescence pigmentaire de la rétine doit être considérée comme subordonnée à la névrite optique, c'est-à-dire aux altérations des vaisseaux centraux. Je croyais aussi avoir assez insisté sur la preuve anatomo-pathologique fournie par Braun, que la névrite optique suite de fièvre typhoïde représente une localisation pour ainsi dire autochtone, s'expliquant par la fréquence relative des névrites périphériques après le typhus, et nullement en rapport avec les manifestations cérébrales. Du reste, est-ce que la syphilis, l'influenza, la fièvre palustre, la variole et d'autres infections, ne donnent pas des névrites optiques sans l'intermédiaire d'aucune localisation intracranienne ?

Je répondrai à M. Morax que, si mon observation était la première de lésions du fond de l'œil après fièvre typhoïde, je ne l'aurais pas relatée sans avoir pu suivre le cas moi-même, du commencement jusqu'à la fin de la maladie. Mais, les cas analogues à celui que j'ai recueilli sont assez nombreux, dans la littérature, pour que le mien d'aujourd'hui ne soit pas douteux. J'ai tenu à le relater, surtout pour le rapporter à ma communication de l'année dernière, et pouvoir revenir sur l'hypothèse de la névrite *toxique*, hypothèse qui avait paru si fragile à M. Morax, et qui n'en est plus une, après les preuves expérimentales auxquelles j'ai fait allusion.

Je ferai remarquer, enfin, à M. Jocqs que le nerf optique, pour être une émanation directe de l'encéphale, n'en représente pas moins un grand faisceau de fibres nerveuses myélinisées, muni de sa charpente connectivale et d'une vascularisation propre assez riche. Or, les expériences de M. Vincent ont justement prouvé que la toxine typhique, amenée par la circulation en contact avec les fibres nerveuses, provoque directement l'altération de ces fibres, altération très manifeste en ce qui concerne la myéline, et qui commence au niveau de leurs étranglements annulaires, car probablement c'est l'endroit le plus favorable à la dialyse de la toxine microbienne.

M. Dehenne. **De l'acuité visuelle au point de vue médico-légal et au point de vue des compagnies d'assurances.** — Dans notre dernière réunion, j'ai demandé à la Société d'ophtalmologie de mettre à l'ordre du jour la question de l'acuité visuelle, de façon que nous puissions avoir une base fixe, certaine d'appréciation de la diminution de la vision, à la suite d'accidents involontaires, ou de blessures volontaires. Les tribunaux et les compagnies d'assurances nous posent des questions précises auxquelles nous devons répondre d'une façon précise, quasi-mathématique. Je serais heureux que la Société pût établir l'acuité visuelle minima à exiger pour chaque profession. Je crois qu'avec un peu de bonne volonté nous y arriverons. Cette acuité visuelle minima, compatible avec chaque profession, étant bien établie, nous pourrons, avec plus d'autorité, imposer notre opinion, lorsque nous serons consultés; ce qui arrive tous les jours à chacun d'entre nous, surtout depuis que la loi de 1898 sur les accidents du travail a été mise en vigueur. Déjà un certain nombre de membres de la Société ont eu à déterminer des acuités visuelles professionnelles. Chevallereau, Parinaud, Despagnet ont certainement déterminé l'acuité visuelle exigée des employés de chemin de fer demandant à entrer dans leurs compagnies respectives.

Moi-même, il y a dix-huit ans environ, lorsque j'ai fondé le service d'oculistique de la préfecture de police, j'ai eu à fixer l'acuité visuelle minima que l'on pouvait exiger d'un gardien de la paix, devant faire un service actif, en uniforme, sur la voie publique. En réunissant nos efforts, nous pourrons, je l'espère, arriver à fixer cette acuité pour toutes les professions. En ce qui concerne les gardiens de la paix, j'ai décidé, après de nombreux examens, que tout candidat gardien de la paix devait avoir au moins une acuité binoculaire égale à 1/4, sans que l'acuité d'un des deux yeux fût inférieure à 1/6, et à la condition que le fond de l'œil ne présentât aucune lésion susceptible de progresser. Avec V = 1/4, un homme peut parfaitement faire un service actif, sans éprouver la moindre gêne. Il était bien entendu que cette acuité devait être obtenue sans correction avec des verres d'aucune amétropie. Un gardien de la paix en uniforme ne peut porter de lunettes ou de lorgnon. Avec des lunettes, il pourrait être le point de mire de farceurs ou de gens malintentionnés; quand ce n'eût été que pour sa sauvegarde personnelle, il n'en fallait pas. La question était assez délicate, car beaucoup de sous-officiers demandent à entrer dans le corps des gardiens de la paix, et le port des lunettes étant admis dans l'armée, on se privait à la préfecture, en interdisant les lunettes, de la collaboration d'excellents serviteurs. Néanmoins, les raisons que j'invoquais furent acceptées, et l'interdiction des lunettes aux fonctionnaires en uniforme fut acceptée.

L'acuité visuelle compatible avec chaque profession ayant été déterminée par la Société d'ophtalmologie, reste à savoir si la notation employée actuellement donne une idée exacte de la vision du sujet examiné. Je n'hésite pas à répondre par la négative. En effet, comme je le faisais remarquer plus haut, un homme qui a une acuité de 1/4 jouit d'une bonne vision, et peut parfaitement faire un service actif. Et pourtant, en se tenant strictement au chiffre énoncé, les personnes, qui ne connaissent pas nos mensurations, absolument conventionnelles, pourraient s'imaginer qu'il manque à cet homme les 3/4 de sa vision; ce qui n'est pas exact. Une compagnie d'assurances m'a consulté récemment au sujet d'une demande d'indemnité faite par un assuré qui, à la suite d'une blessure produite par un corps étranger, présentait un petit leucome cornéen, avec un léger astigmatisme irrégulier. A 5 mètres des échelles de Snellen, l'œil blessé avait une acuité de 1/3. Or, d'après la police d'assurances, la compagnie devait à cet homme, en cas de traumatisme oculaire, le quart du capital souscrit (5,000 francs pour une assurance de 20,000 francs), si la vision était réduite de moitié. Une acuité visuelle de 1/2 ou

de 1/3 (qui certainement constitue une excellente vision) est-elle l'indication de la perte de la moitié de la vision? Je ne le pense pas. La notation me paraît encore ici être en défaut.

Devant les tribunaux, la question se pose également, et elle a son importance, surtout lorsqu'il s'agit de procès au civil, avec de fortes demandes de dommages et intérêts. En cour d'assises, la chose est simple; un inculpé n'est traduit devant les assises que lorsqu'il y a perte totale de la vision d'un œil. En correctionnelle, et devant la juridiction civile, il faut déterminer la quotité de la diminution de la vision. Et c'est là le point délicat et difficile.

Je demande donc à la Société d'ophtalmologie de décider qu'il y a lieu :

1° De déterminer nettement le minimum d'acuité visuelle professionnelle, en rapport avec chaque profession;

2°. De changer la notation de l'acuité visuelle, telle qu'elle est employée à l'heure actuelle, de façon que les oculistes consultés par les tribunaux et les compagnies d'assurances puissent répondre d'une façon précise, presque mathématique, à des demandes faites d'une façon précise.

M. Sulzer. **L'acuité visuelle au point de vue médico-légal** (*Rapport présenté à la Société d'ophtalmologie de Paris*). — L'acuité visuelle normale moyenne permet de percevoir séparés deux points vus sous un angle visuel de soixante secondes. Son existence suppose l'intégrité de l'appareil optique et de l'appareil percepteur de l'œil, et sa grandeur, c'est-à-dire l'angle visuel qui correspond à son unité, dépend directement de la grandeur des éléments percepteurs de la rétine. La mesure de l'acuité visuelle constitue donc une mesure physiologique, purement physiologique.

La capacité d'un individu à gagner sa vie dépend de l'acuité visuelle physiologique, sans lui être directement proportionnée. D'une part la grande majorité des métiers n'exige qu'une acuité visuelle inférieure à l'acuité visuelle physiologique normale. Pour beaucoup d'ouvriers une diminution de l'acuité visuelle physiologique, moindre que la moitié, ne constitue pas une diminution de la capacité de gagner leur vie par leur métier (terrassiers, ouvriers agricoles, etc.). D'autre part, une diminution supérieure à la moitié, mais n'abolissant pas complètement l'acuité visuelle physiologique, entraîne l'incapacité complète de gagner la vie par un métier déterminé. Dans les appréciations médico-légales l'acuité visuelle physiologique doit être remplacée par l'acuité visuelle professionnelle. L'*acuité visuelle professionnelle*

est représentée par le degré d'acuité visuelle physiologique nécessaire pour exercer un métier déterminé.

Il est facile de voir que les limites de l'acuité visuelle professionnelle sont plus étroites que les limites de l'acuité visuelle physiologique : aucun métier n'est rendu impossible par un certain degré d'amoindrissement de l'acuité visuelle physiologique et tous les métiers deviennent impossibles quand l'acuité visuelle physiologique, sans tomber jusqu'à zéro, tombe au-dessous d'une certaine limite.

Les limites de l'acuité visuelle professionnelle dépendent du métier qu'exerce l'assuré. Elles ne peuvent être fixées que par l'expérience, c'est-à-dire en recherchant jusqu'à quel point l'acuité visuelle physiologique peut être abaissée sans amoindrir la faculté d'exercer un certain métier, et à partir de quel point l'abaissement de l'acuité visuelle rend l'exercice de ce métier impossible. Lorsqu'il y a quinze ans l'assurance obligatoire fut introduite en Allemagne, on crut que les diminutions des capacités de travail causées par un affaiblissement de l'acuité visuelle étaient directement proportionnées à l'abaissement constaté de l'acuité visuelle physiologique; l'expérience ne tarda pas à faire ressortir d'une manière frappante l'erreur de cette assimilation si naturelle en apparence. A partir de ce moment les oculistes allemands, parmi lesquels je ne veux citer que v. Zehender, Schroeter, Magnus, Heddaeus et Groenouw s'efforcèrent de trouver une formule mathématique permettant de calculer la diminution de capacité de travail produite par un abaissement donné de l'acuité visuelle physiologique en intercalant dans ladite formule le chiffre mesurant l'acuité visuelle physiologique conservée.

Le résultat de tous ces efforts a été de montrer qu'il n'y a aucune formule générale permettant de calculer dans tous les cas la diminution de l'acuité visuelle professionnelle résultant d'une diminution donnée de l'acuité visuelle physiologique. Cette relation doit être déterminée dans chaque cas individuel selon les circonstances particulières qu'il représente. Cela paraît bien naturel quand on se rappelle que la relation qui existe entre l'acuité visuelle physiologique et l'acuité visuelle professionnelle varie selon le métier et dépend souvent aussi des qualités individuelles du sinistré.

La grande complication des différents métiers, dont chacun se subdivise dans un plus ou moins grand nombre de branches, n'a pas permis jusqu'ici d'instituer une classification des métiers suivant la relation qui existe pour chacun parmi eux entre l'acuité visuelle physiologique et l'acuité visuelle professionnelle. Mais les expériences faites jusqu'ici ainsi que la juridiction établie

depuis quinze ans en Allemagne ont rendu possible d'apprécier les diminutions de capacité au travail résultant d'une diminution donnée de l'acuité physiologique selon des principes uniformes et invariables.

Pour arriver à ce but les auteurs déjà cités, et auxquels il convient d'ajouter M. Maschke, divisent la totalité des métiers en deux classes, à savoir :

1° Métiers exigeant une acuité visuelle supérieure ;

2° Métiers exigeant une acuité visuelle ordinaire.

L'expert décide dans chaque cas donné à laquelle des deux catégories appartient le sinistré. Pour chacune des deux catégories ils ont établi sur la base des expériences recueillies la relation moyenne qui existe entre l'acuité visuelle physiologique et l'acuité visuelle professionnelle.

Les écarts qui existent entre les relations établies par les différents auteurs sont petits; l'expérience leur a fait comprendre l'acuité visuelle professionnelle dans des limites presque identiques. Je choisis comme exemple de ces relations le barême institué par M. Groenouw et qui est représenté par le graphique ci-contre (Voir fig. 1).

Détermination de l'acuité visuelle professionnelle pour les différents métiers

La limite supérieure de l'acuité visuelle professionnelle d'un métier déterminé est l'acuité visuelle physiologique la plus petite qui permette de se livrer à toutes les occupations de ce métier. Telle est la définition que les auteurs allemands (Magnus, Groenouw et d'autres) donnent de la limite supérieure de l'acuité visuelle professionnelle. Ils remarquent justement qu'une acuité visuelle supérieure n'augmente pas la capacité au travail de l'individu et que la diminution d'une acuité visuelle supérieure ne diminue pas cette capacité, aussi longtemps que cette diminution ne dépasse pas la limite supérieure de l'acuité visuelle professionnelle.

Pour certains métiers, pour les employés des institutions de transport par exemple, la limite supérieure de l'acuité visuelle professionnelle est fixée par les règlements, qui indiquent le degré d'acuité visuelle physiologique qu'un candidat doit posséder pour entrer dans un service déterminé. C'est le degré d'acuité visuelle physiologique imposé comme minimum d'acuité visuelle par les règlements qui constitue pour ces métiers la limite supérieure de l'acuité visuelle professionnelle.

Pour les métiers où aucune réglementation ne définit l'acuité visuelle nécessaire pour les exercer, l'observation directe seule permet de fixer la limite supérieure de l'acuité visuelle profes-

RAPPORT ENTRE L'ACUITÉ VISUELLE PHYSIOLOGIQUE (V) ET L'ACUITÉ VISUELLE PROFESSIONNELLE (V*p*).

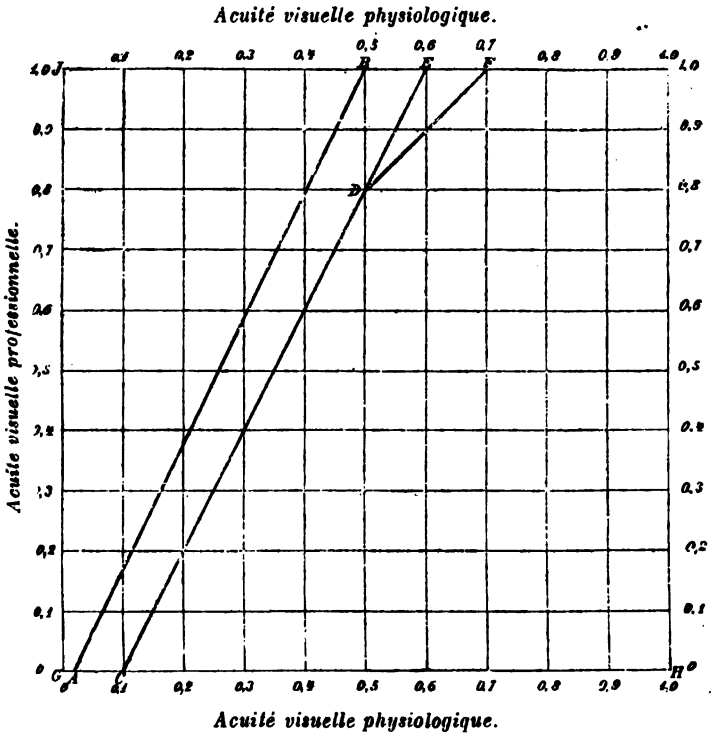

FIGURE 1 (selon GROENOUW).

A B Métiers qui nécessitent une acuité visuelle ordinaire.
C E Métiers qui nécessitent une acuité visuelle supérieure.
C D F Professions visuelles.

sionnelle. Cette observation nous apprend le minimum d'acuité visuelle physiologique compatible avec l'exercice non entravé du métier en question.

Cette limite varie beaucoup avec les différents métiers. Pour les professions dites visuelles (graveurs, photographes et retou-

cheurs, horlogers, certains mécaniciens et certains ingénieurs) la limite supérieure de l'acuité visuelle professionnelle se confond ou se rapproche de l'acuité visuelle physiologique. Il faut bien se garder de vouloir assigner par des raisonnements en apparence fort logiques une valeur à la limite supérieure de l'acuité visuelle professionnelle d'un métier déterminé. L'observation seule peut nous l'apprendre.

La *limite inférieure de l'acuité visuelle professionnelle* est l'acuité visuelle physiologique la plus grande qui ne permet plus aucune des occupations du métier. L'ouvrier dont l'acuité visuelle est tombée à la limite inférieure de l'acuité visuelle professionnelle est arrivé au point où il lui est impossible d'exercer son métier même d'une façon restreinte.

Calcul et détermination directe de l'acuité visuelle professionnelle.

En réunissant les observations fortuites d'ouvriers qui exercent leur métier sans entrave malgré une diminution de l'acuité visuelle physiologique, on est arrivé à établir la limite supérieure de l'acuité visuelle professionnelle pour les différents métiers. Ainsi que le montre le graphique de M. Groenouw, l'acuité visuelle professionnelle reste entière pour la plupart des métiers aussi longtemps que l'acuité visuelle physiologique ne tombe pas au-dessous de la moitié (0,50). Quand l'acuité visuelle physiologique est réduite à quatre dixièmes (0,4), l'acuité visuelle professionnelle est égale à huit dixièmes (0,8). Quand l'acuité visuelle physiologique est réduite à trois dixièmes (0,3), l'acuité visuelle professionnelle est égale à six dixièmes (0,6). L'acuité visuelle physiologique réduite à deux dixièmes (0,2) équivaut à une acuité visuelle professionnelle de quatre dixièmes (0,4). L'acuité visuelle physiologique égale à quinze centièmes (0,15) correspond à une acuité visuelle professionnelle de trois dixièmes (0,3) et forme la limite inférieure de l'acuité visuelle professionnelle du plus grand nombre des métiers.

Nous pouvons donc dire d'une façon générale que pour tous les métiers qui n'exigent pas une acuité visuelle spéciale, l'acuité visuelle professionnelle — la seule qui doit entrer en ligne de compte pour l'évaluation des indemnités en cas d'accident — est égale au double de l'acuité visuelle physiologique aussi longtemps que l'acuité visuelle physiologique n'est pas descendue au-dessous de 0,15.

Connaissant la limite supérieure h et la limite inférieure i de l'acuité visuelle physiologique V pour un métier donné, on trouve

l'acuité visuelle professionnelle V*p* correspondant à l'acuité physiologique V par la formule suivante :

$$Vp = \frac{V - i}{h - i}$$

On la trouve d'une façon bien plus simple en plaçant une règle sur le graphique du barême (fig. 1) de façon à ce que la règle corresponde à une ligne droite joignant la limite supérieure à la limite inférieure.

M. Schweiger a fait ajouter à ses échelles murales, à côté du chiffre qui indique la distance à laquelle il faut placer l'observé pour obtenir l'acuité visuelle physiologique un second chiffre indiquant la distance à laquelle il faut placer le malade pour obtenir l'acuité visuelle professionnelle correspondant à chaque ligne lue. Pour la grande majorité des métiers, on obtiendra directement l'acuité visuelle professionnelle en plaçant l'observé à la moitié de la distance à laquelle ces échelles donnent l'acuité visuelle physiologique.

Pour les autres métiers, les métiers dits visuels par exemple, le barême de M. Groenouw me semble constituer une mesure d'évaluation équitable et raisonnable.

Considérations générales.

Le mode indiqué d'évaluer l'acuité visuelle professionnelle est copié directement sur ce qui a été fait en Allemagne; il repose sur le principe que c'est l'aptitude au travail qui doit être envisagée seule dans l'évaluation des dommages envisagés par la loi sur les accidents du travail.

Il convient donc de se demander si la jurisprudence française est identique à ce point de vue à la juridiction française.

Les conclusions développées par M. l'avocat général Seligman dans un procès de ce genre montrent que la juridiction française n'envisage dans l'évaluation des indemnités que la diminution de la capacité au travail. Je cite ces conclusions telles qu'elles ont été reproduites par le journal *le Matin :*

La loi sur les accidents du travail.

La septième chambre de la cour de Paris, présidée par M. Potier, est actuellement saisie d'une intéressante question concernant la loi de 1898 sur les accidents du travail.

Il s'agit de savoir si cette loi vise, dans son application, le cas

de la perte de la vision professionnelle et les acuités voisines de la cécité complète à des taux variant entre 105 et 125 p. 100. Cette évaluation exige un commentaire. Nous avons vu dans le premier chapitre que l'ouvrier devient complètement incapable d'exercer son métier avant que son acuité physiologique soit réduite à 0, quand celle-ci devient égale à 5/35=1/7=0.15. Cet état correspond à l'acuité visuelle professionnelle=0. Mais quand l'ouvrier est complètement aveugle, il n'est pas seulement incapable d'exercer son métier, il a besoin en outre de soins particuliers, car il ne peut exister seul. La jurisprudence allemande lui alloue dans ces cas une indemnité supérieure à celle prévue pour l'incapacité complète au travail.

C'est une question de jurisprudence d'accepter ou de rejeter cette manière de voir, qui me semble équitable.

D'un autre côté, ne l'oublions jamais, tous ces chiffres ne constituent qu'une moyenne, qui doit être augmentée ou diminuée selon le métier du sinistré. Un valet de ferme, un terrassier appartiennent à des métiers à acuité visuelle professionnelle basse, tandis qu'avec un tailleur de diamants, un bijoutier sertisseur, un graveur, l'acuité visuelle professionnelle se rapproche ou se confond avec l'acuité visuelle scientifique.

L'importance relative de la vision binoculaire pour chaque métier est un autre facteur qui doit être envisagé dans chaque cas et qui donnera lieu à une augmentation ou une diminution des chiffres moyens du barême.

Malgré tous leurs efforts les experts allemands ne sont pas parvenus jusqu'ici à faire une classification des différents métiers au point de vue de l'acuité visuelle qu'ils exigent. La raison de cet échec est apparente. Dans un même métier les exigences visuelles varient selon la spécialité de l'ouvrier.

L'expert aura donc, dans chaque cas, la mission délicate et difficile de dire de combien l'acuité visuelle professionnelle d'un sinistré a été diminuée par une diminution donnée de l'acuité visuelle scientifique. En s'appuyant sur les règles énoncées et sur les précédents il s'efforcera de donner à cette évaluation cette uniformité qui est l'élément fondamental de la jurisprudence et de la médecine légale.

Sa tâche sera facilitée de beaucoup si la Société ophtalmologique de Paris veut nommer une commission, chargée de déterminer les limites de l'acuité visuelle professionnelle pour les différents métiers.

M. Vignes. — Le travail très documenté de M. Sulzer montre à quelle grosse question vous vous attelez. Si vous voulez tirer de

nos observations communes et de nos discussions des conclusions utiles, je considère qu'il est indispensable de convenir préalablement que nous nous placerons dans des conditions identiques d'observations. J'entends que nous devrons établir des relations entre l'acuité visuelle physiologique et professionnelle dans les mêmes données d'éclairage, distances et les mêmes échelles.

Les échelles décimales — type Monoyer — sont avantageuses par la clarté de leur expression et la facilité qu'elles donnent dans la comparaison des résultats.

On a dit qu'elles ne sont pas l'expression rigoureusement exacte de l'acuité visuelle physiologique et qu'on leur doit préférer les échelles à progression géométrique (raison $\sqrt[3]{2}$, Green; $\sqrt[2]{2}$, Javal).

Ce n'est pas le moment d'entrer dans le fond de cette discussion et si vous voulez bien m'accorder qu'en physiologie, les expressions des phénomènes biologiques sont plus souvent des moyennes que des chiffres mathématiquement exacts, je puis vous affirmer, en me basant sur un bien grand nombre d'examens personnels que la moyenne choisie par Snellen et adoptée par Monoyer représente bien la moyenne visuelle des différents âges.

Puis, en vérité, du moment que nous aurons adopté une même unité métrique et les mêmes subdivisions, nos résultats ne sauraient en être défectueux et seront comparables, ce qui est indispensable à notre discussion.

Je vous propose donc, messieurs, de faire figurer uniquement dans vos observations des expressions décimales prises à 5 mètres, des échelles de Monoyer, à la lumière du jour, de midi à 2 heures, et en tenant compte chaque fois de l'expression de votre propre acuité.

J'ai calculé que, pour l'acuité visuelle approchée, il est bon de donner aux lettres des épreuves de Jæger les dimensions suivantes :

0 millim. 5	V = 1
1 millimètre	V = 0,2
1 millim. 5	V = 0,4
2 millimètres	V = 0,6
2 millim. 5	V = 0,8

pour une distance d'environ 33 centimètres.

Ces chiffres, arrondis, sont supérieurs de quelques millièmes de millimètre à la valeur réelle. Mais cette erreur est fort négligeable. Pour les illettrés, j'emploie des figures dont les pleins et les vides soient de même proportion que dans les caractères des échelles.

M. Péchin. **Présentation d'instruments et appareils.** — J'ai l'honneur de présenter à la Société une pince à chalazion de M. le Dr Jacovidès, médecin oculiste de l'hôpital d'Alexandrie. Cette pince a déjà été présentée à l'Académie de médecine par M. le Dr Panas.

M. le Dr Jacovidès a inventé cette pince en 1899, alors qu'il était mon assistant et j'ai pu, à ma clinique, en voir les premiers essais. J'ai voulu avant de vous la présenter en faire une expérience personnelle.

Cet instrument ressemble à une pince à forcipressure dont les mors sont remplacés par deux petites cuillers fenêtrées, se terminant par des bords pourvus de petites dents de souris, et analogue aux pinces dont on se sert en chirurgie pour saisir et maintenir certaines tumeurs pendant qu'on les libère par le bistouri ou les ciseaux.

Toutes les fois que la tumeur, dite chalazion, aura un certain volume d'une certaine consistance, la pince de M. Jacovidès rendra de réels services et facilitera la dissection; pour ces cas-là, on ne saurait trop la recommander. Mais, comme cela est très fréquent, lorsque la tumeur est dure et petite, l'extraction m'a paru toujours facile à l'aide d'une pince à extrémités fines pourvues de dents opposées et lorsqu'il s'agit de tissu dégénéré ou en suppuration, la simple incision et la curette suffisent.

J'ai également l'honneur de vous présenter de la part de Mme A. Godefroy un appareil destiné à appliquer la chaleur sur les yeux.

En se basant sur le principe de la chaleur latente de fusion dégagée par l'acétate de soude, principe appliqué pour la première fois au chauffage par M. Ancelin, Mme A. Godefroy, née Ancelin, a inventé plusieurs appareils dits thermophoriques. Ces appareils sont des accumulateurs de chaleur, en caoutchouc, et applicables suivant leurs formes aux diverses régions du corps. Ils dégagent une chaleur sèche dont la durée varie suivant la quantité de sel contenu dans chacun d'eux et sont par conséquent susceptibles de graduation thermique en rapport avec les indications thérapeutiques.

A ces propriétés qu'ont ces appareils de maintenir sur une région quelconque une température ayant un degré et une durée déterminés s'ajoute un avantage bien appréciable, celui d'être stérilisés au moment de leur emploi. En effet, ces appareils thermophoriques doivent être plongés dans l'eau bouillante pour que le phénomène de fusion se produise, et donnent par conséquent au point de vue de l'antisepsie toute sécurité.

En ce qui concerne plus particulièrement l'appareil thermopho-

rique oculaire, il y a lieu d'attirer l'attention sur la facilité avec laquelle il peut s'appliquer sur l'orbite en s'adaptant parfaitement aux saillies et aux dépressions grâce à la mollesse et à la flexibilité que lui donne la chaleur et à sa légèreté qui en permettra l'emploi dans tous les cas.

Nous n'avons guère pour appliquer la chaleur en oculistique que les rondelles d'ouate recouvertes de taffetas gommé et arrosées d'eau chaude. C'est la chaleur humide. Pour la chaleur sèche, nous avons les sachets de son ou de sable; mais les difficultés d'application de la chaleur dans ces conditions, et notamment pour la chaleur humide, nous sont bien connues. C'est pourquoi je pense que l'appareil de Mme A. Godefroy est très recommandable.

La séance est levée.

SOCIÉTÉ DE CHIRURGIE DE LYON

Séance du 8 février 1900

PRÉSIDENCE DE M. GAYET

Coexistence chez le même malade de deux cancers de type histologique différent. — Epithélioma pavimenteux de la paupière droite et sarcome mélanique de l'œil gauche, par GAYET. — Il y a six ans, un homme, âgé de 66 ans aujourd'hui, s'aperçut de l'existence d'une petite tumeur à la partie supéro-externe de la paupière supérieure droite et en même temps, dit-il, d'une diminution notable de l'acuité visuelle de l'œil gauche.

Progressivement la tumeur palpébrale augmenta de volume et d'étendue, d'autre part l'œil gauche devint le siège de douleurs qui ont cessé depuis quatre ans, époque à laquelle l'œil grossit et se déforma. La tumeur s'est ulcérée en novembre dernier.

Cet homme se présente à notre examen, il y a un mois, et nous constatons les signes suivants :

Ulcère de la dimension d'une pièce de 2 francs, siégeant à la partie supéro-externe de la paupière droite, empiétant sur la peau du sourcil. L'ulcération est recouverte de croûtes noirâtres; elle repose sur une base dure, ses bords sont taillés à pic, son fond est bourgeonnant. On retrouve là tous les signes cliniques d'un épithélioma pavimenteux, sauf l'adénopathie.

A l'œil gauche, tumeur arrondie, violacée, presque noire, simu-

lant une petite prune. Elle fait saillie entre les paupières et subit l'action des muscles moteurs oculaires. Elle est appendue à la partie externe du globe oculaire repoussé en dedans et dont on aperçoit la cornée ridée, la chambre antérieure effacée et le cristallin cataracté. A la partie antérieure de la tumeur on remarque une petite ulcération d'où s'échappe un liquide séro-sanguinolent.

Les renseignements fournis par le malade nous indiquaient les signes classiques d'une tumeur oculaire : diminution et abolition de la vision, puis augmentation de la tension intra-oculaire avec accès douloureux de glaucome symptomatique et enfin déformation du globe oculaire et perforation sclérale.

L'examen clinique permettait d'affirmer l'existence d'une tumeur mélanique à marche lente.

Nous avons opéré cet homme il y a un mois. Extirpation de la tumeur et de l'œil gauche, en un seul bloc. On remarque sur la pièce que je présente qu'il s'agit d'une tumeur choroïdienne mélanique coiffée de lambeaux rétiniens. Pas de chambre antérieure, pas d'angle irido-cornéen. La tumeur, à aspect truffé, s'est épanouie à la partie externe de l'œil; elle est limitée par une membrane, peut-être la sclérotique amincie. La partie extra-oculaire a presque le même volume que la portion intra-oculaire.

Dans la même séance j'ai enlevé le cancroïde palpébral et pratiqué une blépharoplastie partielle à l'aide de l'abaissement d'un lambeau temporo-frontal. J'ai enlevé une portion de paupière, tarse compris, mais en respectant le cul-de-sac conjonctival, qui n'a pas été ouvert.

Aujourd'hui, comme on le voit sur le malade, à gauche un œil artificiel est bien toléré, à droite la paupière a ses fonctions normales, la cicatrisation est parfaite, la peau glisse sur les os sous-jacents dans la région temporo-frontale.

Cette observation me semble intéressante surtout à deux points de vue.

1° Restauration palpébrale parfaite par le lambeau temporo-frontal, sans toucher à la conjonctive palpébrale.

2° Coexistence palpébrale de deux tumeurs malignes ayant débuté il y a six ans, à la même époque. L'ulcération cutanée était, d'après l'examen de M. Paviot, une tumeur épithéliale maligne du type ectodermique corné. La tumeur oculaire est une tumeur embryonnaire du type pigmentaire choroïdien.

Verneuil, en 1884 (*Semaine médicale*), s'est attaché à l'étude de la pluralité et de la diversité des néoplasmes chez le même sujet. Ses observations, que j'ai parcourues, ont trait à des malades porteurs en même temps d'un cancer et de tumeurs bénignes (molluscum, lipomes, fibromes). Je n'ai pas trouvé de coexistence de deux

tumeurs malignes primitives semblables, siégeant en outre très près l'une de l'autre. M. Bard, dans son mémoire de 1892 (*Arch. gén. de méd.*), a montré que cette coexistence de deux cancers primitifs chez le même sujet, est d'observation très rare et que les faits de cette nature étaient à peine au nombre de 8 ou 10. Récemment, M. Tixier a publié un cas d'un malade porteur d'un cancer primitif intrinsèque du larynx et d'un cancer primitif du corps thyroïde (*Lyon médical*, 1899).

SOCIÉTÉ MÉDICALE DE REIMS

Séance du 17 octobre 1900

BAGNERIS. **Cas de brûlure oculaire.** — Parmi les traumatismes oculaires qui se présentent nombreux à notre observation, il s'en trouve toujours quelqu'un qui porte un utile enseignement. Tel est celui qu'il résume et qui, avec l'apparence d'une réelle gravité, montre une guérison complète.

Il s'agit d'un ouvrier plombier qui, faisant une soudure à proximité d'un plafond et, par conséquent, la tête fortement renversée, reçut dans l'œil gauche une coulure de métal fondu. Celui-ci couvrit d'abord les paupières, puis s'insinua entre elles, formant sur le globe un véritable moule assez mince. Le blessé vint à la clinique peu après l'accident, ne conservant que la soudure en contact immédiat avec le globe oculaire. Les paupières montraient une brûlure assez vive, mais limitée; quant à l'œil lui-même, on détachait facilement de la conjonctive la lame métallique, et on glissait au-dessous une spatule qui passa entre la cornée et le métal. La conjonctive était soulevée par une phlyctène, mais sur la cornée, il n'existait qu'un enduit blanchâtre que la spatule détacha comme une fausse membrane. Lavage à l'eau bouillie et pansements à la vaseline iodoformée amenèrent au bout de quelques jours la cornée à son état normal; elle était polie et transparente. Quant à la conjonctive, elle guérit par la suite sans complications et notamment sans soudure avec les paupières. Les brûlures cutanées furent plus longues à se cicatriser, mais il n'en résulta aucune déformation.

A quoi peut-on attribuer l'innocuité de la brûlure cornéenne? Evidemment le traumatisme ne dépassa pas la couche épithéliale. On peut bien admettre que l'étalement de la soudure en lame mince favorisa son refroidissement rapide; cependant les brû-

lures de la conjonctive et de la peau attestaient suffisamment l'action calorifique. Il faut y joindre une production d'une couche de vapeur, formée par l'humidité constante du globe et qui isola en quelque sorte la cornée du contact du métal; en même temps que le tissu cornéen moins lâche ne se prêtait pas facilement, comme la conjonctive et la peau, à la formation de phlyctènes.

La restitution *ad integrum* de la transparence de la cornée représente ici un cas heureux, puisque le traumatisme semblait avoir épargné le tissu propre de la cornée.

ANALYSE DES JOURNAUX OPHTALMOLOGIQUES FRANÇAIS

CLINIQUE OPHTALMOLOGIQUE; ANNALES D'OCULISTIQUE

Par le Dr VALOIS

Dr Perret d'Hartennis. **De l'emploi de l'extrait de capsules surrénales dans le traitement du catarrhe printanier.** — Constatant la nature purement vasculaire de la lésion, le Dr Perret fait remarquer que les propriétés de l'extrait de capsules surrénales en font un médicament de choix dans ce cas. Il l'emploie à doses faibles et voit disparaître la sensation de chaleur, de piqûre, la sécrétion se tarit, le trouble laiteux disparaît de même que la rougeur des yeux et la chute des paupières. Seul l'aspect des conjonctives tarsiennes persiste. (*Clinique ophtalmologique.*)

Glaucome inflammatoire et hémorragique guéri par la sympathectomie, par le Dr Louis Dor. — L'historique de la question fait par l'auteur révèle le rôle important qui doit être attribué à Jaboulay qui fut l'inspirateur pour ainsi dire de Jourco et d'Abadie. Les résultats que l'on peut attendre de cette intervention sont de faire cesser la compression, et si le nerf n'est pas totalement atrophié, d'amener un retour partiel ou complet de la vision.

Le cas nouveau apporté par M. Dor est un peu spécial, car il s'agit d'un œil devenu glaucomateux à la suite d'une irido-choroïdite. Une iridectomie ne donna aucun résultat; dix jours après l'intervention survenait une hémorragie du vitré, ce qui fit croire à l'auteur qu'il se trouvait en présence d'un glaucome hémorragique. Il fit donc pratiquer par M. Jaboulay une sympathectomie dont le résultat fut : retour de la vision à 0,4, diminution de la tension oculaire. (*Clinique ophtalmologique.*)

De la fixation du lambeau muqueux dans l'opération plastique du bord palpébral, par le Dr MUNTERLICH, de Varsovie. — C'est un procédé ingénieux que décrit l'auteur pour assurer la mise en place du lambeau emprunté à la muqueuse buccale et destiné à remplacer la perte de substance produite pour rendre aux cils déviés en dedans leur situation normale.

Les points de suture difficiles à placer sur le lambeau pour le rattacher aux deux lèvres de la muqueuse sont remplacés par une anse de fil qui l'applique par simple coaptation sur la plaie qu'il doit couvrir.

L'auteur conseille de substituer le pansement humide au pansement sec pour éviter d'arracher le lambeau quand le pansement est enlevé. (*Annales d'oculistique.*)

Extraction simple de la cataracte sénile par kératotomie latérale externe et sutures de la cornée, par le Dr BOURGEOIS, de Reims. — Depuis quelque temps la suture de la cornée, après l'opération de la cataracte, fait le sujet de bien des travaux. M. Bourgeois, à son tour, vient proposer dans ce but de faire l'incision latérale et externe pour pouvoir placer plus facilement les points de suture.

Dans son esprit son procédé doit s'employer : 1° chez les sujets indociles; 2° lorsqu'il y aura saillie du globe ou excès de tension pouvant faire craindre une perte du vitré; 3° chez les sujets totalement sourds; 4° pour les cataractes régressives dans lesquelles la zonule paraîtrait susceptible de se rompre; 5° pour les cristallins en subluxation atteints de cataracte.

Il se sert d'un instrument formé de deux couteaux accolés l'un à l'autre mais qui peuvent être rendus indépendants; ils ont la forme l'un et l'autre d'un couteau lancéolaire coudé de 2 millimètres de large et tranchants sur les deux faces. Ils sont introduits ensemble dans la cornée comme un couteau lancéolaire, laissant entre les deux un petit pont de tissu intact. Puis, l'un après l'autre, les deux couteaux sont dirigés l'un en haut, l'autre en bas pour agrandir la plaie produisant deux sections entre lesquelles reste un petit pont de cornée.

A ce moment se placent les fils de suture, puis le pont de cornée est sectionné.

Le cristallin est alors extrait soit par pression et contre-pression après kystitomie, soit en introduisant la curette sous l'iris pour charger le cristallin qui est amené ensuite.

Dans le cas où le sphincter de la pupille ne se dilate pas facilement, on pratique une iritomie interne sur place ou une iritomie externe en attirant l'iris au dehors.

L'opération se termine en affrontant les lèvres de la plaie par la suture des fils.

Tel est le procédé que propose M. Bourgeois et qu'il dit avoir pratiqué avec plein succès dans 4 cas; il fait remarquer que la voie externe présente le grand avantage de placer la plaie loin des conduits lacrymaux, diminuant ainsi beaucoup la chance d'infection.

Un procédé d'iridectomie en cas d'absence de la chambre antérieure, par Mme ELISABETH LADAME-SEVIEFF. — La première partie de ce travail, qui est le résumé de la thèse de l'auteur, est consacrée à un aperçu rapide de l'historique du sujet qui peut être ramené à trois phases : iritomie, décollement du bord ciliaire de l'iris et excision d'un lambeau irien.

Le procédé préconisé par l'auteur est celui que M. Gayet a décrit à la Société française d'ophtalmologie; la modification apportée par l'auteur réside dans l'incision; au lieu d'employer le couteau lancéolaire ou le couteau de de Graefe dans les cas où la chambre antérieure est très réduite de volume, il se sert d'un instrument analogue au scarificateur de la conjonctive et, par des mouvements de scie, arrive à ouvrir la cornée à son union avec la sclérotique. Après avoir pénétré dans la chambre antérieure, ce dont on est averti par une diminution de résistance, les dimensions de la plaie sont agrandies à l'aide des ciseaux mousses et l'opération d'iridectomie suit son cours normal.

L'auteur avoue que ce procédé a des inconvénients : l'hémorragie de la chambre antérieure, la blessure de l'iris, ce qui n'empêche pas de le saisir et de l'exciser.

Une série d'observations termine le travail, toutes très en faveur de cette méthode qui est recommandable dans les cas de leucome adhérent, staphylomes cornéens, iritis chroniques, et surtout glaucomes aigus où la chambre antérieure est parfois abolie. (*Annales d'oculistique.*)

GEORGES VALOIS.

WOCHENSCHRIFT FÜR THERAPIE UND HYGIENE DES AUGES

ANALYSE D'APRÈS LES N^os^ DE LA 2e ANNÉE, PAR LE D^r^ DE LANTSHEERE

N° 2. — **Contribution à l'étiologie de l'ectropion.** — Le Dr VEHMEYER, en visitant les misérables huttes dans lesquelles

vivent les habitants de la frontière du Hanovre et de la Hollande, au milieu de marais, a constaté toutes les phases du développement de l'ectropion, depuis la conjonctivite hypertrophique des enfants jusqu'à l'éversion complète ultérieure de la paupière. La tourbe exerce une action irritante constante. La paupière inférieure était toujours atteinte. Il insiste sur le relèvement des conditions hygiéniques et l'intervention des pouvoirs publics ou de la charité privée.

Les médecins des écoles à Breslau. — M. le prof. COHN, à la fin d'une étude sur cette question, présentée à la section d'hygiène de la Société silésienne pour l'avancement des sciences nationales, forme les conclusions suivantes :

1° Les médecins des écoles ont pour mission d'inspecter les classes au point de vue de l'hygiène, et de délivrer un certificat médical sur l'état des locaux.

2° Les médecins des écoles seront des fonctionnaires communaux, et agiront d'après des ordres de service fixes.

3° Le médecin et le professeur délivreront tous les six mois un certificat de santé, analogue à celui en usage à Wiesbaden.

4° Chaque médecin n'aura pas plus de 1,500 enfants à voir.

5° Pour former les médecins des écoles et développer leurs connaissances, des cours d'hygiène scolaire sont indispensables.

N° 4. — **Mesures de préservation contre la purulence oculaire des nouveau-nés et contre la contagion de cette affection.** — M. le Dr WOLFFBERG prévient d'abord l'entourage de l'enfant malade du danger de la contagion, malgré qu'elle soit excessivement rare. Il considère comme une mauvaise pratique de tenir la tête de l'enfant dans les bras de la mère ou sur les genoux du médecin, et recommande à cet effet une table spéciale. — Le nitrate d'argent est encore toujours le médicament de choix, après des lavages avec une solution de formaline; il instille également de la pommade au xéroforme à 5 p. 100. Ce pansement est renouvelé deux fois par jour.

La maladie dure six semaines.

La fréquence des lavages varie d'après l'intensité de la purulence.

Comme prophylaxie, il instille du nitrate d'argent dans l'œil sain.

L'auteur distribue à sa clientèle un imprimé avec les précautions spéciales à prendre. Celles-ci ne renferment rien qui ne soit connu par les médecins spécialistes et expliqué par eux aux parents ou à l'entourage du malade. Il a néanmoins le grand

mérite d'avoir eu l'initiative d'attirer fortement l'attention des intéressés par une feuille spéciale très complète.

N° 8. — **L'atropine dans la pratique oculaire.** — M. le Dr SUTTMAN insiste sur les inconvénients de l'atropine employée surtout comme adjuvant au diagnostic dans certaines affections oculaires (cataracte, anomalies de réfraction, synéchies, etc.); il préfère l'homatropine seule ou mélangée à la cocaïne.

Il rejette l'atropine dans les blessures légères de l'œil sans iritis, dans les inflammations scrofuleuses de la cornée chez les enfants, la kératite profonde, les phlyctènes et la conjonctivite printanière. Dans ces maladies la cocaïne et le traitement général suffisent.

Pour détendre l'accommodation il vaut aussi mieux recourir à un traitement hygiénique et diététique.

N° 9. — **Traitement du trachome au moyen d'une aiguille galvano-caustique par piqûre et cautérisation sous-conjonctivale du tarse.** — M. le Dr BLOEBAUM a fait construire une aiguille très fine avec laquelle on peut faire des piqûres qui ne laissent aucune cicatrice désagréable après elles.

L'aiguille rouge est enfoncée verticalement dans le tarse à travers les granulations, et retirée chaude aussitôt. La réaction est minime.

N° 10. — **L'acuité visuelle nécessaire à l'exploitation des chemins de fer vicinaux et tramways** (*Strassen bahn betrieb*), par M. le Dr SCHMITZ, à Dortmund. — L'auteur comprend dans cette catégorie les employés des bateaux à voile ou à vapeur, des voitures à air comprimé, à chevaux, à moteurs à gaz ou électriques.

En présence des nombreux dangers, des multiples inconvénients que le conducteur de ces voitures peut rencontrer sur sa route, il lui faut, en même temps qu'un calme moral et intellectuel et l'assurance de lui-même, le sens de l'espace, de la lumière, le champ visuel complets, une acuité visuelle tout à fait normale aux deux yeux pour pouvoir éviter les dangers *totu et cito*.

L'auteur expose les accidents et les troubles athmosphériques que peuvent rencontrer les conducteurs de ce genre de voitures.

N° 11. — **Le protargol**, par M. le Dr LESSHAFT. — L'auteur préfère ce remède au nitrate d'argent dans l'ophtalmo-gonorrhée : *a*) parce qu'il exerce encore une action spécifique sur les gonocoques; *b*) l'action caustique est moins intense; *c*) la durée de la maladie est diminuée; *d*) la douleur est moindre; *e*) le protargol met rapidement fin au gonflement et à la sécrétion.

N° 13. — **Retour au pansement plein (occlusif) dans les opérations oculaires.** — M. WOLFFBERG préfère après tout le pansement plein occlusif; il indique certaines précautions de détail pour bien l'appliquer. Il prend un bout d'ouate roulée long de 15 centimètres à mener du front vers l'oreille, et se sert de poudre sèche pour saupoudrer les bords des paupières et l'angle interne de l'œil, ou y applique ces mêmes substances en pommade.

Avant une opération il faut appliquer un bandage d'essai aux malades.

L'acuité visuelle des Dahoméens. — M. le prof. COHN, de Breslau, a eu l'occasion d'examiner 36 Dahoméens. Il conclut que l'acuité visuelle des enfants des écoles de Breslau ne reste que très peu inférieure à celle des Dahoméens et d'autres peuples civilisés.

N° 14. — **Une propriété remarquable des verres isométropes.** — M. le Dr WOLFFBERG a constaté que les verres isométropes donnent une très bonne acuité visuelle dans l'aphakie, et qu'ils relèvent la vision chez les amétropes, qui ne corrigent que très peu leur acuité visuelle par les verres ordinaires. L'auteur explique ce fait par la propriété des verres isométriques d'absorber les rayons ultra-violets, qui sont toujours gênants pour une bonne perception lumineuse, à cause de leur action altérante sur la rétine.

N° 15. — **Cécité totale pour les couleurs.** — M. le Dr WOLFFBERG fait remarquer que jusqu'au moment d'une observation produite par Rœhlman la cécité totale des couleurs se manifestait accompagnée d'amblyopie et, comme l'auteur peut le démontrer, de *photophobie*. Il pense que dans la cécité totale des couleurs on doit toujours s'assurer s'il n'existe aucune lésion du fond de l'œil avant de conclure à un cas purement physiologique, sur lequel on peut baser des théories.

La cécité pour le bleu-jaune étant due à une lésion périphérique (choroïde), la cécité totale des couleurs se confond avec une cécité congénitale pour le vert-rouge, liée à une origine périphérique pour la cécité du bleu-jaune.

N° 16. — **Influence de la ténotomie sur les facultés visuelles,** par M. le Dr WOLFFERG. — L'acuité visuelle, d'après les observations de l'auteur remonte, même alors que la déviation ne change pas d'une façon appréciable.

N° 18. — **Traitement de l'ulcère serpigineux de la cornée.** par le M. Dr WOLFFERG. — L'historique du traitement des ulcères serpigineux de la cornée se lie à l'histoire des antiseptiques. L'auteur, après avoir eu de bons résultats de la section transversale d'après la méthode Sœmisch, tend à revenir au traitement purement médicamenteux. Il a obtenu des succès avec la pommade jaune, mais recommande l'essai d'une pâte composée de *bolus alba* 10, 5 gouttes d'une solution de formaline dans 100 grammes d'eau, à appliquer plusieurs fois par jour.

N° 19. — **Contribution à l'étude des corps étrangers dans le cul-de-sac conjonctival**, par le Dr de LANTSHEERE. — L'auteur signale la présence d'un grain de sarrasin dans le cul-de-sac supérieur qui, après un séjour de deux à trois mois, commençait à y germer.

N° 22. — **Cécité totale des couleurs**, par M. le prof. RAEHLMAN. — Le sens chromatique peut faire défaut avec une acuité visuelle, un champ visuel et un sens lumineux normaux. Il est remplacé par une propriété extraordinairement développée, celle de distinguer les intensités de lumière.

N° 23. — **L'emploi des douches d'eau pulvérisée dans les affections oculaires**, par M. le Dr J.-W. HOFFMANN. — L'auteur recommande l'emploi d'un vulgaire pulvérisateur, à fleurs par exemple, dans la plupart des affections de la cornée, conjonctive, iris, etc. (Ce procédé est connu et appliqué en France et en Belgique).

N° 23. — **Suppuration du sac lacrymal et empyème de l'ethmoïde**, par M. le Dr DAXENBERGER. — Cas clinique comme contribution au chapitre des relations entre l'œil et le nez; extirpation du sac lacrymal et curettage des os, guérison.

N° 25. — **L'Épidermine** (fluor), par M. le Dr WOLFFBERG. — Cette préparation a été utilisée avec succès dans les cas de brûlures, elle est composée :

Fluor pseudonucoli	1
Difluor diph	4
Adeps lan. anhydr	85
Ung. vaselini	10

N° 28. — **Un cas de conjonctivite gonorrhéique**, par M. le Dr WOLFFBERG. — L'auteur attribue la guérison rapide du cas à l'application de la pâte au *bolus alba* avec la formaline.

N° 36. — **Pansement pour opérations oculaires.** — M. le Dr WOLFFBERG recommande un bandage préparé par lui, et qui consiste en une feuille de parchemin qui par séjour dans l'eau a pris la qualité de papier de soie léger, s'appliquant sur la peau au moyen de gomme.

N° 38. — **Contribution à l'étude du traitement de l'embolie de l'artère centrale de la rétine,** par M. le Dr CASEY A. WOOD. — L'auteur rapporte 4 cas dans lesquel il a employé des traitements différents : massage, iridectomie, inhalations de nitrite d'amyle. L'embolie peut aussi disparaître par résorption sans intervention thérapeutique.

N° 40. — **Questions d'éclairage,** par M. le Dr ASCHER. — Description d'un réflecteur complet pour l'éclairage latéral, et d'une lampe électrique qui est cachée aux yeux du lecteur ou de l'observateur.

Atrabiline, par M. le Dr WOLFFBERG. — D'après Kœnigstein l'extrait de capsules surrénales est indiqué : 1° dans l'hypérémie fonctionnelle de la conjonctive à la suite de surmenage des yeux; 2° dans la kératite vasculaire; 3° comme adjuvant anesthésique; 4° dans le catarrhe printanier; 5° en injections dans le sac lacrymal pour faciliter l'introduction des sondes.

Pour contrôler ces résultats l'auteur s'est servi d'extrait surrénal sous forme de poudre préparé chez Merck; mais il n'a pas obtenu des effets brillants.

M. Wolffberg a fait préparer un nouveau produit sous le nom *d'atrabiline* (capsula atrabilia = glandula supra-renalis) qu'il a appliqué dans des centaines de cas. Cette substance agit sur l'œil par une irritation très vive du sympathique; elle provoque une ischémie non seulement sur les vaisseaux situés superficiellement mais même sur les vaisseaux ciliaires. L'auteur se sert de solutions à 10 p. 100 et 20 p. 100; on comprend donc son action sur le pannus, la kératite parenchymateuse vasculaire, l'iritis, la cyclite, etc.

N°s 40 à 44. — **Traitement des affections oculaires scrofuleuses eu égard à la scrofulose en général.** Dr DAXENBERGER. — L'auteur développe, dans son travail, les moyens de guérir les inflammations oculaires scrofuleuses qui donnent lieu à tant de complications malheureuses, par le manque absolu de soins conséquents ou par la négligence des parents et même parfois des médecins. Il y met un luxe de détails sur lesquels il est d'ailleurs

bon d'attirer l'attention des médecins praticiens. Ces malades ont en même temps l'habitus bien connu du scrofuleux, où l'affection reste localisée aux yeux.

a) Traitement général. — L'habitation joue un rôle immense ; le séjour dans un sanatorium spécial ou à la campagne est très favorable; les bains d'air sont à recommander. Les enfants s'abstiendront d'aller à l'école pendant au moins un quart d'année. Le vêtement sera facile. L'alimentation sera surtout lacto-végétale. L'hydro et la balnéothérapie sont de bons adjuvants. Comme médication l'huile de foie de morue donne encore les meilleurs résultats; l'ichtyol est bon.

b) Traitement local. — A remarquer entre autres que l'auteur conseille des injections sous-conjonctivales de solutions de sel marin. La patience est nécessaire pour entretenir constamment une propreté absolue.

L'auteur dit aussi quelques mots de l'intervention dans les cas de complications du côté du nez, d'eczéma, de gonflements ganglionnaires.

N° 42. — **Action favorable du protargol dans un cas de blennorrhée chez l'adulte.** Dr HERMANN WEBER.

Le développement du trachome et du catarrhe folliculaire à Breslau pendant les 32 dernières années. Dr J. SCHLESINGER. — Cette étude s'étend sur un chiffre de 62,330 malades, dont 1,728 souffraient de catarrhe folliculaire et 2,325 de trachome. D'après les courbes produites dans les différentes années, le nombre de trachomateux a diminué progressivement de 1866 à 1878 pour rester sensiblement le même depuis, alors que le catarrhe folliculaire continue à garder le même pourcentage. Ces chiffres portent atteinte à la théorie de l'unitarisme pour ces deux affections.

N° 44. — **La largine dans quelques affections oculaires.** Dr HUGO PRETORI. — L'auteur s'est servi avec succès de largine dans 16 cas de conjonctivite purulente des nouveau-nés avec gonocoques : en instillations à 1 p. 100 plusieurs fois par jour, en attouchements à 6 p. 100. Il a aussi de très bons résultats dans la dacryocystite en injections dans le sac à 6 p. 100 et en instillations dans l'œil à 1 p. 100.

N° 45. — **Cicatrisation d'une cornée et d'une sclérotique d'un jeune moineau dans un œil perdu par phtisie de la cornée.** Dr WOLFFBERG. — L'auteur est parvenu à implanter avec succès une cornée entourée de sclérotique sur un œil humain en

voie de phtisie. Il a pris un œil de jeune moineau coupé à moitié et vidé de façon à ne conserver comme partie antérieure que la cornée entourée d'une zone de sclérotique avec des incisions radiaires. Le premier temps de l'opération a consisté à débrider la conjonctive circulairement autour de la cornée comme pour une énucléation, et à passer un fil en forme de fermeture de bourse à tabac pour envelopper la cornée sous la conjonctive en serrant l'extrémité du fil. Le lendemain, après trépanation de l'œil humain sur la cornée, la préparation de l'oiseau fut appliquée sur l'ouverture ainsi faite, en glissant la sclérotique du moineau sous la conjonctive débridée de l'œil humain; des fils avaient été appliqués à l'avance sous la conjonctive pour être serrés après au besoin. La vision de la patiente s'est relevée assez pour lui permettre de reconnaître des couleurs et de se guider.

Die Verletzungen des Auges, von E. Praun (Wiesbaden, chez J.-F. Bergmann, 1899). — M. le Dr Praun a rempli une lacune importante dans la littérature médicale en consacrant un gros volume plein d'intérêt à l'étude des blessures de l'œil. Cet ouvrage vient réellement à son heure, parce que, depuis l'apparition des théories microbiennes et l'introduction de l'antisepsie et de l'asepsie dans la chirurgie, plus rien de spécial n'avait paru concernant ce chapitre particulier des plaies oculaires.

Il faut reconnaître que l'auteur a suivi jusqu'au bout un plan parfaitement raisonné, qui rend aisées la lecture et l'étude de l'ouvrage. Il part de la base anatomique, et on retrouve partout fidèlement son plan. Il décrit d'abord à fond la nature des lésions, insiste ensuite sur les éléments du diagnostic et surtout du diagnostic différentiel, fait valoir alors une bonne thérapeutique pour finir sa démonstration par des exemples analogues personnels ou choisis convenablement ailleurs.

L'impression comprend deux textes : le gros caractère étant réservé spécialement aux praticiens qui ne s'occupent que de la nature, de la durée, du diagnostic, du traitement des lésions. Le texte plus petit comprend les données théoriques, les explications anatomo-pathologiques et la casuistique.

M. Praun divise son livre en une partie générale et une partie spéciale. Dans la première, il étudie les différents types de lésions, leur étiologie, leur mécanisme, les complications par infection, par sympathie, par névrose, etc., leur diagnostic et pronostic, leur prophylaxie, le traitement; il établit une statistique extraordinairement nombreuse. Enfin, chose intéressante et indispensable à l'heure actuelle, il discute le rôle du médecin appelé devant le tribunal pour juger des suites d'une blessure et pour

donner un avis compétent sur la valeur civile des lésions produites. Dans la seconde partie, il étudie les blessures des différentes parties du globe oculaire, des appareils de protection et des annexes de l'œil.

On ne pourrait donner des détails tirés de l'ouvrage pour en faire apprécier davantage la valeur : chaque chapitre est également bien travaillé. Disons, par exemple, qu'à propos de l'ophtalmie sympathique, on trouve une étude serrée et critique très forte, d'où l'auteur se rallie, avec Knapp, Hirschberg et d'autres, à l'énucléation dans l'intérêt de la vision du malade et de sa situation sociale. Citons encore ce qui intéresse l'extraction des corps étrangers intra-oculaires. Les médecins militaires et les médecins attachés aux ambulances de la Croix Rouge trouveront leur profit à lire ce qui concerne les blessures oculaires reçues sur le champ de bataille ou dans de grandes catastrophes.

Résumons-nous en disant que l'ouvrage du Dr Praun est indispensable à tous ceux qui dans leur pratique ont des cas de blessures de l'œil, principalement à cette heure où les lois des assurances sur les accidents sont mises en vigueur dans tous les pays.

Die diagnose der praktisch wichtigen angeborenen störungen des farbensinnes, von Dr Wilibald A. Nagel (chez Bergmann, Wiesbaden, 1899). — Petit opuscule qui viendra spécialement à point à tous ceux qui ont à s'occuper de la vérification du sens chromatique auprès des administrations de transport. Son étude intéressera aussi tous ceux qui se livrent à des recherches sur la cécité des couleurs; elle comprend trois chapitres principaux : *a*) les altérations du sens chromatique; *b*) les méthodes de recherche; *c*) la valeur de chacun des procédés pour un but déterminé.

M. Nagel a fait imprimer de petites tables spéciales composées de points colorés disposés en anneaux de mélanges pseudo-isochromatiques. Il a en outre fait construire un appareil particulier pour la comparaison des couleurs pour la description duquel nous renvoyons au livre.

Dr J. de Lantsheere.

BIBLIOGRAPHIE ET REVUE DES JOURNAUX

M. Brisson (de Lyon). — **L'œil et les tumeurs des sinus de la face. — Etude anatomo-clinique et diagnostique** (*Archives provinciales de chirurgie*, Paris, 1er décembre 1900). — Ce tra-

vail est très intéressant à consulter. L'auteur divise l'intérieur de l'orbite en deux compartiments, qui sont séparés par la capsule de Tenon. Dans la partie antérieure loge le globe de l'œil. La loge rétro-oculaire forme le second compartiment, réceptacle des vaisseaux et nerfs du globe.

Autour de la cavité orbitaire, il étudie les parois orbitaires qui forment sur les parois supérieure, interne et inférieure une sorte de vaste cavité cloisonnée et creuse, et autour de laquelle prennent part quatre sinus : le frontal, le sphénoïdal, le maxillaire et les cellules ethmoïdales, qui tous communiquent avec les fosses nasales.

L'anatomie de ces sinus est très bien étudiée par l'auteur, et elle est basée sur les recherches de Berger et Zukerlander. Par la connaissance détaillée de l'anatomie de ces sinus, il a mieux fait comprendre la marche et l'évolution des tumeurs extra et intra-orbitaires, leur symptomatologie, leur évolution et leur action compressive et envahissante sur le globe de l'œil.

Ce travail est très bien fait, et nous le recommandons à nos lecteurs.

LORD. **Lésion du chiasma : hémiopie temporale, atrophie optique, tumeur pituitaire** (*Boston med. Journ.*, 11 oct. 1900).

OBSERVATION

Homme de 22 ans, de grande taille. Antécédents névropathiques; le malade est nerveux depuis trois ans; il fut pris à ce moment de douleurs dans les genoux pendant plusieurs jours, puis de diminution de la puissance sexuelle et de l'appétit. De l'amblyopie se montra à gauche avec des vertiges; on fit le diagnostic de tumeur pituitaire. Ce diagnostic était fondé sur les points suivants :

1° On pouvait éliminer les autres causes d'amblyopie (tabes, lésions locales); 2° la céphalée, les vertiges, l'aphasie transitoire, les symptômes de névrite optique s'expliquaient mieux par une tumeur; 3° il y avait un signe de foyer, le strabisme.

CLARKE. **Tumeur cérébrale avec névrite optique** (*Brit. med. Journ.*, 13 oct. 1900). — Homme de 36 ans, devenu aphasique en octobre 1898, et ayant éprouvé des troubles nerveux à la suite; à la fin de 1898, des tremblements apparaissaient à droite avec parésie. En juillet 1899, on note de l'amblyopie à droite. Il y avait de l'atrophie névritique. On diagnostiqua une tumeur du

lobe frontal gauche située derrière la circonvolution pariétale ascendante et la troisième frontale irritant par voisinage ces parties du cerveau. On décida une intervention, mais le malade tomba dans un état comateux un peu avant l'opération. La mort survint le lendemain. On n'avait pas vu de tumeur.

A l'autopsie, il y avait une tumeur du lobe frontal gauche au point soupçonné; elle était cartilagineuse, et au microscope, c'était un psammogliome avec des vacuoles. Les nerfs optiques étaient atrophiés. La vision normale de l'œil gauche était peut-être due à l'augmentation graduelle de la pression ayant permis aux fibres de s'adapter à cet état pathologique.

PATEL et MAYET. **Observation clinique d'un cas de tumeur cérébrale** (*Arch. g. de Méd.*, août 1900). — Tumeur au lobe frontal, dont l'évolution s'est traduite par des symptômes assez spéciaux et par des troubles mentaux particuliers. La maladie a débuté par deux crises épileptiformes. Plus tard apparurent de la céphalalgie paroxystique violente avec maximum de la douleur à la région moyenne de la tempe gauche, des vomissements, de l'amblyopie, de la cécité, enfin de légers troubles mentaux. Une première trépanation est faite au niveau du point douloureux maximum; la céphalée cesse, mais l'amblyopie persiste et la cécité devient complète. Les troubles mentaux s'aggravent. Ils sont caractérisés par les signes suivants : modification du caractère, *fugues d'automatisme ambulatoire*, jalousie morbide, impulsion au suicide et à l'homicide.

BOUCHAUD. **Sclérose en plaques avec paralysie de la 6e et de la 7e paire.** — Les paralysies motrices qui apparaissent dans le cours de la sclérose en plaques ne sont pas rares, et plus particulièrement on signale l'hémiplégie et les paralysies oculaires. Celles-ci, généralement associées, frappent de préférence le nerf de la 6e paire et le moteur oculaire commun, elles sont partielles, incomplètes et transitoires. L'hémiplégie, non moins fréquente, peut être totale ou partielle, complète ou incomplète, et comme les paralysies oculaires, elle est habituellement passagère. L'auteur vient d'observer un cas où, en même temps que les symptômes essentiels de la sclérose en plaques, existait une paralysie des nerfs de la 6e et de la 7e paire, et des deux membres du même côté. La paralysie périphérique complète des 6e et 7e paires paraît être la conséquence d'une lésion unique des noyaux de ces deux nerfs; la paralysie incomplète des membres doit être due à une lésion centrale. (*Arch. gén. de Médec.*, sept. 1900.)

KLIPPEL. **Neurorétinite avec hémitremblement alterne à la suite de la fièvre typhoïde.** — Ce cas présente une association de symptômes très particuliers, à savoir : une neurorétinite avec cécité presque complète du côté gauche et une parésie avec hémitremblement du membre supérieur du côté droit. Ces lésions sont survenues simultanément dans la convalescence d'une fièvre typhoïde grave et ont persisté depuis plusieurs mois sans modifications notables. Ces troubles et leur disposition alterne paraissent pouvoir être rapportés à une lésion unique siégeant à la base de l'encéphale, très probablement au niveau des tubercules quadrijumeaux. Avec cette localisation, on s'explique assez bien les troubles de la vue. Et pour ce qui est du tremblement avec hémiparésie du membre supérieur, l'auteur rappelle que Serre a observé, à l'autopsie de quatre sujets ayant présenté du tremblement choréique, une lésion dont le siège était également dans les tubercules quadrijumeaux. (*Soc. de Neurologie*, 8 novembre 1900.)

Dr W. A. HOLDEN. **Des altérations du chiasma consécutives à l'acromégalie.** — Trois cas ont été analysés par l'auteur. Dans le premier cas, la glande pituitaire était un peu hypertrophiée et le chiasma légèrement comprimé.

Dans le deuxième cas, le corps pituitaire mesurait 3 centim. 3 d'avant en arrière et 2 centim. 7 transversalement; il remplissait presque complètement le cercle artériel de Willis. Les nerfs optiques étaient atrophiés, le chiasma réduit à une bande mince.

Chez le troisième malade, l'hypophyse avait un diamètre moyen de 2 centim. 5. La partie centrale du chiasma non complètement atrophiée était très comprimée et chaque nerf optique n'était qu'une continuation du tractus du même côté. La fossette pituitaire était agrandie, dilatée presque jusqu'aux trous optiques.

L'analyse comparative montre l'hypertrophie de la pituitaire qui comprime la face postérieure du chiasma, dont la partie moyenne et postérieure est aplatie et poussée en avant, tandis que la partie antérieure du chiasma est protégée par la surface osseuse sur laquelle il repose. Plus tard, tout le chiasma est repoussé en avant.

La glande pituitaire hypertrophiée dans l'acromégalie peut rester dans la capsule sans envahir le chiasma. Dans ces derniers cas la dégénérescence du chiasma ne se fait pas d'une façon régulière au siège même de la tumeur, l'atrophie peut porter sur différents points du chiasma, mais avec moins d'intensité. Quelquefois le champ visuel n'est altéré que pour les couleurs.

Le rétrécissement du champ visuel varie beaucoup. Si la pituitaire est régulièrement hypertrophiée, on doit s'attendre à un

rétrécissement concentrique. Si la partie médiane du chiasma seule est comprimée, ce sont les fibres croisées qui s'atrophieront les premières, et l'on aura une hémianopsie bitemporale.

L'atrophie d'un nerf optique peut être très différente de chaque côté, suivant qu'il a été comprimé contre une artère cérébrale rigide ou contre la substance cérébrale molle.

Dans le troisième cas les trous optiques étaient un peu rétrécis, mais les nerfs n'étaient pas comprimés.

Dans les 3 cas décrits, l'examen microscopique ne révéla aucun signe de névrite.

Dans la littérature, il existe environ 200 observations d'acromégalie; dans la moitié des cas où des troubles de la vision ont été observés, le champ visuel était rétréci; dans un peu moins de 50 p. 100, il y avait hémianopsie bitemporale pour les couleurs; dans une dizaine de cas, il y avait hémianopsie homonyme. (*Acad. de Méd. de New-York*, 1900).

Dr Cohn. **Etude clinique sur le zona ophtalmique** (*Archiv f. Augenheilkunde*, 1899). — Cohn relate 14 observations de zona ophtalmique provenant du service et de la clientèle de Fuchs (de Vienne) et qui présentaient des particularités cliniques plus ou moins rares. Il y avait là entre autres 1 cas de zona récidivant à la suite d'influences physiques (frayeurs), puis 1 cas de zona absolument limité à la 2e branche du trijumeau, mais avec participation du segment antérieur du globe oculaire (kérato-iritis); en outre, 1 cas d'herpès zoster de la 1re branche avec ulcère serpigineux de la cornée suivi de panophtalmie; 1 autre cas compliqué de kératite sous-épithéliale ponctuée; 1 cas de zona ophtalmique, accompagné de névrite optique amenant un léger degré d'atrophie du nerf optique (V = 5/8) et enfin 1 cas de zona auquel s'associa, trois semaines après le début de cette affection, une parésie des droits interne et supérieur, ainsi qu'une mydriase de l'œil atteint.

C. R. Holmes. **Extirpation du sac lacrymal et de la glande lacrymale** (*Arch. für Augenh.*, t. XXXIX, 2, p. 175-187, 1899). — Holmes pratique une double extirpation, dans tous les cas où tout autre traitement n'a pas pu amener la guérison.

Pour l'extirpation du sac lacrymal, il sort le sac préalablement rempli d'amidon teinté en bleu par l'iode ou par un liquide figé à la température du corps, de dessous le ligament interne. C'est la glande orbitaire seule ou une partie de la glande palpébrale en même temps qu'il a l'habitude d'enlever; après avoir fait une incision au-dessous du sourcil, sur le rebord sus-orbitaire, il la

prolonge jusqu'au point situé à 3 millimètres au-dessous du petit angle, qu'il suture après l'extirpation.

WOLFF. **Symblépharon avec renversement double de la paupière supérieure** (*Archiv für Augenheilkunde*, 1899, t. XXXIX). — Les caractères dominants du procédé de Wolff sont déjà indiqués dans le titre lui-même. L'auteur détache d'abord la paupière du globe oculaire, la renverse deux fois et transplante un lambeau non pédiculé sur la plaie palpébrale et un autre sur la plaie bulbaire, en suturant les bords supérieurs de ces deux lambeaux dans une fente pratiquée à l'endroit du fornix normal dans l'aileron du droit supérieur.

Chez une ouvrière qui avait contracté le symblépharon à la suite d'une brûlure par une solution d'azotate d'argent, le lambeau palpébral fut pris dans la conjonctive de l'autre œil et le lambeau bulbaire dans la muqueuse de la lèvre inférieure. Le résultat fut très satisfaisant, même encore au bout de plusieurs mois.

LAGRANGE. **Contribution à l'étude des kystes de l'iris** (*Arch. d'opht.*, mai 1900). Dans ce travail nous trouvons l'examen histologique de 2 cas de kystes de l'iris, dont l'un concerne une tumeur traumatique et l'autre a trait à un kyste épithélial, d'origine congénitale.

Dans le kyste traumatique consécutif à un coup de pied suivi assez rapidement d'une perte de la vision, le malade présentait une occlusion complète de la pupille consécutive à l'iritis. Une large iridectomie a été suivie au bout de quelques semaines, sur le segment inférieur de l'iris, d'une tumeur perlée, de forme ovoïde, un peu rosée, à demi transparente. Des fragments du kyste enlevé ayant été examinés soigneusement furent reconnus tapissés de cellules épithéliales pavimenteuses avec une inclusion épithéliale.

Dans le second cas, il s'agit d'un jeune homme de 19 ans qui n'a jamais eu de traumatisme; trois mois auparavant, il avait éprouvé des douleurs à l'œil gauche.

La chambre antérieure était remplie d'une tumeur kystique de l'iris. L'extraction en fut faite par iridectomie.

A l'examen histologique, on a pu reconnaître une cavité kystique revêtue, à l'intérieur, d'un feuillet épithélial à trois, quatre et cinq rangées d'épithélium cubique, avec un gros noyau et tous les caractères ordinaires des cellules épithéliales. Cette couche épithéliale n'est pas en contact avec la couche uvéale de l'iris, elle en est séparée par le stroma irien. Ce n'est qu'un kyste séreux spontané.

Étude sur 772 cas d'énucléation de globes oculaires, par le Dr Koster (Thèse de doctorat de l'Université allemande de Thubingen, 1900). — L'étude qui se rapporte à la question d'énucléation oculaire présente un intérêt tout particulier, surtout au moment où l'on cherche à démontrer les avantages des différentes autres méthodes opératoires, telles que éviscération, amputation d'hémisphère antérieur de l'œil, etc.

Si on se rapporte aux observations journalières, recueillies à la clinique du Dr Galezowski, on n'hésite pas à déclarer que la seule et réellement utile méthode opératoire est toujours celle de l'énucléation.

Le travail du Dr Koster vient à l'appui de cette même assertion; ce travail est intéressant à étudier tant au point de vue des causes pour lesquelles l'opération a été faite que relativement à d'autres causes étiologiques.

Théorie et traitement du décollement de la rétine. — Schmidt-Rempler (*Deutsche Med. Wochenschr.*, 1897) combat la théorie de Leber *sur la rétraction comme cause*, et adopte la théorie de la sécrétion (le décollement de la rétine est, dans la majorité des cas, due à l'exsudation choroïdienne, et non la maladie du corps vitré). Les maladies du corps vitré comme cause existent, mais elles sont rares.

Le traitement conseillé n'est pas dirigé vers le corps vitré (injection dans le corps vitré de sa substance), mais bandage compressif, mercurialisats et les ponctions sclérotícales répétées. Des cas nombreux sont cités.

Sur les paralysies spasmodiques cérébro-spinales hérédo-familiales. — M. Rummo. Les formes morbides hérédo-familiales se rangent sous trois chefs, suivant que les symptômes sont sous la dépendance de lésions : *a*) des neurones moteurs; *b*) des neurones sensitifs; *c*) ou de lésions combinées des uns et des autres, avec ou sans participation du cervelet.

M. Rummo rapporte l'histoire de trois membres de la même famille, atteints de paralysie spinale spasmodique; de deux frères présentant le syndrome spasmodique cortico-bulbo-protubérantiel; de quatre membres d'une autre famille, ressemblant beaucoup aux derniers, mais ayant les réflexes normaux ou affaiblis, *du nystagmus*, avec, chez l'un d'eux, de l'ataxie cérébelleuse.

Quelques symptômes deutéropathiques, des paralysies spasmodiques cérébro-spinales les rapprochent donc des formes hérédo-familiales sensitivo-sensorielles, amyotrophiques ou cérébelleuses. Toutes ces affections hérédo-familiales ont un point

commun, l'origine de leur substratum anatomique : hypoplasie, état régressif, ou trouble de développement dans quelque région des centres ou des faisceaux nerveux. (*Académie médico-chirurgicale de Palerme*, 23 janvier 1898.)

Action de l'aconitine dans les névralgies. — Les propriétés physiologiques si caractérisées de l'aconitine la désignent tout naturellement pour combattre les affections douloureuses et spécialement les névralgies (Gubler, Franceschini, Laborde, Séguin [de New-Nork]).

L'excellent travail publié par le docteur A. Dumas (de Cette) contient des indications précieuses pour l'emploi de cette substance :

« L'aconitine est un médicament énergique, très efficace dans les névralgies faciales congestives surtout, et dans quelques autres névralgies *a frigore*.

« Elle est utile dans les affections catarrhales en général.

« La tolérance existe pour elle comme pour d'autres alcaloïdes, lorsqu'elle est méthodiquement administrée sans qu'on ait à redouter des effets d'accumulation dans l'organisme.

« Elle peut être donnée à des doses très réfractées et convenablement espacées.

« Il convient de commencer par des doses faibles et de n'augmenter que progressivement. »

L'aconitine n'est pas seulement utile dans les névralgies; on sait qu'elle rend les plus grands services dans les maladies douloureuses telles que la céphalalgie, la migraine, la pleurodynie, de même que dans les rhumatismes articulaires et les arthrites aiguës. Chez plusieurs malades atteints de ces affections, elle a donné les résultats les plus encourageants.

L'aconitine est un médicament bien défini qui agit chez l'homme d'une manière sûre et régulière; mais à cause de son action énergique, il faut l'administrer à petites doses.

Méningite et phlegmon de l'orbite d'origine dentaire, par MM. H. Caubet et A. Druault. — Une jeune fille de 24 ans, chez laquelle une sinusite maxillaire ancienne d'origine dentaire (première grosse molaire *gauche*) a déterminé brusquement une méningite et un phlegmon de l'orbite *droit* terminés, en quelques jours, par la mort.

A l'autopsie, on constate un phlegmon du sommet de l'orbite sans collection purulente et ne paraissant relié aux lésions méningées que par la veine ophtalmique ou les tissus avoisinants. Méningite purulente de la base localisée presque exclusivement au niveau de la scissure de Sylvius *droite*, à la face inférieure du

cervelet et seulement du côté *droit* et dans la selle turcique, au milieu de la paroi antérieure de laquelle on découvre un orifice arrondi de 3 ou 4 millimètres de diamètre par lequel on pénètre dans le sinus sphénoïdal *gauche*, la cloison de séparation des deux sinus sphénoïdaux se trouvant déviée à droite du plan médian. Les sinus sphénoïdal et maxillaire gauches ainsi que les cellules ethmoïdales du même côté étaient seuls remplis de pus. Les dents étaient saines du côté droit. A gauche, la première grosse molaire est presque entièrement détruite par la carie.

Les lésions, parties de la première grosse molaire gauche, avaient abouti à l'orbite droit, en passant par le sinus maxillaire, les cellules ethmoïdales et le sinus sphénoïdal du côté gauche. De là le pus s'était fait jour à travers la selle turcique pour se propager aux méninges et à l'orbite droit, par l'intermédiaire du sinus caverneux et de la veine ophtalmique.

L'existence éphémère et la faible intensité du coryza purulent au cours de la maladie, la présence, dans les sinus voisins des sinus infectés de pus résultant d'une sorte d'œdème de voisinage, semblent indiquer le passage des toxines vers ces minces cloisons. (*Annales des mal. des oreilles, du larynx, etc.*, 1899, p. 211.)

THÉRAPEUTIQUE OCULAIRE

PAR

Le Dr GALEZOWSKI

Traitement des plaies perforantes de l'œil. — Les plaies perforantes de l'œil se rencontrent très fréquemment à certains moments de l'année. Peut-être le genre de travail et les occupations un peu plus dangereuses et plus graves en leur conséquence prédisposent à cela. Que ce soit telle raison ou telle autre, je vois dans ce moment-ci beaucoup de malades à ma clinique de la rue Dauphine, 41, qui viennent me consulter pour des traumatismes des plus graves. Ces accidents oculaires compromettent l'organe visuel, en entraînant des suppurations avec des plaies pénétrantes entraînant avec elles des suppurations avec tous les germes infectieux et leurs conséquences.

Malgré l'innocuité apparente d'un certain nombre de blessures de l'œil, on ne doit pas se bercer d'illusion et considérer en principe toute plaie du globe oculaire comme susceptible de suppurer et

d'être infectée plus tôt ou plus tard par un certain nombre de microbes venant du dehors.

Selon moi, l'air ambiant dans lequel nous vivons est le principal agent infectant pour toutes les plaies accidentelles ou chirurgicales.

Nous sommes armés certainement aujourd'hui d'un grand nombre d'antiseptiques très puissants, qui possèdent des forces non douteuses pour détruire tous les microbes au moment même de leur évolution et prévenir ou arrêter ainsi l'infection de la plaie.

Malheureusement, tous les antiseptiques ne sont pas toujours inoffensifs pour les tissus sains qui entourent les parties blessées. Des solutions anti-microbiennes, telles que l'acide phénique que j'emploie dans le pansement des plaies oculaires, pour qu'elles soient actives, il faut leur donner une certaine force antiseptique, qui devient en même temps caustique et irritante pour les cellules saines environnantes.

Cette irritabilité des tissus environnant la plaie m'a obligé de m'occuper plus spécialement de l'asepsie oculaire et trouver le moyen de se mettre à l'abri d'infections microbiennes en ayant recours de préférence à l'asepsie aussi complète que possible.

C'est donc à l'asepsie que nous devons donner la préférence, bien entendu, en ayant soin préalablement de nettoyer soigneusement tous les tissus voisins, avec des antiseptiques doux et non irritants.

Je commence donc par faire nettoyer la surface conjonctivale du cul-de-sac conjonctival et du globe de l'œil, des paupières, etc., par un lavage au moyen d'eau phéniquée dont la composition est la suivante :

Eau distillée simple.....	500 grammes.
Acide phénique.....	0 gr. 50
Naphtol.....	0 gr. 05

Un second temps de pansement est l'asepsie qui consiste à faire des lavages des canalicules lacrymaux avec de l'eau distillée bouillie, tiède, à l'aide de ma seringue à voies lacrymales, construite sur mes indications par la maison Collin, 6, rue de l'Ecole-de-Médecine.

Ce second temps d'asepsie accompli, je fais prendre une douche d'eau pulvérisée phéniquée pendant quatre ou cinq minutes, pour fermer ensuite hermétiquement l'œil blessé, en fermant les paupières, d'abord avec un morceau de taffetas aseptique, hydrophile, du pharmacien Petit, et puis en appliquant un bandage légèrement compressif.

Le troisième temps de pansement aseptique consiste à faire des grandes irrigations avec de l'eau stérilisée et glacée sur la bande, et laisser l'œil fermé avec le taffetas imperméable aseptique, qui empêchera de pénétrer tout élément extérieur du dehors dans la plaie oculaire.

Ce pansement aseptique avec occlusion devra durer plusieurs jours. On changera la bande et l'ouate hydrophile, mais on n'enlèvera pas le taffetas jusqu'à ce que la plaie de l'œil arrive à sa cicatrisation.

Dr GALEZOWSKI.

INDEX BIBLIOGRAPHIQUE

LE MERLE (Emile). — La sensibilité oculaire à la pression et ses modifications dans le tabes (Thèse de Bordeaux, 1900).

BLONDEL. — Contribution à l'étude des kystes de l'iris (Thèse de Paris, 1900).

CHARLES A. OLIVER. — Description of a new method for the implantation of glass balls into tenon's capsule (International Clinic Philadelphie, *Philadelphia med. Journal*, 1900).

CHARLES A. OLIVER. — Removal of a retrobulbar lymphosarcoma with preservation of normal vision (*Philadelphia medical Journal*, nov. 1900).

GROSZ. — Bericht über die ungarische ophtalmologische Litteratur (*Zeitschr. für Augenheilk.*, 1899).

PERGENS. — Bemerkungen zu Fukala's Refractionlehre im Alterthum (*Archiv für Augenheilk.*, Band 39).

SCHULEK. — Notes historiques sur la Clinique d'Ophtalmologie de l'université hongroise de Budapest, 1899.

GOLDZIEHER. — Therapie der Augenkrankheiten, Leipzig, 1899.

ALBERT TERSON. — L'exentération et les curages du globe dans la panophtalmie (*Progrès médical*, novembre 1900).

EDMONDO TROMBETTA. — L'influenza della luce nella determinazione dell'acutezza visiva (*Giornale medico del Regio Esercito*, Roma, 31 décembre 1900).

TARNOWSKI. — Bericht über das Augenmaterial des Tiflisés Kriegshospitals, Tiflis, 1899.

ADAMKIEWICZ. — Das Regenbogensehen (*Neurologisches Centralblatt*, 1900, Nr. 14).

TSCHERMAK. — Beitrag zur Lehre vom Langshoropter (Ueber Tiefen localisation bei Dauer-und Momentreizen). *Pflüger's Archiv f. Physiologie*, Band 81, 328.

MOUR. — Ueber die mit Influenza zusammenhängenden Augenkrankheiten (*Wiener klin. Rundschau*, 1900, Nr. 9-11).

MORTON. — Upon the relationship of certain catarrhal and purulent inflammations of the Conjunctiva to Urethritis and Arthritis (*The opht. Record*, juni 1900).

PETERS. — Tuberculose und sympathische Ophtalmie (*Zeitschr. für Augenheilk.*, 1900, Band 3, Heft 5).

PÉCHIN (Alphonse). — Atrophie optique traumatique, mémoire lu au Congrès de 1900 (Section d'ophtalmologie) (*Le Progrès médical de Bourneville*, 16 février 1901).

PROTHON (Pierre). — Des lésions du fond de l'œil dans les affections générales aiguës (Thèse de doctorat de la Faculté de Lyon, 1901).

BOUDIN (Paul). — Corps étrangers de l'orbite (Thèse de la Faculté de Lyon, 1901).

FOVEAU DE COURMELLE. — De l'action thérapeutique de la lumière (*Archives de thérapeutique*, janvier 1901).

TROUSSEAU. — Accidents primitifs sur l'œil dans la goutte et le rhumatisme (*Journal des Praticiens*, janvier 1901).

NÉCROLOGIE

Le docteur HENRY NOYES, un de nos plus distingués confrères ophtalmologistes de New-York, vient de mourir en novembre dernier, après une très courte maladie. Il emporte dans sa tombe le regret de tous ses confrères et des milliers de malades auxquels il consacrait toute son activité et tout son talent de chirurgien habile et de praticien expérimenté.

Après avoir obtenu un diplôme de docteur-médecin en 1855, à New-York, il se consacra plus spécialement à l'étude des maladies des yeux, et pour approfondir cette étude, il a visité les cliniques de l'Europe, et plus particulièrement celles de Paris, de Londres et de Berlin.

A la clinique de mon ancien et vénéré maître Desmarres, il resta attaché pendant plusieurs mois en qualité d'aide-assistant. De là il s'était rendu successivement dans les cliniques de de Graefe, de Donders, et plus tard chez Bowmann, où il a su approfondir d'une manière très complète ses connaissances oculistiques.

Nommé Executive-Surgeon en 1873 à l'hôpital ophtalmique de

New-York, il y resta jusqu'à la fin de 1888 en y professant un enseignement utile et y donnant des soins journaliers.

Parmi les nombreux travaux qu'il a publiés nous signalerons plus particulièrement son *Manuel pratique des maladies des yeux*, très apprécié par le corps médical américain.

Dr GALEZOWSKI.

NOUVELLES

Nous recevons la communication suivante :

SOCIÉTÉ FRANÇAISE D'OPHTALMOLOGIE

Congrès de 1901, 18e année.

Monsieur et honoré Collègue,

Au nom du comité, j'ai l'honneur de vous rappeler que la prochaine réunion de la Société française d'Ophtalmologie aura lieu le lundi 6 mai, à 8 h. 1/2 précises du matin, en l'Hôtel des sociétés savantes, en face de l'Ecole de médecine.

Je vous prie de m'envoyer, *avant le 15 mars au plus tard*, le titre de la communication que vous désirez faire.

Je vous rappelle, en même temps, le titre du rapport de cette année.

Valeur de l'iridectomie dans le glaucome

M. de WECKER, de Paris, rapporteur.

Veuillez agréer, Monsieur et honoré Collègue, l'expression de mes sentiments dévoués.

Le Secrétaire général,

DUBOYS DE LAVIGERIE,

56, rue de la Victoire.

Paris, 1er février 1901.

EXTRAIT DU RÈGLEMENT DE LA SOCIÉTÉ

ARTICLE 20. — *Les manuscrits* et *dessins* qui les accompagnent doivent être, *sans aucune exception*, remis au secrétaire avant la fin du Congrès.

Ceux qui ne seront pas remis à ce délai NE POURRONT FIGURER dans le compte rendu qui paraîtra en août.

Le Gérant : FÉLIX ALCAN.

5864. — L.-Imprimeries réunies, B, rue Saint-Benoît, 7. — MOTTEROZ, directeur.

DE LA LÈPRE OCULAIRE

PAR

Le Dr GALEZOWSKI

Présentation des malades du service de M. le Dr DE TENNESON, de Saint-Louis, et de M. HALLOPEAU.

Messieurs,

Permettez-moi d'attirer votre attention sur quatre malades atteints d'accidents oculaires lépreux, et que j'ai eu l'occasion de soigner et guérir ou amener, dans certains cas au moins, un soulagement notable de la vision.

Deux femmes du service de M. Tenneson présentaient des altérations oculaires très graves au moment où je les ai vues pour la première fois. Elles avaient des éruptions caractéristiques de la face, à forme en apparence tuberculeuse, et toutes les deux, et l'une d'elles avait les deux yeux très gravement atteints. L'œil droit accusait une kérato-iritis droite et irido-choroïdite gauche avec atrophie du globe.

Une autre malade n'accusait que des altérations superficielles cornéennes et une sorte d'herpès cornéen avec anesthésie de la cornée.

Les deux autres malades viennent du service de M. Hallopeau, qui a eu l'obligeance de me confier les soins.

L'un d'entre eux est déjà guéri de sa kératite lépreuse avec une légère taie à la cornée droite et une acuité relativement bonne de 4/5.

J'ai observé à ma clinique plus de quinze fois des troubles oculaires de la lèpre, et presque toujours c'étaient les altérations de la cornée ou de l'iris pour lesquelles ils venaient réclamer mes soins. Deux fois il y avait au début conjonctivite du cul-de-sac, et les malades du service de M. Tenneson sont venues à la période plus avancée de la maladie, car il

s'agissait d'une irido-choroïdite dans un œil et d'une iritis dans l'autre.

Si je passe en revue tous les cas de la lèpre oculaire que j'ai vus jusqu'à présent, je dois dire que dans la majorité des cas il y a eu des lésions cornéennes.

Il y a des cas pourtant où on ne trouve rien dans le centre de la cornée, mais c'est au bord scléro-cornéen qu'on trouve des petits points boursouflés et vascularisés. Cette vascularisation s'étend peu à peu à la longue, aussi bien du côté du bord cornéen que vers la surface sclérotícale, ce qui constitue une vraie scléro-kératite circonscrite.

Le caractère dominant cette dernière variété de la lèpre oculaire, c'est la saillie scléro-cornéenne, qui dure longtemps, comme toutes les sclérites, et ce n'est qu'après une durée longue, des mois et des années, qu'on voit l'iris se prendre.

Rien de caractéristique n'apparaît au début de la lèpre, tant que la cornée n'est pas prise dans ses couches profondes. Mais à mesure que le mal augmente et que la cornée s'ulcère vers le centre, il y a là une iritis plastique, ressemblant à l'iritis gommeuse, mais sans beaucoup de douleur.

L'anesthésie de la cornée dans l'endroit ulcéré est le signe constant de la kératite lépreuse. Mais il ne faut pas croire que c'est un signe exclusif de la lèpre. Pas le moins du monde. Depuis longtemps je tâche à prouver que toute ulcération de la cornée, qui a dépassé la membrane de Descemet, est accompagnée d'une anesthésie complète dans toute la région de la cornée ulcérée.

La vascularisation précède la cicatrisation et elle est la règle de tous les ulcères cornéens.

Mais il y a un fait particulier que je dois signaler comme caractéristique de la lèpre de la choroïde, ce sont des taches atrophiques propres à la lèpre. On les trouve même dans un œil guéri des accidents lépreux.

Cette tache, c'est la choroïdite atrophique toute particulière; elle ronge la choroïde lentement, progressivement. Hirschberg y a constaté des bacilles de Hansen.

Ce qui caractérise, selon moi, cette maladie, c'est la con-

servation de nutrition du globe, car le cercle ciliaire se trouve longtemps intact.

La forme de ces taches atrophiques a quelque chose de particulier, elle est ovalaire et en forme de poire.

Une des malades de M. Tenneson présente deux de ces taches semblables à celles que je présente ici, et qui se rapportent à d'autres malades soignés anciennement par moi.

Quelle est maintenant la signification qu'on doit donner à ces taches? De même, comment doit-on expliquer la propagation du mal jusque dans le fond de l'œil, d'une part, et à la cornée et la sclérotique, d'autre part?

Dans le travail que M. Janselme a publié dans la *Presse médicale*, décembre 1900, il accepte deux variétés des affections lépreuses : 1° nerveuse et 2° tuberculeuse; l'une, par altération des nerfs, et l'autre, par l'imprégnation directe des tissus par les bacilles.

Darier dit, au contraire, que n'importe laquelle, elle est toujours occasionnée par des bacilles de Hansen.

Telle est aussi mon opinion, et je pense, comme M. Darier, qu'il n'y a qu'une seule variété réelle dans les affections lépreuses oculaires, celles qui sont occasionnées par des infiltrations *bacillaires*. Je pense que si des lésions ulcéreuses et des nodules tuberculeux se produisent dans la face, dans les paupières ou la conjonctive, il y a là toujours des lésions bacillaires, que le microscope pourra démontrer. Morax et Janselme ont publié un travail très intéressant à ce sujet dans l'année 1898[1] où ils ont développé ce sujet d'une manière très satisfaisante.

On y rencontre la description détaillée des lésions conjonctivales provoquées par les bacilles de la lèpre. Pour ces auteurs, la conjonctive doit tenir la place la plus importante, d'où l'infection s'étend vers la sclérotique et les tissus profonds de l'œil.

Pour moi, les bacilles de Hansen pénètrent par voisinage,

1. Janselme et Morax, *Des manifestations oculaires de la lèpre*, novembre 1898.
2. Babès, *Histologie de la lèpre*, Berlin, 1898.

de la peau des paupières à la conjonctive. Dans ces tissus ils sont pour ainsi dire nourris par les larmes, pendant un temps plus ou moins long, pour s'incruster ensuite et s'infiltrer dans le bord cornéen, la sclérotique et la cornée.

L'*iris* n'est pas pris autrement que par la progagation des bacilles lépreux de la cornée ulcérée, infiltrée à cette membrane vasculaire.

Il n'y a rien de particulier et propre à la lèpre dans les inflammations iriennes. Ce n'est qu'une simple gravité et la persévérance de la maladie qui constitue quelque chose de spécial et de propre à la lèpre, surtout si on prend en considération les lésions simultanées des membranes protectrices de l'œil.

Je viens de démontrer, par mes nouvelles recherches, que je communique à la Société, que la lèpre envahit plus souvent qu'on ne se douterait la choroïde.

Une iritis avec la kératite nécrosique, une sclérite avec une conjonctivite et une blépharite avec une choroïdite, attaquant à la fois l'organe de la vue et résistant au traitement, sont autant de preuves de l'affection *lépreuse*.

Dr GALEZOWSKI.

LES CONDITIONS DE L'APTITUDE VISUELLE

POUR LES EMPLOIS DANS LES CHEMINS DE FER

PAR

le Dr FRANK ALLPORT[1]

Traduction du Dr A. BEAUVOIS

Lauréat de la Faculté de médecine de Paris.

La 8e section du Xe Congrès d'hygiène et de démographie (1900) avait mis à son ordre du jour la question du minimum d'acuité visuelle et de chromatopsie admissible dans les

1. In *Annales d'ophtalmologie* de Mexico, décembre 1900.

services des chemins de fer, et M. le Dr Chevallereau présenta un rapport officiel.

Notre maître, M. le Dr Despagnet, prit la parole dans la discussion qui s'engagea, et, les conclusions du rapporteur ayant été repoussées, déposa la proposition suivante qui fut adoptée à l'unanimité :

Tous les candidats agents du service des trains et de la voie devront avoir, sans correction, une acuité visuelle et une faculté chromatique normales de chaque œil.

La sécurité générale du public dépendant directement, en grande partie, de l'admission dans le service actif des chemins de fer d'employés dont la vue est parfaite, il nous a paru intéressant de traduire un important mémoire du Dr Frank Allport, de Chicago, présenté à la section d'ophtalmologie de l'*Association médicale américaine* dans sa réunion annuelle de 1900.

C'est ce rapport qu'on lira ici *in extenso*. La question de l'examen des agents de chemins de fer a donné lieu déjà à de nombreuses discussions, et il nous a paru que le Mémoire du Dr Frank Allport, dont les conclusions sont à peu près les mêmes que celles de notre maître le Dr Despagnet, serait lu avec intérêt par tous les confrères qui s'occupent d'ophtalmologie et aussi par tous les hommes qui sont chargés de veiller à la sécurité du public.

On pourra trouver une autre raison à la publication de ce Mémoire dans ce fait que, malgré les vœux des sociétés savantes, malgré les accidents nombreux et répétés, nos grandes compagnies de chemins de fer (l'État excepté) n'ont pas montré une sévérité excessive dans les conditions d'aptitude visuelle de leurs agents candidats. Or c'est là un point sur lequel les oculistes doivent insister sans relâche que, dans nombre de cas, l'examen doit être pratiqué par un spécialiste et que l'on doit être très sévère sur le *quantum* de l'acuité visuelle des candidats. Lorsque la vie humaine est en jeu, lorsque de gros intérêts moraux et sociaux sont susceptibles d'être compromis, il nous semble qu'il est du

devoir des compagnies de prendre toutes les précautions désirables en l'état actuel de la science.

Dr A. Beauvois.

Le titre de ce travail constitue un point encore mal défini de l'importante question de la vue et de l'ouïe des employés de compagnies de transports. En considérant le manque absolu de conditions exigées pour l'entrée en service des employés il y a quelques années, ce que nous avançons ici est assurément surprenant. Il y a quelques années, on ne tenait pas compte de l'état des yeux et des oreilles des employés, tandis qu'aujourd'hui l'importance de l'intégrité de ces organes est un fait incontestable reconnu par tout le monde. La cause de cette révolution dans les idées est due aux efforts persévérants des ophtalmologistes, auristes et chirurgiens en chef instruits et consciencieux. On peut aussi admettre, toutefois, que quelques directeurs de chemins de fer ont été assez intelligents pour reconnaître l'importance de la question et la grandeur de leur propre responsabilité en confiant la vie humaine et les biens à n'importe quel employé physiquement incapable de diriger des trains dans des circonstances difficiles. De plus, la question financière ne manqua pas d'impressionner l'esprit de ces directeurs qui ont bien vite compris que les frais nécessités par l'examen systématique des yeux et oreilles de leurs employés non seulement n'étaient pas dispendieux, mais au contraire constituaient à la longue une mesure économique. Ils trouvèrent, en effet, qu'il vaut mieux confier les trains à des employés dont les yeux et les oreilles ont été reconnus en bon état que de payer, pour des accidents, des amendes et indemnités, à cause de l'état défectueux de ces organes.

En Angleterre, Hollande, Suède, Norvège, Allemagne et autres pays européens, les gouvernements prévoyants ont fait des lois concernant l'examen des yeux et des oreilles que doivent subir les employés de chemins de fer. Ces examens ne sont pas toujours ce qu'ils devraient être, mais les gou-

vernements attachent une telle importance à cette question qu'ils ont jugé nécessaire de la soumettre à des lois spéciales. C'est là, pour l'avenir, un indice excellent.

Dans ces pays, il existe malheureusement des compagnies qui n'exigent point l'intégrité absolue des yeux et des oreilles de leurs employés, et dont les directeurs assurent obstinément l'inutilité de tels examens, disant qu'il est facile de voir quand ces organes sont défectueux, sans avoir recours aux spécialistes. Ces directeurs, très arriérés pour notre époque, sont en minorité, et dans la plupart des compagnies des États-Unis, il existe des règlements et restrictions qui démontrent clairement qu'elles ne se jugent pas capables d'estimer les yeux à leur importance. Les examens réglementaires sont en grande partie peu satisfaisants, inutiles ou peu scientifiques, mais les directeurs doivent comprendre que l'on se préoccupe de cette importante question, et c'est là un progrès qui, dans l'avenir, donnera de meilleurs résultats.

Nous ne nous étendrons pas sur la discussion de certains points bien établis. Par exemple, il est clair que, dans l'intérêt de tous, tout employé qui s'occupe de la direction des trains, doit avoir de bons yeux et de bonnes oreilles. Les types normaux et les moyens d'investigation sont encore discutés, mais le fait principal, c'est-à-dire l'examen, est entièrement admis. Certaines compagnies font des concessions à leurs vieux serviteurs en ce qui concerne la diminution de l'acuité visuelle, mais la perception normale des couleurs est considérée comme une absolue nécessité.

Pour savoir dans les limites du possible ce qui se pratique dans les compagnies des États-Unis, Canada et Mexique, j'ai envoyé à chacune d'elles, qui couvrent une étendue totale de plus de cent milles, un questionnaire que je la priai de remplir.

Des 244 chemins de fer, c'est-à-dire compagnies, auxquels je m'adressai (qui constituent près de 205,638 milles de voie ferrée) 64 seulement ont répondu représentant 90,950 milles

de voie ferrée dont les résultats sont consignés dans la planche ci-jointe [1].

Il est regrettable que toutes les compagnies n'aient pas répondu, mais on ne pouvait espérer un résultat plus heureux. Des 64 compagnies, 53 exigent un examen systématique des yeux et des oreilles de leurs employés à quelque classe qu'ils appartiennent. En supposant que ces examens ne soient pas pratiqués d'une façon idéale en beaucoup de cas, ils démontrent que cette matière intéresse vivement et que peu de compagnies osent affronter l'opinion publique et professionnelle, confessant de la sorte leur incurie sur une question si intimement liée avec les progrès de la civilisation.

Quant à la classe des employés qui sont sujets à ces examens, les réponses étaient variables; mais il est évident que 50 compagnies au moins exigent de tous leurs employés occupés directement aux manœuvres des trains et au service des signaux tels que machinistes, chauffeurs, conducteurs, garde-freins, aiguilleurs et garde-voie.

Une compagnie avoue ne point pratiquer d'examen systématique, mais quand il est fait pour une raison ou une autre, elle exige des employés le type normal.

Dans une autre compagnie, les examens se pratiquent uniquement pour les machinistes, chauffeurs, conducteurs et aiguilleurs. Une troisième dit faire des examens systématiques seulement chez les machinistes et conducteurs. Enfin, une autre n'exige l'examen que pour les machinistes, conducteurs, chauffeurs et aiguilleurs.

Les examens sont pratiqués exclusivement par les chirurgiens du chemin de fer en 19 cas. Dix-huit compagnies confient ce travail à des employés du réseau tels que surintendant de division, inspecteurs, et les cas douteux seulement sont soumis au chirurgien du chemin de fer. Dans six compagnies, les cas douteux sont envoyés à un oculiste ou à un auriste. Trois des compagnies font examiner leurs em-

1. Voir la note à la fin de l'article.

ployés par des chirurgiens généraux, n'envoyant que les cas suspects au médecin spécialiste.

Quant aux examens périodiques systématiques, ils sont pratiqués différemment. Une compagnie fait examiner périodiquement tous les six mois, quatre tous les ans, quatorze tous les deux ans, quatre tous les trois ans, et deux tous les quatre ans.

Huit exigent un nouvel examen quand cela paraît nécessaire, comme après une maladie ou un traumatisme grave, après un accident de chemin de fer ou quand un incident met en doute le bon état de la vue ou de l'ouïe d'un employé. Une compagnie exige un nouvel examen au moment d'un passage à un grade supérieur, et une autre quand l'employé a atteint la cinquantième année.

Quant au type exigé dans les examens, il y a aussi grande diversité d'opinion. Vingt-trois compagnies exigent des nouveaux employés, des yeux et des oreilles parfaits, et ne font point de concessions aux anciens. Cette assertion semble un peu utopique et vraiment peu probable, à moins de congédier constamment les anciens employés pour leur substituer des hommes jeunes et plus parfaits. L'auteur ne croit pas que cela se pratique dans aucune compagnie et ne l'approuverait même pas si cela était vrai. Il est nécessaire d'exiger des organes normaux de tous les hommes qui entrent en service, mais il serait par trop cruel et impitoyable d'exclure constamment du service les anciens employés, uniquement parce que leur vue a baissé à 20/30 ou parce que leur ouïe s'est légèrement affaiblie.

Dans seize compagnies, quoique l'on exige la perfection des employés nouveaux, on fait aux anciens des concessions raisonnables. Dans une de celles-ci on exige ce qui suit : les machinistes et chauffeurs doivent avoir une vue de 20/20 dans un œil et de 20/30 dans l'autre.

Les conducteurs, garde-voie, aiguilleurs doivent avoir 20/30 dans un œil et 20/40 dans un autre. Les autres employés ne doivent pas avoir moins de 20/40 dans les deux yeux.

On n'a pas précisé si ces conditions sont exigées uniquement des nouveaux employés ou si elles sont universelles et constantes. Dans une autre compagnie, les candidats doivent avoir des yeux et des oreilles ayant dans leur fonctionnement une acuité égale à 75 p. 100 de la normale.

Il est intéressant de savoir quand un homme est considéré comme employé ancien dans les différentes compagnies; une de celles-ci considère comme de cette catégorie, tout individu appartenant au service actif; une autre, lorsqu'il y est déjà depuis un an, et une troisième après deux ans de service. Six compagnies exigent trois ans de service; huit, cinq ans; une, six ans; six, deux ans; et deux, quinze ans.

Quant à l'usage des lunettes durant le travail, je crains que la question n'ait pas été comprise. Je désirais que l'on me dît si l'on permettait l'usage des lunettes pendant le service quand elles étaient nécessaires pour augmenter la vision jusqu'à la normale, mais je crains que les compagnies (45), qui répondaient affirmativement, aient mal saisi la question, ayant compris l'usage des lunettes pour lire pendant le travail. Malgré cela, sept compagnies, assurent que leurs vieux employés peuvent employer les lunettes pour voir dans le lointain si cela leur permet d'acquérir une acuité visuelle normale. Ma propre opinion en cette matière a changé complètement par l'expérience et l'observation des faits. Je crois que la vision normale dans le lointain pour un employé occupé activement à conduire un train, doit exister sans les lunettes. Il est certainement impossible que des lunettes couvertes de buée, ou humides, puissent être utilement fixées devant les yeux des machinistes ou chauffeurs qui entrent dans une atmosphère variable sur un train lancé à une vitesse de 50 milles par heure. L'auteur a vu des cas dans lesquels, dans de pareilles circonstances, les lunettes sont abandonnées comme inutiles, parce que leurs possesseurs ont la notion nette que, quelque mauvaise que soit leur vue, elle est encore meilleure sans les lunettes. On ne doit point oublier en outre que les lunettes peuvent se casser ou se perdre pendant le voyage.

Une compagnie dit qu'elle permet seulement les lunettes pour la lecture, fait sur lequel il n'y a pas de contestation, puisqu'elles sont nécessaires pour lire les ordres écrits ou imprimés quand les employés ont atteint l'âge de 45 à 50 ans, époque à laquelle on ne peut se passer de verres. Sept compagnies disent clairement qu'elles ne permettent pas l'usage des lunettes à leurs employés pour voir dans le lointain pendant le service, même quand elles seraient nécessaires pour donner à l'œil une acuité normale.

Par ce qui précède, on voit qu'en ce qui concerne l'acuité visuelle ou auditive des employés de chemins de fer, il y a diversité d'opinion entre les directeurs et leurs employés, aussi bien qu'entre les chirurgiens généraux et les spécialistes.

Il est à craindre que ce fait empêche de formuler des règles précises qui mettraient tout le monde d'accord.

Je me permets ici de présenter quelques propositions qu'on trouvera je crois justes et équitables. Si quelqu'un des membres de la section a une opinion différente, je désire qu'il l'exprime pour que, grâce à une discussion fructueuse, la section puisse formuler des principes qui règlent cette question et reflètent vraiment les idées d'un corps aussi compétent que celui-ci, et dont les décisions auront certainement une grande influence sur la réglementation d'une question si importante.

1° Le principe essentiel pour lequel nous devons plaider, c'est que toutes les compagnies de chemins de fer exigent un examen scientifique et rigoureux des yeux et des oreilles de tous les employés qui s'occupent du service actif des trains ou du service des signaux, dès leur entrée à la compagnie.

2° Les examens devront être pratiqués de préférence par des médeciens oculistes et auristes attachés à la compagnie. Si ce n'est pas possible, le chirurgien de la compagnie, aidé de ses assistants, pourra les pratiquer, et ayant soin d'adresser les cas douteux à l'oculiste ou à l'auriste de la Compagnie. En aucun cas, ces examens ne seront faits par des personnes étrangères au corps médical.

3° Il doit y avoir deux types généraux pour la vue et l'ouïe : l'un que l'on exigera de ceux qui désirent entrer pour la première fois au service et qui doivent être occupés aux manœuvres des trains et des signaux ; l'autre qui s'appliquera aux employés occupés à ces travaux et qui, ayant servi la compagnie pendant cinq ans sans interruption, peuvent être avec raison considérés comme d'anciens employés.

4° A l'examen d'entrée on exigera une perception parfaite des couleurs. L'acuité visuelle devra être de 20/20 à chaque œil. Les yeux devront être sains et l'hypermétropie, si elle existe, ne devra pas être supérieure à 2 dioptries.

Le murmure de la voix devra être entendu à 20 pieds dans une pièce silencieuse et les oreilles devront être saines.

5° Les anciens employés devront être subdivisés en deux classes :

Classe A. — Machinistes, chauffeurs, conducteurs, aiguilleurs, garde-voie.

Classe B. — Chefs de gare, chefs de pont, surveillants d'embranchement, garde-ponts portiers, employés d'équipe du train, télégraphistes, agents de station et hommes d'équipe dans les stations.

Les employés énumérés dans la classe A ne devront pas être conservés dans leur emploi si leur vue diminue et descend à moins de 20/30 dans un œil et 20/40 dans l'autre, ou si la voix basse ne peut être entendue dans une pièce silencieuse à 15 pieds avec une oreille et à 10 avec l'autre. Les employés énumérés dans la classe B ne devront pas conserver leurs postes si la vue baisse à moins de 20/40 dans un œil et 20/50 dans l'autre, et si la voix basse ne peut être entendue dans une chambre silencieuse à 10 pieds avec les deux oreilles.

Les employés énumérés dans la classe A et spécialement les machinistes et chauffeurs, devront atteindre l'acuité visuelle normale sans lunettes et on ne les autorisera pas à en faire usage pendant le travail. On pourra permettre l'usage des verres, pendant le travail, aux employés de la classe B, quand ils pourront ainsi atteindre l'acuité normale ; tous les

employés devront avoir une perception parfaite des couleurs.

6° Les examens seront répétés tous les trois ans, ou après une maladie ou un accident grave, et quand on pourra suspecter la capacité visuelle ou auditive de n'importe quel individu. De nouveaux examens seront aussi pratiqués fréquemment pour les hommes qui font un usage excessif de tabac ou qui souffrent de syphilis, albuminurie, diabète, ou d'une affection aiguë ou chronique des yeux ou des oreilles. A chaque avancement en grade, on pratiquera toujours un nouvel examen.

7° Les individus qui font un usage excessif de l'alcool ne seront pas engagés.

A mon avis, ces règles sont suffisamment étendues et assez larges pour pouvoir être adoptées par toutes les compagnies et elles sont en même temps suffisantes pour exclure du service les yeux et les oreilles défectueux. En supposant que leur adoption ait comme conséquence le retrait d'emploi d'un certain nombre de vieux employés, la chose sera peu importante, comparée avec les risques que courent les vies et les biens du public, confiés à des hommes physiquement incapables. Les compagnies pourront toujours diminuer le mécontentement des anciens employés en leur donnant en échange un autre poste moins périlleux avec une solde suffisante.

Je désire insister sur ce que j'ai dit dans la deuxième règle, concernant la nomination des oculistes et auristes nécessaires à ces examens. Je crois que les examens doivent être pratiqués directement sous la surveillance de ces spécialistes.

L'ophtalmologie et l'otologie ont fait tant de progrès qu'aucun chirurgien général ne peut être convenablement instruit dans ces spécialités. Un examen du sens des couleurs n'est pas aussi facile que quelques-uns veulent le croire, et les examens de l'acuité visuelle, du champ visuel et des fonctions et maladies des yeux et des oreilles requièrent les services de médecins très versés en ces matières. On a souvent employé cet argument que, sur les

grandes lignes de chemins de fer, le travail serait énorme pour un seul homme. Ceci est vrai, mais actuellement on peut trouver des oculistes ou des auristes compétents même dans les petites villes, et des nominations faites en différents endroits permettraient d'exécuter le travail convenablement et à peu de frais.

Je ne veux pas cependant tracer des règles trop rigides, et je crois que tous les intéressés pourront trouver satisfaction complète en admettant comme règle que « *les examens ne devront jamais être pratiqués par des personnes qui n'appartiennent pas au corps médical* », mais en tous cas, par le chirurgien en chef et ses assistants, et que l'on devra nommer dans chaque compagnie un oculiste et un auriste qui indiqueront la manière de faire ces examens et à qui on enverra tous les cas douteux.

En me reportant à la troisième règle qui traite de la perfection nécessaire à tous les candidats, il paraît d'abord inutile d'insister sur la nécessité de conditions très sévères pour ceux qui postulent; mais quelques directeurs extrêmement pratiques et même quelques chirurgiens en chef croient qu'il n'est pas nécessaire d'exiger des yeux et des oreilles parfaits.

Le monde est plein d'hommes sains qui possèdent des oreilles et des yeux parfaits; donc, s'il n'existe pas pour les compagnies l'obligation d'employer tous ceux qui se présentent, pourquoi ne pas choisir parmi eux ceux qui réunissent les conditions nécessaires au moins dès leur entrée en service. Ceci n'est pas seulement un acte de justice de la compagnie, qui certainement possède le droit d'exiger des nouveaux employés la plus grande perfection physique (même si elle avait à faire beaucoup de concessions physiques dans la suite), mais aussi bien un acte de justice pour l'homme qui entre au service des chemins de fer avec le désir d'avancer, et dont les ambitions peuvent être ensuite cruellement déçues dans le cours de sa vie quand ses yeux et ses oreilles, à peine suffisants pour le faire admettre au début, diminuent sa capacité pour le travail dans la période la plus cruelle de la vie, et quand il était sur le point de réaliser ses

espérances, le rendent incapable de remplir les conditions qui sont exigées dans la suite.

Ainsi donc, bien que je croie qu'il faut faire aux employés anciens toutes les concessions compatibles avec la sécurité des voyageurs, tenant compte de ce que l'âge, l'expérience, l'habitude des parcours, le bon jugement, etc., peuvent compenser jusqu'à un certain point les légers défauts de la vue et de l'ouïe, je considère de toute nécessité que l'on exige la perfection de ces organes chez un candidat qui désire entrer au service des chemins de fer pour la première fois.

Nous rapportant à la troisième règle, qui exige des nouveaux employés une hypermétropie inférieure à 2 dioptries, je mentionnerai le fait que ce point est rarement pris en considération dans les premiers examens, et nonobstant l'hypermétropie latente de l'adulte, fait donner souvent une note importante pour la suite, en excluant du service les employés anciens et intelligents. Tous les oculistes connaissent très bien ce fait qu'une hypermétropie considérable peut être complètement compensée par un muscle ciliaire très actif pendant la jeunesse, ce qui, à un examen superficiel, peut faire croire à une vue normale. Mais les directeurs de chemins de fer et les chirurgiens en chef ne sont pas familiarisés avec ce fait et ne savent pas non plus qu'avec les progrès de l'âge vient la décadence du muscle ciliaire, diminuant la vue jusqu'au point de rendre nécessaire l'usage des lunettes pour arriver à obtenir l'acuité visuelle normale. Il serait à désirer qu'aucun individu qui désire entrer dans le service actif des transports ait une pareille perspective. Ce point est un des plus forts arguments pour que tous les examens soient faits uniquement par des oculistes, puisque pour tous ceux qui ne sont pas familiarisés avec ces examens, la découverte de l'hypermétropie latente constitue une sérieuse difficulté.

Quant à la cinquième règle, il paraît juste, au point de vue de l'ophtalmologie et de l'otologie, que les employés soient divisés en deux classes d'après les responsabilités de

leurs charges, et de l'expectative des postes qu'ils peuvent occuper par leur avancement. On a fait un effort dans ce sens pour les classes A et B. Les employés de la classe A, à cause de l'importance de leur occupation, ne devront jamais baisser dans l'échelle des conditions requises, aussi bien que ceux de la classe B. Il est certainement de toute justice d'exiger pour la sécurité du public qui voyage que la vue du machiniste, chauffeur, conducteur, etc., ne soit pas inférieure à 20/30 dans un œil et 20/40 dans l'autre, que cette acuité s'obtienne sans l'usage des lunettes (lesquelles ne devront pas être admises pour les raisons déjà exposées) et que l'acuité auditive ne soit pas moindre que la perception du murmure de la voix soit possible par une oreille à 15 pieds et à 10 pieds avec l'autre dans une chambre silencieuse. Un employé ancien de la classe B, comme par exemple les télégraphistes, agents de station, hommes d'équipe, etc., n'a pas besoin de remplir les conditions énumérées pour assurer parfaitement la sécurité publique.

Quant à la capacité auditive des employés anciens, il est inutile de la soumettre à des règles trop sévères. Il se fait peu de travail par l'intermédiaire de la voix dans les transports, car presque tous les ordres sont donnés par l'intermédiaire de signaux, et la possession d'une bonne ouïe est souvent un point d'importance secondaire. La conversation, par exemple, dans une machine en mouvement, est pratiquement impossible, et on peut concevoir qu'un machiniste ou chauffeur sourd soit un aussi bon employé qu'un autre. C'est d'ailleurs une extrémité qu'on ne peut conseiller, et les limites notées dans la cinquième règle sont entièrement justes. La commission des chemins de fer allemands déclare sans réserve que tant qu'un homme peut entendre la voix dans une conversation ordinaire, il est capable de conduire une locomotive, et, d'autre part, comme les machinistes, chauffeurs, etc., travaillent constamment au milieu du bruit, avec d'autres, et à découvert dans leurs machines, et que ces bruits augmentant encore davantage dans les parcours à travers les montagnes et sous les tunnels, l'acuité de l'ouïe se

perd très facilement, ainsi qu'il arrive aux chaudronniers, il est juste de leur faire sur ces points toutes les concessions possibles.

Quant à la sixième règle et aux examens périodiques, on pense que si une compagnie juge nécessaire d'examiner chaque homme qui entre pour la première fois dans le service, elle doit considérer également comme nécessaire d'approuver cet examen pour les autres employés, pratiqué périodiquement avec un intervalle de trois années pour le moins. Il n'est pas nécessaire d'insister sur le fait que de graves maladies de la vue et de l'ouïe peuvent se présenter dans un intervalle beaucoup plus court, mais ceci ne peut être évité, et je crois que les examens périodiques obligatoires tous les trois ans, et au cas d'accident, de maladie, d'abus de tabac, d'avancement, etc., donnent une sécurité relative suffisante, en pratique, au public qui voyage.

Je désire mentionner deux points pratiques pour les examens de la vue, qui ne sont pas toujours notés et qui ont une grande importance. Il est nécessaire que les épreuves de l'acuité visuelle se fassent avec un grand nombre et une grande variété d'échelles, parce que les candidats se familiarisent promptement avec elles, quand ils sont en nombre limité, ils les apprennent par cœur et souvent ils transmettent leur contenu à leurs compagnons.

Un autre point important est de tenir les échelles visuelles bien et uniformément éclairées. Je peux obtenir toujours, par exemple, une acuité visuelle meilleure dans mon cabinet de consultation, ou les échelles sont éclairées avec des lumières électriques pourvues d'abat-jour, que celle qu'obtient généralement le chirurgien du chemin de fer dans son cabinet où cette installation n'existe pas, et bien souvent j'ai vu mes résultats mis en doute probablement à cause de cette circonstance. De plus, les lettres des échelles ne sont en aucune manière uniformes dans leur grandeur, et ceci est, à mon avis, un élément d'inexactitude et d'inégalité et qui donne lieu à des résultats peu harmonieux.

Pour terminer, je rappellerai à la section la grande impor-

tance de cette question, puisqu'on a calculé qu'il existe dans ce pays 200,000 milles de voies ferrées, qui emploient près de 900,000 hommes. En l'an 1899, près de 500,000,000 de passagers furent transportés et près de 800,000,000 de tonnes de marchandises. Dans la même année, 2,000 employés environ périrent, et près de 32,000 furent blessés[1].

4,700 passagers trouvèrent la mort, et 6,200 furent blessés. En présence de ces faits, il n'est pas nécessaire de vanter les efforts persistants et honorables qui tendent à l'adoption uniforme des examens scientifiques et rigoureux des employés de chemin de fer.

Dr F. ALLPORT.

Note. — Nous ne publions pas le tableau auquel se rapporte l'auteur, parce qu'il est trop étendu et parce qu'il est résumé en ce qui va suivre; il manquerait d'intérêt pour nos lecteurs.

Les questions posées sont les suivantes :

1° Nom de la Compagnie ?

2° Son étendue en milles ?

3° Les yeux et les oreilles sont-ils examinés systématiquement ?

4° En cas affirmatif, dans quelle classe d'employés ? Demandez-vous le même type ou la normale pour toutes les classes ?

5° Ces examens sont-ils faits par un oculiste et auriste, par le chirurgien en chef ou par quelque employé de chemin de fer ?

6° Exigez-vous des examens répétés de temps en temps, et au cas affirmatif, à quel intervalle de temps et en quelle circonstance ?

7° Exigez-vous une acuité visuelle parfaite, une perception de couleurs et une ouïe normales pour les employés nouveaux ?

8° Quelles concessions faites-vous aux employés anciens qui s'éloignent du type normal ?

9° Combien de temps un homme doit-il travailler au che-

1. Bien que ces chiffres nous aient paru un peu extraordinaires, nous les avons copiés textuellement dans le mémoire que nous traduisons. — *Le traducteur.*

min de fer pour être considéré comme un employé ancien?

10° Permettez-vous l'usage des lunettes à vos vieux employés pendant le travail?

Parmi les compagnies mexicaines mentionnées, il y en a trois, le Central Mexicain, l'International Mexicain et le Rio Grande, la Sierra Madre et le Pacifique. Toutes celles-ci disent exiger l'examen systématique de la vue et de l'ouïe, mais comme nous l'avons fait noter dans notre article sur « l'Ophtalmologie aux États-Unis », publié dans le numéro d'octobre de ce journal, les chiffres fournis par ces compagnies ne sont pas véridiques, car il est notoire que lesdits examens ne sont pas pratiqués et beaucoup moins systématiques.

SOCIÉTÉ D'OPHTALMOLOGIE DE PARIS

Séance du 5 février 1901

PRÉSIDENCE DE M. DARIER

M. PÉCHIN, *Secrétaire annuel*, lit le procès-verbal de la séance précédente. Le procès-verbal est adopté.

M. MORAX, *Secrétaire général*, fait le dépouillement de la correspondance qui comprend :

1° Une lettre de M. Lopez, de la Havane, qui donne sa démission de membre correspondant étranger de la Société.

2° Une lettre du Dr Chibret demandant à être nommé membre honoraire de la Société.

3° Une lettre de M. Kœnig qui s'excuse de ne pouvoir assister à la séance.

4° Une lettre du Dr Bourgeois qui envoie une note sur l'acuité visuelle.

5° Une brochure du Dr Deschamps sur l'acuité visuelle.

L'ordre du jour comprend :

Le vote sur la candidature pour une place de membre correspondant national.

M. *Février* est nommé à l'unanimité.

Rapport de la Commission des comptes pour l'exercice 1900.

M. Kopff, *rapporteur*, lit le rapport suivant :

La situation financière de la Société est toujours satisfaisante.

Les *recettes*, en 1900, se sont montées à la somme de 6,448 fr. 95 (cotisations); — remboursement au pair d'une obligation communale 1880, sortie au tirage ; — vente de trois communales 1880 et de quatre foncières 1879, pour parer aux frais de la fête de Chantilly.

Les *dépenses* ont atteint le chiffre de 3,124 fr. 65, qui se divise en :

Dépenses ordinaires : 849 fr. 45 ;

Dépenses extraordinaires : 1° 2,275 fr. 20 pour la fête de Chantilly, au lieu des 4,000 francs qui lui avaient été attribués par la Société; — 2° 1,789 fr. 30, pour achat de deux Ville 1892 et trois Ville 1896, avec le reliquat non dépensé sur les 4,000 francs de Chantilly.

La situation financière au 1er janvier 1901 est donc la suivante :

Espèces en caisse 1,535 francs, et valeurs immobilières représentant 4,742 fr. 25 au cours du jour.

C'est une nouvelle occasion pour la Commission de constater la situation prospère de la Société, et le dévouement et la compétence que notre aimable trésorier apporte à la gestion de nos intérêts financiers. Nous vous proposons de lui en adresser par acclamation nos félicitations et nos remerciements bien mérités.

Etant donnée notre prospérité financière, plusieurs d'entre nous se sont demandé si l'on ne pourrait pas faire comme dans la plupart des autres sociétés, c'est-à-dire attribuer un jeton de présence à chacun des membres présents aux réunions. Cela pourrait se faire sans obérer notre caisse, ainsi qu'il résulte des calculs suivants établis par le trésorier :

Moyennes des présents par année depuis 1888, date de la fondation de la Société :

1888.	24.25	par séance.
1889.	25.4	—
1890.	23.3	—
1891.	23.3	—
1892.	19.6	—
1893.	17.7	—
1894.	19	—
1895.	14.8	—

Suppression des amendes fin décembre 1896.

1896.	16.4	par séance.
1897.	13.4	—
1898.	12	—
1899.	12.3	—

Ce qui, pour ces douze années d'existence, donne une moyenne de présence de $18.6 \times 9 = 167.4$, et, en chiffres ronds, 170 présences par an; ce qui, en fixant la valeur du jeton de présence à 2 francs par exemple, représente une dépense annuelle de 340 francs pour 170 présences annuelles, à prélever sur les recettes habituelles qui peuvent être évaluées à 1,200 ou 1,300 francs.

Nous vous soumettons ces considérations pour vous montrer que si vous pensez que le jeton de présence puisse être une bonne chose en principe, l'état des finances vous permet de l'adopter; quitte ensuite à en déterminer la nature, la valeur et le fonctionnement.

Le président fait voter sur la proposition de M. Kopff, qui est adoptée par quinze voix contre deux.

Dr A. Bourgeois (de Reims). **Sur l'acuité visuelle au point de vue médico-légal** (Suite de la discussion du Rapport de M. Sulzer). — La Société d'ophtalmologie de Paris est entrée dans une excellente voie, en entreprenant l'étude des traumatismes de l'œil au point de vue de l'appréciation des indemnités à allouer, selon les cas prévus par l'article 3 de la loi du 9 avril 1898, sur les accidents du travail. Ces cas sont:

1° L'incapacité absolue et permanente du travail (pour nous, la cécité ou l'abaissement de l'acuité visuelle à un degré s'opposant à l'exercice de la profession);

2° L'incapacité partielle et permanente (pour nous, la diminution de l'acuité visuelle des deux yeux, empêchant le blessé de reprendre la profession qu'il exerçait avant l'accident, mais ne s'opposant pas à ce qu'il fasse un autre métier; ou bien encore la perte d'un seul œil ou la réduction d'acuité visuelle d'un seul œil, n'empêchant pas le blessé de continuer les travaux de sa profession, mais constituant néanmoins soit une gêne soit un dommage pour lui, et l'exposant d'ailleurs, s'il arrivait un accident à l'œil sain, à perdre toute capacité au travail).

3° L'incapacité temporaire (catégorie souvent embarrassante pour nous, lorsque le blessé, qui a parfois une tendance à exagé-

rer, refuse de reprendre son travail parce qu'il n'a pas récupéré toute la vision qu'il avait avant l'accident).

Les cas sont multiples et ne sauraient être tous envisagés dans cette courte note; et l'on pourrait presque dire qu'à chaque blessé correspond une conclusion spéciale.

Mais, pour nous, la base de notre conclusion doit être le chiffre de l'acuité professionnelle, selon les indications très précises de l'excellent rapport de M. Sulzer.

Dans notre région, depuis que la loi d'avril 1898 est en vigueur, dans les nombreux rapports ou certificats que j'ai à fournir, je procède de la façon suivante :

Après l'exposé de la cause de la blessure, de sa nature, de son traitement, de sa durée, je donne le chiffre de l'acuité visuelle de l'œil blessé, en ajoutant (selon la profession du blessé) : « cette acuité visuelle permettrait » ou « ne permettrait pas à l'intéressé de continuer les travaux de sa profession, l'œil blessé étant supposé travailler seul ».

J'ai soin de donner ensuite l'acuité visuelle de l'œil non blessé (avec le vice de réfraction et son degré, s'il y a lieu).

Puis je conclus selon les cas prévus par l'article 3 de la loi sur les accidents. Voici un exemple, qui vient de se présenter récemment : un homme de 40 ans, exerçant la profession de manœuvre dans une verrerie, reçoit un éclat de verre dans l'œil gauche. Section de la cornée, enclavement et déchirure de l'iris, cataracte traumatique, etc., bref, guérison avec V = 1/50, et V = 1/20 avec un verre sphérique de 12 dioptries. De son côté, l'œil droit a une hypermétropie de 5 dioptries, et avec amblyopie hypermétropique telle que l'acuité après correction arrive à peine à 1/12. Il est facile de supposer, d'après cela, que l'œil blessé devait être le meilleur des deux. Il avait sans doute aussi de l'hypermétropie. Cependant le sujet ne portait pas de lunettes.

Après avoir, dans mon rapport, insisté sur l'insuffisance de l'œil blessé pour le travail accompli par l'ouvrier, j'ai signalé l'acuité visuelle de l'œil non blessé, et j'ai conclu à l'incapacité partielle et permanente.

Je pense qu'il est difficile d'établir des règles générales, à cause de la variété des professions. Les règles données par le rapport de M. Sulzer pour l'évaluation de l'acuité visuelle semblent devoir servir de base. Dans certains cas, l'expert devra faire une enquête dans l'établissement où travaille le blessé, pour s'assurer par lui-même de l'acuité visuelle nécessaire pour l'exécution des travaux dans cet établissement.

D'un autre côté, il ne serait peut-être pas inutile de déterminer l'acuité visuelle des ouvriers employés dans chaque établisse-

ment, au moins pour les cas douteux : ce qui aurait déjà pour effet d'éloigner des métiers dangereux ceux dont la vision serait reconnue insuffisante.

Cette proposition serait sans doute agréée par les compagnies d'assurances :

Donner toute la publicité désirable au travail qui sera élaboré par la Commission et la Société d'ophtalmologie de Paris.

M. Gorecki. — On veut nous entraîner à la suite de l'Allemagne, à devenir les complices d'une interprétation judaïco-jésuitique de la loi du 9 avril 1898. — Le rapport de M. Sulzer, auquel je suis tout prêt à rendre justice, contient des iniquités que nous devons repousser de toutes nos forces. Je ne sais si vous nommerez une commission, mais dans ce cas je vous demanderai d'en faire partie afin de soutenir la cause libérale et réellement socialiste contre l'opinion allemande et l'interprétation qu'on nous demande.

Il n'est pas dans mon intention de discuter en ce moment point par point le rapport de M. Sulzer, mais comme je suis d'un avis absolument opposé au sien, je tiens à vous prévenir. Multiples sont mes raisons et les motifs qui m'inspirent; je veux seulement vous citer quelques faits accomplis en Allemagne, mais qui me semblent scandaleux.

Un ouvrier perd un œil, vous interprétez la loi contre lui et vous ne lui donnez que 25 p. 100. S'il trouve un patron assez osé pour l'embaucher, ce dernier est exposé, dans le cas de perte du second œil, à payer, non 50 p. 100 — mais 100 p. 100 — car la cécité absolue est cotée 125 p. 100. Les Allemands ont eu la justice tardive de reconnaître que cet homme a perdu *plus que sa profession.*

Or, mon opinion, c'est que l'*acuité visuelle professionnelle* doit être considérée comme toujours supérieure à l'acuité visuelle normale. Un homme qui a besoin de travailler pour vivre a besoin de mieux y voir que celui qui n'a qu'à se laisser vivre.

Et que l'on ne s'y trompe pas, l'industriel, s'il ne le fait aujourd'hui, le fera demain; il examinera l'ouvrier qui sollicite son engagement, comme le maître antique palpait les muscles et regardait les yeux de l'esclave qu'on voulait lui vendre. Et il n'a pas tort, c'est peut-être même son devoir, en tout cas c'est son intérêt. Vienne un borgne, croyez-vous qu'il l'engagera, s'il peut faire autrement ? Déjà après 50 ans, après 40 même, l'ouvrier ne peut plus se placer; on préfère tirer parti de toute la force de la jeunesse que de risquer une forte indemnité pour un homme plus âgé.

Les richissimes compagnies d'assurances, et les juges qui sur-

veillent leurs intérêts, veulent se retrancher derrière nous pour diminuer les effets de la loi de 1898. Gardons-nous de tomber dans ce piège. Nous aurons à discuter de très près tout ce que l'on proposera, mais dès aujourd'hui je tiens à prendre position : il faut y voir mieux pour travailler que pour ne rien faire, nous ne pouvons conserver la notation de l'acuité visuelle actuelle pour le bourgeois, et en prendre une inférieure (et toujours inférieure, comme le font les Allemands), pour le travailleur.

M. Dehenne. — Je ne suivrai pas M. Gorecki sur le terrain des considérations politico-philosophiques, qui ne répondent pas à la simple demande que j'ai faite à la Société, à savoir si la notation actuelle de l'acuité visuelle répond aux besoins de notre époque, et s'il n'y aurait pas lieu de la modifier dans un sens plus conforme aux exigences créées par la loi de 1898 sur les accidents du travail. Ce changement de notation nous permettrait de répondre d'une façon plus précise aux questions qui nous sont posées. Dans une expertise d'accidents, il y a certes, autre chose que l'acuité visuelle, et je ne veux pas rentrer dans toutes les considérations que peut entraîner avec soi un sujet aussi vaste, aussi complexe qu'une expertise bien faite. Indépendamment encore de la vision, il y a à envisager le côté moral, qui a bien son importance, l'ennui pour le patient d'avoir été blessé, d'avoir dû cesser son travail, d'avoir craint ou subi une opération, etc., etc.; il faut aussi noter la défiguration possible, le déchet qui en résulte pour l'ouvrier, etc. Mais comme je l'ai fait remarquer à notre séance de décembre, et comme le dit très justement le Dr Deschamps (de Grenoble) dans une note bien faite, adressée aujourd'hui à la Société d'ophtalmologie, les chiffres que nous employons sont bons pour nous fournir des points de comparaison entre les divers malades; mais ils sont loin d'être parfaits et d'exprimer d'une façon exacte la véritable acuité visuelle. Il n'y a pas proportionnalité entre la diminution de vue qui sépare l'acuité visuelle 1 de l'acuité 1/2, et la diminution qui sépare l'acuité visuelle 1/5e de l'acuité 1/10e. En un mot, je ne saurais trop le répéter, et je crois que nous sommes presque tous du même avis, un homme dont l'acuité visuelle est de 1/3 n'a pas perdu les 2/3 de sa vision. Il faut donc, si possible, que nous trouvions une formule qui nous permette de dire et d'affirmer qu'un tel, à la suite d'une blessure, ou d'une maladie oculaire quelconque, a perdu la moitié, les 3/4, les 5/6e de *sa vision*.

M. Chevallereau. — Le rapport très bien fait et très clair de M. Sulzer ne résout en réalité aucune question, mais il a le grand avantage de nous montrer nettement la difficulté à surmonter. La première difficulté est de donner une mesure exacte de l'acuité

visuelle professionnelle. Or, le rapporteur demande de mesurer l'acuité visuelle physiologique et il conclut que l'acuité visuelle professionnelle est à peu près la moitié de la précédente. Cela me paraît absolument insuffisant. M. Sulzer ne tient aucun compte de la réfraction. Or un myope de 5 dioptries dont, bien des fois, on n'arrivera pas à rendre l'acuité visuelle normale à distance, quel que soit le verre que l'on interpose, aura cependant jusqu'à 20 centimètres, distance suffisante pour bien des métiers, une acuité visuelle professionnelle parfaite, meilleure, surtout à un âge un peu avancé, que celle d'une personne douée d'une acuité visuelle physiologique normale. Comment calculer le déchet subi par cet homme après un accident? C'est là surtout que gît la difficulté de la question soumise à la Société.

M. Sulzer dit qu'en réunissant les *observations fortuites* d'ouvriers qui exercent leur métier sans entrave, malgré une diminution de l'acuité visuelle physiologique, les médecins allemands sont arrivés à établir la limite supérieure de l'acuité visuelle professionnelle pour les différents métiers. Pour arriver à réunir un si grand nombre d'observations *fortuites* s'appliquant à tous les corps de métiers, il a dû falloir bien du temps et bien du travail inutile. La méthode expérimentale me paraîtrait ici beaucoup plus rapide et même plus exacte, parce qu'elle éliminerait l'accoutumance des individus : une personne douée d'une acuité visuelle normale peut toujours diminuer son acuité visuelle d'une quantité déterminée en plaçant devant son œil un verre convexe approprié. On peut donc prendre dans chaque profession un ouvrier doué d'une acuité normale, faire varier cette acuité dans les limites que l'on voudra et voir rapidement quelles sont les conditions nécessaires pour qu'il s'acquitte facilement de sa profession.

Un dernier point : M. Sulzer rapporte les conclusions d'un jugement récent, parce que ces conclusions indiquent clairement que seule la diminution de la capacité du travail pour le métier du sinistré doit entrer en ligne de compte dans l'évaluation de l'indemnité. Les questions d'esthétique ont souvent cependant une très grande importance, même au point de vue purement professionnel. Une femme de chambre qui, à la suite d'un traumatisme, aura un strabisme divergent ou un leucome très visible, ne trouvera pas facilement, à cause de cette difformité, à se placer dans bien des familles. Il y a donc, en dehors de la diminution de l'acuité visuelle, un dommage esthétique qu'il est nécessaire d'évaluer.

M. Péchin. — En admettant, ce qui est vrai relativement, que la capacité d'un individu à gagner sa vie dépend de l'acuité

visuelle physiologique, sans lui être directement proportionnée, et que la majorité des métiers n'a besoin pour être exercée convenablement que d'une acuité visuelle professionnelle, inférieure à l'acuité visuelle physiologique normale, M. Sulzer, sans prendre parti personnellement, n'est pas éloigné de se ranger à l'avis de plusieurs de nos confrères allemands, notamment de MM. Magnus, Maschke et Groenouw.

La loi de 1898 sur les accidents par le travail visant le degré d'incapacité du travail pour établir le quantum de l'indemnité à accorder, les experts ont la tâche à la fois lourde et délicate de déterminer le degré de cette incapacité.

En Allemagne on a institué à ce sujet des principes uniformes et invariables.

Mais, en l'espèce, l'uniformité et l'invariabilité me rendent déjà ces principes suspects.

En Allemagne, l'expérience a montré que la diminution de la capacité du travail est en rapport plutôt avec la diminution de l'acuité visuelle professionnelle qu'avec la diminution de l'acuité visuelle physiologique ou absolue.

Mais c'est là une vérité qu'on n'aura pas de peine à reconnaître partout. Elle est élémentaire.

En Allemagne on a dressé des tables, des barêmes où l'on peut lire en face de chaque profession la cote d'acuité visuelle professionnelle, et ces barêmes servent à l'évaluation de l'incapacité de travail et partant à celle de l'indemnité.

Ces tables reposent sur les affirmations suivantes qui ont une apparente précision mathématique :

1° La limite supérieure de l'acuité visuelle professionnelle d'un métier déterminé est l'acuité visuelle physiologique la plus petite qui permette de se livrer à toutes les occupations de ce métier;

2° La limite inférieure de l'acuité professionnelle est l'acuité physiologique la plus grande qui ne permet plus aucune des occupations du métier.

Je doute que ces barêmes puissent, en matière juridique, nous donner des conclusions toujours équitables pour les sinistrés comme pour les compagnies d'assurances ou les particuliers responsables. M. Sulzer reconnaît la difficulté d'établir une formule générale et la nécessité de déterminer la relation entre l'acuité visuelle professionnelle et l'acuité visuelle physiologique dans chaque cas particulier, et en tenant compte des qualités individuelles du sinistré.

Or, cette seule considération des qualités individuelles du plaignant fait comprendre combien la question est faite de contin-

gences et de quel service bien relatif seront les chiffres de ces barêmes, dans lesquels on allait chercher un chiffre comme on cherche un quotient dans une table de logarithmes, chiffres qu'il va falloir apprécier selon les circonstances et selon les individus.

Ces barêmes sont d'ailleurs faits d'après des statistiques qui ne peuvent avoir elles-mêmes qu'une valeur relative de précision. Le nombre des sujets examinés a-t-il été suffisamment grand? le peut-il être?

Entre l'incapacité totale et le commencement de la dépréciation des facultés ou de l'habileté de l'ouvrier, ou même du simple manœuvre, il y a des incapacités intermédiaires qui constituent la majorité des cas et pour lesquels il faudrait des barêmes à l'infini.

L'incapacité de l'ouvrier jugée d'après ces barêmes à un degré fixe, d'après lequel le jugement fixant l'indemnité sera rendu, va-t-elle rester ou va-t-elle s'aggraver en augmentant? Il y a là une question de pronostic qui aura pour base dans beaucoup de cas plutôt une interprétation clinique de la lésion oculaire que la fixation d'un degré de vision physiologique ou professionnelle.

De par le fait d'un accident, un œil peut être sinistré, mais non suffisamment, aux dires de certains appréciateurs, pour empêcher ou seulement entraver l'exercice d'un métier; par conséquent il n'y aura pas lieu en ce cas d'accorder une indemnité. Etrange jurisprudence.

Et comment établira-t-on qu'une lésion oculaire réelle, si petite soit-elle, mais suffisante cependant pour motiver une action judiciaire, puisse ne causer aucun dommage réel, pas même une incapacité de travail? N'y a-t-il pas témérité à nier en pareil cas un degré quelconque d'incapacité qui entraînera un dommage réel et par conséquent une indemnité proportionnelle, si tant est qu'on peut établir des proportions.

Et d'ailleurs, que fait-on du préjudice moral causé au blessé qui se sent en état d'infériorité au moins, s'il n'est pas véritablement atteint dans sa capacité de travail? Pour quoi compte-t-on le discrédit dans lequel il tombe vis-à-vis de ceux qui l'emploient et qui, peu au courant des distinctions entre les maxima et les minima de vision physiologique ou professionnelle, préféreront à un ouvrier blessé un ouvrier intact? Il n'y a pas que dans les ateliers qu'aura cours cet argument d'impression; n'existe-t-il pas généralement dans le choix des gens de maison qui avec une acuité visuelle parfaite portent ou non des lunettes?

Mais me dira-t-on la loi est ainsi, il n'y a pas à aller contre. Vous êtes expert, vous n'êtes pas juge. D'accord. En tout cas c'est aux experts qu'il appartient de délimiter l'incapacité profession-

ralement envers l'aveugle; mais j'irai plus loin, pourquoi une mesure restrictive contre celui qui n'est pas aveugle, mais qui a atteint la limite inférieure de l'acuité dite professionnelle et qui, en fait, est aveugle puisqu'il voit assez peu pour ne pouvoir rien faire.

En somme, je reproche à nos confrères de se baser sur des rapports entre l'acuité physiologique et l'acuité professionnelle, qui n'ont pas une constance et une exactitude suffisantes pour appliquer une loi déjà dure, avec beaucoup de sévérité. Et ces reproches et ces réserves contre l'application de ces barèmes qui ont le tort, à mon avis, de prétendre à l'indication exacte du dommage par l'incapacité de travail, me sont inspirés au moins par ce sentiment, qu'en se fiant à ces chiffres, nous risquons de commettre de fréquentes injustices envers les ouvriers en basant l'indemnité sur un degré d'incapacité de travail établi d'une façon facultative, arbitraire, en dépit des statistiques qui semblent l'autoriser, et en négligeant tout le reste.

La loi a ses exigences. Elle doit être formulée en termes précis s'adaptant bien aux divers cas qu'elle vise. Or il y a une difficulté très grande à évaluer une incapacité de travail par diminution de l'acuité visuelle. Ce n'est pas avec des chiffres donnés par des barèmes qu'on appliquera justement la loi qui accorde l'indemnité proportionnelle à l'incapacité de travail. Cette incapacité existe plus ou moins et toujours avec les divers degrés de diminution d'acuité visuelle, même les plus légers. Et pour les autres cas elle n'est pas mathématiquement proportionnelle à une diminution d'acuité professionnelle, comme certains auteurs semblent vouloir l'établir.

M. A. Terson. — La commission devra se préoccuper non seulement de l'acuité visuelle après les traumatismes, mais encore de l'acuité visuelle dans les affections chroniques de l'œil, et cela au point de vue des sociétés de prévoyance et de secours mutuels.

Il existe, en effet, dans toutes les professions, des sociétés de prévoyance, qui donnent une allocation quotidienne pour incapacité de travail, *même définitive*. Quand l'incapacité de travail provient des yeux et qu'il n'y a qu'une mauvaise acuité sans cécité, il est important de fixer pour chaque profession à partir de quelle limite inférieure le sociétaire est en droit d'exiger son indemnité, même en cas d'incapacité définitive. Ces cas peuvent en effet prêter à des contestations et à un recours médico-légal.

M. Javal. — Pour arriver à quelque chose de précis, il faut une bonne notation de l'acuité visuelle et des statistiques.

La notation actuelle de l'acuité visuelle ne tient pas debout. Il est absolument faux, par exemple, de dire qu'une acuité visuelle

de deux tiers est le double d'une acuité de un tiers. Cette notation repose sur des erreurs de calcul.

Quant aux statistiques, c'est une chance pour nous d'avoir celle des Allemands, dont l'expérience sur la matière date déjà de plus de dix ans.

M. Jocqs. — Par suite de la nouvelle loi sur les accidents du travail, nous serons consultés souvent non pas seulement pour évaluer la quantité de vision perdue accidentellement par un ouvrier, mais aussi pour établir l'état de sa fonction visuelle avant son embauchement.

Le patron, en effet, surtout dans certains métiers où la perfection de l'acuité visuelle est nécessaire, sera intéressé à connaître l'état de la vision de ses employés, aussi bien pour être fixé sur leur valeur ouvrière que pour se mettre à l'abri d'une réclamation future de ceux-ci, qui pourraient accuser une infirmité acquise au cours du travail, alors qu'elle préexistait à l'embauchement.

Je viens d'être consulté pour un de ces cas et je me suis trouvé en présence de la difficulté que nous discutons, de déterminer l'état de la fonction visuelle dans des conditions équitables pour les deux parties : l'ouvrier et le patron.

C'est un ouvrier en photogravure que j'ai eu à examiner, adressé par son patron, qui voulait savoir s'il avait une assez bonne vision pour exercer son métier. A cinq mètres, malgré la correction aussi exacte que possible de la réfraction, il avait une acuité visuelle que, d'après l'échelle métrique dont je fais usage, je ne pouvais évaluer qu'à 2/3, et cependant il pouvait très bien lire les plus fins caractères destinés à la lecture de près. Comment devais-je évaluer son acuité visuelle? Si je disais qu'elle n'équivalait qu'aux deux tiers de la normale, le patron en conclurait logiquement qu'il ne pouvait employer un ouvrier graveur qui manquait d'un tiers de sa vision. Mais prenant en considération le genre de travail de l'ouvrier qui précisément s'exerce sur des objets rapprochés, je n'hésitai pas à déclarer que cet homme avait sa fonction visuelle en bon état.

Supposons maintenant que cet ouvrier, après quelque temps de travail, vienne se plaindre, soit à la suite d'un accident de minime importance, soit simplement en invoquant la fatigue de son métier, que sa vision s'est amoindrie. Il est certain que nous serons toujours un peu désarmés devant ces cas de mauvaise volonté. Mais ce sera bien pire encore si, après un autre examen de cet homme par un autre confrère, celui-ci, ne s'occupant que de la vision à distance, déclare que $V = 2/3$. Bien que la vision ne se soit en réalité pas modifiée depuis le premier examen, comme il n'a pas été noté dans celui-ci que $V = 2/3$ à distance,

l'intéressé pourra soutenir qu'il a perdu 1/3 de sa vision dans l'exercice de sa profession.

Ce fait prouve que la notation visuelle physiologique ne peut pas servir pour évaluer la vision professionnelle ou que si nous l'employons, nous devons la faire suivre d'explications et de considérations relativement à la profession du sujet examiné. Ainsi dans le cas particulier que je cite et dans les circonstances analogues, je crois que pour avoir une base d'examen il serait bon de noter sur le certificat la vision physiologique, quitte à expliquer aux intéressés que sa défectuosité apparente ne le rend pas incompatible avec le bon exercice de telle ou telle profession. Ainsi seraient sauvegardés l'intérêt de l'ouvrier et celui du patron.

M. Sulzer. — En rédigeant mon rapport je n'ai eu connaissance que des documents allemands concernant l'évaluation de l'acuité visuelle professionnelle. Cette discussion si large et si variée nous a montré que deux confrères français, sans avoir connaissance des travaux allemands, se sont occupés du même sujet. Le fait que les Drs Bourgeois (de Reims) et Deschamps (de Grenoble) sont arrivés chacun indépendamment l'un de l'autre à des conclusions identiques aux évaluations en usage en Allemagne, montre, il me semble, que ces dernières doivent correspondre à quelque chose de réel. Elles répondent du reste aux idées de M. Dehenne, qui ont donné naissance à ce rapport.

Je suis bien peiné de voir quels tourments mon rapport a causé à M. Gorecki, qui découvre des intentions judaïco-jésuitiques dans un simple exposé de faits. M. Gorecki voudrait proportionner exactement à l'acuité visuelle physiologique les indemnités à payer. C'est ce qui a été fait en Allemagne au commencement du régime de la loi allemande de 1885, non sans grands inconvénients, il est vrai. C'est ce qu'il y a de plus simple et de plus facile pour l'expert, qui ne sera plus tenu de réfléchir et de rassembler un nombre plus ou moins grand de faits, pour évaluer l'amoindrissement de la capacité de gagner, causé dans chaque cas par un amoindrissement donné de l'acuité visuelle physiologique. Mais si M. Gorecki préconise cette manière de faire au nom de la justice, dans l'intérêt de l'ouvrier, je suis obligé de lui répondre que c'est surtout parce qu'elle est injuste, parce qu'elle ne sauvegarde pas les intérêts de l'ouvrier, qu'elle a été abandonnée unanimement en Allemagne, après avoir été maintenue fort peu de temps. C'est pour les mêmes raisons que M. Dehenne tâche de la remplacer par quelque chose de mieux en France.

Prenons un exemple : un terrassier et un bijoutier sertisseur ont tous les deux leur acuité visuelle abaissée à la moitié de la normale, par un accident. Selon M. Gorecki on donnerait à tous

les deux la moitié de la rente prévue en cas d'incapacité complète. Or le premier pourra avant comme après exercer son métier, qui du reste n'a demandé aucun apprentissage; il pourra gagner la même somme. Le second, par contre, sera dans l'impossibilité complète de gagner sa vie par son métier dont l'apprentissage lui a coûté toujours beaucoup de temps et souvent de l'argent. Si par contre l'indemnité est proportionnée à l'acuité visuelle professionnelle, elle allouera à chacun une indemnité en rapport avec le préjudice subi, basée sur la perte ou l'amoindrissement de la capacité de gagner la vie par le métier exercé.

La plupart des points de détail soulevés dans la discussion se représenteront dans les délibérations de la commission que la Société va sans doute nommer pour fixer les limites de l'acuité visuelle professionnelle. Je pourrai donc être bref. Il est bien entendu, il me semble, qu'on tiendra compte de la réfraction dans l'évaluation de l'acuité visuelle professionnelle et du rôle spécial que la réfraction joue dans chaque métier. Mais ce dernier point, ainsi que plusieurs autres propositions faites dans la discussion, regarde exclusivement l'expert et ce rapport n'a point pour but de constituer un manuel du parfait expert. Les cas fortuits que mentionne M. Chevallereau sont des observations déjà existantes de bons ouvriers exerçant leur métier malgré une acuité visuelle inférieure à la normale. Ces observations seront d'une grande valeur pour fixer les limites de l'acuité visuelle professionnelle. D'un autre côté, comme le dit fort bien M. Bourgeois, il sera nécessaire de déterminer l'acuité visuelle des ouvriers employés dans chaque établissement. C'est, dans ma pensée, justement pour épargner à l'expert la peine de faire, à la suite de chaque accident, une investigation semblable, qui se ferait dans des circonstances peu favorables pour la manifestation de la vérité et qui souvent serait impossible à l'expert, que M. Dehenne a proposé à la Société de s'occuper de cette question. Cette constatation faite sur une échelle assez vaste le serait une fois pour toutes. Paris est un champ particulièrement favorable pour ce genre de recherches. Le département de la Seine réunit un grand nombre d'établissements industriels. Les industries qui s'exercent autre part y ont leur siège social ou leurs représentants avec lesquels on pourra facilement tomber d'accord au sujet des recherches à faire. Pour leur exécution en province, nos correspondants nationaux nous prêteront sans doute leur concours dévoué ainsi que le fait prévoir l'intérêt qu'ils ont déjà pris dans la question.

Je présente mes excuses aux confrères dont les remarques m'auront échappé et je conclus en précisant la question. Il s'agit de savoir dans quelles limites de l'acuité visuelle physiologique

chaque métier et chaque branche de métier peuvent être exercés : quelle est l'acuité physiologique qui permet l'exercice non entravé du métier, quelle est l'acuité visuelle physiologique qui rend l'exercice de ce métier impossible. C'est uniquement par l'observation que cette question pourra être résolue. Elle le pourra aussi bien en réunissant des observations déjà faites qu'en mesurant l'acuité visuelle d'un grand nombre d'ouvriers. Les chiffres ainsi réunis faciliteront et assureront le travail de l'expert sans le lier. Il y a une phrase du rapport qui semble avoir échappé à beaucoup de lecteurs et qui répond d'avance à plusieurs points soulevés dans la discussion (page 2, 12e ligne d'en bas) : « *Cette relation (la diminution de l'acuité visuelle professionnelle résultant d'une diminution donnée de l'acuité visuelle physiologique) doit être déterminée dans chaque cas individuel, selon les circonstances particulières qu'il représente.* » Ces circonstances particulières, variables avec chaque cas, s'ajouteront, pour guider l'expert dans sa conclusion, aux limites de l'acuité professionnelle fixées par la Société après discussion générale.

Ainsi que le dit fort judicieusement M. Javal, les Allemands ont essuyé les plâtres et nous sommes dans la position privilégiée de pouvoir profiter de leurs expériences et de leurs mécomptes. Des recherches à faire permettront de discerner ce qu'il y a à prendre et ce qu'il y a à laisser dans leurs conceptions actuelles.

Est-il besoin de dire que l'incapacité temporaire est hors de question dans notre rapport et qu'il ne s'agit que de la fixation de l'incapacité permanente, que personne n'a songé d'instituer des principes, des barêmes invariables. Le prétendre serait donner au rapport une intention qu'il n'a pas.

M. Gorecki. — Je ne puis répondre en ce moment à M. Sulzer, il y aurait trop à dire, et ce sera pour une autre séance. Je me contenterai de lui dire que l'échec de la loi ouvrière en Allemagne, et l'échec probable de la nôtre, prouvent que l'on ne peut faire du socialisme par petits paquets. Voilà tout.

Dans la société future, l'ouvrier qui aura reçu une indemnité ou une rente pour la perte des 2/3 de sa vision, par exemple, n'aura pas le droit de recevoir un salaire égal à celui de ses camarades. Dès aujourd'hui peut-être, les syndicats pourraient même protester; mais tout cela est très complexe. Nous avons affaire à une loi mal faite, encore plus mal interprétée, ne nous prêtons pas à une aggravation de cette interprétation contre le travail, en faveur des grandes compagnies d'assurances.

Lymphangio-sarcome de la choroïde. — M. Lagrange (Bordeaux) lit l'observation d'une tumeur du tractus uvéal dont la

structure est remarquable par la présence d'aréoles communiquant entre elles comme celles des angiomes caverneux, si bien qu'au premier abord cette tumeur pourrait être prise pour un angio-sarcome, mais un examen attentif démontre que ces aréoles dont la paroi est tapissée par un endothélium en voie de prolifération ne contiennent *absolument aucun globule sanguin;* sans doute quelques-unes des cavités pouvaient être vides de leur contenu, mais il est impossible d'admettre qu'elles ne renferment aucun élément hématique s'il s'agit d'un hémangio-sarcome. Il est probable qu'il s'agit d'un néoplasme développé aux dépens des espaces lacunaires de la supra-choroïde, et présentant les caractères anatomiques du lymphangio-sarcome.

M. le Dr Ch. Abadie. **Des indications de l'ablation du ganglion cervical supérieur dans le glaucome.** — Dans une communication au congrès français d'ophtalmologie, faite le 5 mai 1897, je m'efforçais de prouver que le glaucome était dû essentiellement à une vaso-dilatation active des vaisseaux de l'œil, et je terminais en conseillant dans les cas rebelles où l'iridectomie échouait de pratiquer l'ablation du ganglion supérieur du grand sympathique.

Renversant de propos délibéré toutes les anciennes théories du glaucome, j'établissais par des preuves que je considère comme décisives, et dont aucune n'a été encore réfutée de façon sérieuse, que le glaucome n'est pas une maladie de l'œil, mais bien du sympathique qui innerve ses vaisseaux, et c'est sur ce tronc nerveux que je proposais d'agir.

Je cherchais toujours à mettre ces idées à exécution, mais ce n'était pas chose facile. Il fallait, en effet, pour cela, ainsi que je l'avais spécifié, trouver des cas de glaucome rebelles à l'iridectomie comme le glaucome chronique simple, et dans cette dernière variété, il fallait, de plus, que chez les malades en traitement l'action des myotiques fût impuissante à enrayer la marche progressive de leur affection.

C'est sur ces entrefaites que M. Jonnesco fit à l'Académie de médecine de Paris, le 19 octobre 1897, une communication dans laquelle il annonça qu'il venait pour la première fois de faire l'ablation du ganglion cervical supérieur dans le glaucome.

Je ne conteste nullement à M. Jonnesco la matérialité du fait d'avoir le premier appliqué le traitement que j'avais conseillé; mais il n'aurait pas dû passer sous silence ni mon nom, ni celui de l'ophtalmologiste, qui, s'inspirant de mes travaux, l'avait conduit dans cette voie nouvelle. M. Jonnesco peut être un habile chirurgien, mais je lui conteste la compétence voulue pour le

diagnostic toujours délicat et complexe des affections glaucomateuses, et s'il a opéré des glaucomateux, ce n'a pu être que sur l'initiative et sous le contrôle d'un ophtalmologiste.

Quand pour la première fois à Paris, j'ai confié à M. Gérard-Marchand une de mes malades atteinte de goitre exophtalmique pour lui faire pratiquer la résection du sympathique cervical, M. Gérard-Marchand, en publiant l'observation, eut soin de dire que c'était d'après mes conseils et convaincu par mes raisonnements qu'il avait agi. Il revendiquait la priorité à Paris de l'exécution de cette opération et non celle de sa conception.

Donc remettons une bonne fois pour toutes les choses en place. Si M. Jonnesco a le mérite, que je ne lui conteste pas, d'avoir pratiqué le premier l'ablation du ganglion cervical supérieur dans le glaucome, il ne pourra pas nier que j'avais à l'avance préconisé, justifié et affirmé le succès que devait donner cette opération.

Si dans cette question du glaucome je tiens, tout en respectant le droit des autres, à affirmer les miens, c'est que je la juge d'une haute portée médicale. En effet, j'espère que l'avenir confirmera mes idées et prouvera que l'étude des affections glaucomateuses marquera la première étape faite dans le domaine de la pathologie du grand sympathique. Comme je l'ai déjà indiqué au congrès de chirurgie, « il est probable que tout le long de la chaîne du grand sympathique des troubles d'innervations vasculaires produisent des maladies qu'on considérait jadis comme ayant leur point de départ dans certains organes, dans certains viscères, et qui ne sont que la conséquence des troubles vasculaires temporaires ou permanents des vaisseaux qui se rendent à ces mêmes viscères, à ces mêmes organes, et règlent leur nutrition en temps normal. »

A la face, nous avons l'œil, et quand il se produit une irritation vaso-dilatatrice des filets du grand sympathique qui s'y rendent, il survient un glaucome. Il est probable que du côté de l'oreille, bien des cas de surdité encore inexplicables et rebelles à toute thérapeutique relèvent d'une cause analogue.

Au cou c'est le corps thyroïde qu'on croyait atteint primitivement dans le goitre exophtalmique et auquel les chirurgiens s'attaquaient, sans succès d'ailleurs, alors que son hypertrophie, comme je l'ai démontré dans plusieurs communications sur ce sujet, n'est que la conséquence d'une dilatation active des artères carotides et thyroïdiennes. Donc même mécanisme que dans le glaucome, et comme dans le glaucome aussi certaines variétés de goitre exophtalmique guérissent complètement par la section du sympathique cervical. Dans le glaucome, les myotiques vaso-constricteurs : ésérine, pilocarpine ont toujours une influence favorable. Dans le goitre exophtalmique, les médicaments vaso-con-

stricteurs : sulfate de quinine, antipyrine, ergotine, sont ceux qui donnent les meilleurs résultats.

Dans le thorax, peut-être que bien des maladies obscures du cœur et du poumon, certaines formes d'angine de poitrine, d'œdème aigu du poumon ne sont autre chose que des troubles d'innervation du sympathique.

Dans l'abdomen, il est présumable que certaines variétés de diabète, celles en particulier qui sont améliorées par l'usage de l'antipyrine, du bromure de potassium, etc., sont aussi d'origine vasculaire et partant relèvent de la pathologie du sympathique.

On a publié des cas de néphrites guéries par une simple section de l'enveloppe rénale, il y a peut-être là une action curative comparable à celle de l'iridectomie dans le glaucome et par conséquent peut-être aussi analogie dans la nature de la maladie.

M. Jaboulay, qui a fait le premier la section du sympathique cervical dans le goitre exophtalmique, bien qu'ayant contesté au début mes idées sur la théorie de la vaso-dilatation, a néanmoins compris tout de suite l'importance de l'intervention sur le grand sympathique[1].

Sous le titre : *Chirurgie du sympathique abdominal et sacré*, M. Jaboulay vient de publier une série d'observations des plus intéressantes, où des interventions sur les origines du grand sympathique dans la région sacrée ont permis de guérir des lésions articulaires graves, des sciatiques rebelles, des affections utérines considérées jusqu'alors comme incurables.

Donc, je le répète et j'insiste encore sur ce point, l'ophtalmologie, qui exige tant de précision dans l'observation des phénomènes morbides qui se passent sur un organe si peu volumineux, mais si délicat et si important, pourra revendiquer l'avantage d'avoir ouvert aux cliniciens une nouvelle voie dans l'étude des phénomènes morbides qui relèvent du grand sympathique.

J'ai émis l'hypothèse que dans le glaucome tout semble se comporter comme s'il y avait une vaso-dilatation active des vaisseaux de l'œil.

Il y aurait dans cette affection *un état spécial dynamique ou autre* des fibres vaso-dilatatrices du sympathique. Ce qui semble prouver la réalité de cette hypothèse c'est l'action, aussi tout à fait spéciale, qu'exercent alors les agents locaux, vaso-dilatateurs ou vaso-constricteurs.

Quand un œil est en état glaucomateux ou en imminence de glaucome, les instillations des mydriatiques (substances vaso-di-

1. *Travaux de neurologie chirurgicale*, par le Dr Chipault, n° 1, 5e année, janv. 1900.

latatrices) exagèrent cet état et augmentent la tension intra-oculaire; au contraire, les instillations des myotiques (substances vaso-constrictives) la font diminuer. Or, des expériences très précises ont démontré que l'instillation de ces mêmes collyres dans un œil à l'état normal, n'ont aucune action sur la tension intra-oculaire. Ce fait, passé jusqu'ici trop inaperçu, que la tension d'un œil glaucomateux est influencée en plus ou en moins par les mydriatiques et les myotiques, alors que les uns et les autres sont indifférents pour un œil normal, mérite d'être mis en relief à plusieurs points de vue.

D'abord comme moyen de diagnostic dans les cas douteux. Il est des formes de glaucome chronique simple avec excavation peu marquée du nerf optique, à évolution très lente, qui sont quelquefois confondues avec une atrophie des nerfs optiques au début. Aux signes cliniques différentiels connus, persistance du sens des couleurs, rétrécissement caractéristique du champ visuel du côté nasal, etc., pourra s'ajouter le suivant : on instillera pendant quelques jours de suite de l'atropine, et on verra l'acuité visuelle (en tenant compte d'ailleurs des modifications qu'elle subit par les changements de diamètre de la pupille) faiblir sensiblement. Si au contraire on instille des myotiques, elle s'élèvera; s'il s'agit au contraire d'une atrophie du nerf optique, mydriatiques ou myotiques en dehors de leurs effets sur la pupille n'entraîneront aucune modification dans la marche de la maladie et dans l'acuité visuelle.

Cette action locale des mydriatiques ou myotiques ruine enfin complètement la théorie de ceux (chaque jour, il est vrai, de moins en moins nombreux) qui soutiennent que le glaucome chronique est une maladie à part due à une altération spéciale du nerf optique; s'il en était réellement ainsi, quelle influence pourrait avoir sur la nutrition du nerf l'instillation journalière de quelques gouttes de collyre dans le cul-de-sac conjonctival, aucune évidemment; or nous venons de voir que c'est le contraire qui a lieu.

Dans le glaucome chronique simple, tout dépend, quoi qu'on en ait dit, de la surélévation de la tension intra-oculaire. Seulement cette surélévation est très minime, et c'est pour cela que l'évolution est extrêmement lente. Comment agissent l'ésérine ou la pilocarpine? En diminuant faiblement aussi la tension intra-oculaire, de telle sorte que, dans un glaucome chronique simple, si le taux d'abaissement des myotiques employés contrebalance d'une façon exacte le taux de la surélévation, l'évolution progressive sera enrayée, et on pourra conserver indéfiniment un état stationnaire. Mais ces cas-là ne sont pas les plus communs en pratique. Habituellement le taux de surélévation de la tension intra-oculaire

reste un peu plus élevé que le taux d'abaissement des myotiques, et alors, par leur usage bi-quotidien, on retardera bien l'échéance fatale, mais on ne l'empêchera pas. C'est dans ces cas qu'il faudra recourir à l'ablation du ganglion cervical supérieur.

Il est probable que dans le glaucome aigu, subaigu, intermittent, justiciable de l'iridectomie, c'est le système vasculaire antérieur de l'œil (artères ciliaires longues) qui est en jeu. Dans tous les cas les artérioles dilatées doivent recevoir leur innervation du sympathique *intra-cranien*, celui qui suit le trijumeau dans le crâne, et non du plexus carotidien. L'iridectomie agirait alors d'une façon favorable tandis que l'intervention sur le sympathique *cervical* n'aurait que peu ou pas d'influence. Nous ferons remarquer à l'appui de cette opinion que dans les formes du glaucome qui doivent guérir par l'iridectomie, la pupille est *généralement dilatée*, et nous savons, d'après les recherches de François Franck, que les nerfs dilatateurs de la pupille suivent aussi un trajet *intra-cranien* le long du trijumeau.

Enfin nous signalerons encore un phénomène passé inaperçu jusqu'ici et qui mérite pourtant de fixer l'attention. Quand un glaucome aigu ou subaigu *a été définitivement guéri par l'iridectomie, la pupille reste toujours plus dilatée qu'à l'état normal.* Dans les cas avancés l'iris reste réduit à une mince bandelette et l'ouverture pupillaire est excessivement grande. Nous ferons remarquer en passant que cette persistance de la dilatation pupillaire dans les glaucomes guéris par l'iridectomie prouve combien est fausse la théorie qui attribue l'aggravation du glaucome par l'atropine à l'iris qui irait boucher l'angle irido-cornéen. Ce nouveau signe de guérison est bien plus important que la cicatrice cystoïde qui peut très souvent faire défaut sur des yeux définitivement guéris par l'iridectomie et persister au contraire sur d'autres qui ne le sont pas. Donc règle générale, quand un glaucome doit guérir par l'iridectomie, la pupille plus dilatée qu'à l'état normal avant l'opération reste encore et définitivement plus dilatée après. Au contraire, l'iridectomie pratiquée sur un œil atteint de glaucome chronique simple *ne modifie pas la grandeur de la pupille qui conserve ses dimensions normales avant et après l'opération*, sauf, bien entendu, la brèche pratiquée dans l'iris. Cette intégrité de la grandeur pupillaire est un indice que l'iridectomie n'agira pas parce que probablement les vaso-dilatateurs en jeu ne proviennent plus du plexus intra-cranien, mais bien du plexus du sympathique cervical. C'est donc de ce côté-là qu'il faut alors agir.

Ces considérations nous permettent de comprendre qu'il ne faut pas, à tort et à travers, tantôt pratiquer l'iridectomie, tantôt l'ablation du ganglion cervical supérieur dans le glaucome.

Pour donner de bons résultats ces deux opérations ne doivent être appliquées qu'à des formes déterminées; nous venons d'en tracer les grandes lignes, une étude clinique attentive nous permettra de jour en jour de les mieux préciser.

M. Chevallereau. — Je crois que tout à l'heure M. Abadie a dépassé sa pensée lorsqu'il a dit que la persistance de la mydriase après une opération d'iridectomie faite pour un glaucome indiquait le bon résultat de l'opération. Je crois qu'il a au moins trop généralisé; je me rappelle nettement un certain nombre de glaucomes aigus opérés d'iridectomie d'une façon convenable, sans adhérence, sans pincement de l'iris dans la plaie, où la mydriase persistait après l'opération et qui cependant continuaient à marcher vers la cécité.

M. Terson. — Comme le dit M. Abadie, on observe souvent une mydriase assez forte dans les cas de glaucomes guéris par l'iridectomie. Il en est ainsi en particulier dans les deux derniers cas de glaucomes aigus typiques que j'ai opérés il y a quelques mois par la large iridectomie sclérale qui, quoi qu'on en ait dit, est le but à atteindre et est réalisable dans beaucoup de cas de glaucomes même suraigus Ces sujets sont totalement guéris avec bonne acuité et ne mettent aucun myotique. Leur pupille est assez dilatée du côté opposé à l'iridectomie, mais il n'y a rien qui ressemble à la projection de l'iris dans l'état glaucomateux. Je continue, quant à moi, à admettre que l'iridectomie agit ici surtout en créant une vaste communication entre les deux chambres et en mettant l'iris hors d'état de nuire à la filtration.

M. Rochon-Duvigneaud. — M. Abadie vient de tracer une sorte de programme aux physiologistes. Il y a longtemps qu'il a été indiqué et qu'ils ont essayé de le remplir. Après 1864, année où furent publiées les idées de Donders sur le glaucome considéré comme une névrose sécrétoire, Von Hippel et Grünhagen, Wegner, Adamük, firent des expériences d'excitation de la section sur le sympathique cervical et le trijumeau. Ils n'ont jamais obtenu que des augmentations ou des diminutions passagères de la tension; ils ne sont d'accord ni sur l'interprétation des expériences, ni même sur leur résultat brut. Cela ne veut pas dire que d'autres ne puissent être plus heureux; mais il faut bien noter que jamais on n'a pu obtenir l'équivalent d'une attaque de glaucome par une expérience sur le système nerveux. Au contraire on a pu obtenir les états glaucomateux par des injections d'huile dans la chambre antérieure, et qui mieux est, par des grattages étendus de l'angle irien.

En ce qui concerne la sympathectomie dans le glaucome, je dirai qu'elle peut être bien délicate à juger dans les cas de glau-

come chronique simple dont la marche est si lente. Sur un de mes malades atteint depuis six ans d'un tel glaucome et dont la vision ne commençait à diminuer que depuis quelques mois, je fis faire la sympathectomie par M. Arrou. Suites opératoires des plus simples. Aucun effet appréciable sur le tonus et la vision qui est de deux tiers après comme avant l'opération. Pupille constamment contractée et ne se dilatant pas dans l'obscurité. Donc effet nul en apparence, sauf au point de vue de la pupille. Si cependant, au bout d'une année environ, la vision est restée stationnaire, je croirai que la sympathectomie a eu une action d'arrêt. Mais ici il est impossible de se prononcer avant une longue période.

M. Kalt. — Je demanderai à M. Abadie si, sous le nom de glaucome chronique simple, il entend le glaucome chronique non irritatif et avec tension, ou bien s'il réserve cette appellation à l'atrophie optique avec excavation, sans élévation de la pression. Dans ce dernier cas l'œil est habituellement mou et il est impossible de rapporter les lésions du nerf optique à la seule élévation de tonus intra-oculaire.

M. Abadie. — Je suis heureux d'entendre M. Terson confirmer ce que je viens de dire, et d'apprendre que lui aussi a constaté chez ses opérés de glaucome définitivement guéris par l'iridectomie une dilatation permanente de la pupille.

M. Kalt a parlé d'atrophies glaucomateuses des nerfs optiques sans la moindre surélévation de la tension intra-oculaire, qui constitueraient une entité morbide à part, différente du glaucome chronique simple. Je conteste absolument l'existence de cette maladie spéciale, tous les cas signalés sont des cas de glaucome où la tension intra-oculaire est, il est vrai, à peine surélevée, mais cette surélévation inappréciable presque à nos moyens d'investigation existe néanmoins et reste la cause première de tous ces méfaits. Vous en aurez facilement la preuve en employant dans ces cas les mydriatiques et les myotiques; vous verrez que les premiers, surélevant d'un façon plus notable la tension intra-oculaire, aggraveront la situation, tandis que les myotiques l'amélioreront. Ces mêmes agents n'auront, au contraire, aucune action sur une atrophie optique non liée à la surélévation de la tension intra-oculaire.

Je dirai à M. Lagrange que je n'accorde aucune valeur aux expériences physiologiques faites en vue de résoudre la question de la pathogénie du glaucome. La section du sympathique cervical quand un œil est dans des conditions physiologiques est tout à fait différente de la même section quand l'œil est glaucomateux avec tension surélevée. Dans le premier cas on ne remarque

rien de bien particulier au bout de quelques jours sur la tension de l'œil; dans le second, au contraire la surélévation est supprimée et la tension ramenée à la normale. Il en va de même du reste pour l'iridectomie, cette opération sur un œil à tension normale ne la modifie en rien, sur un œil glaucomateux elle la réduit et la ramène anssi à la normale.

Pour que ces expériences de physiologie eussent quelque valeur il aurait fallu d'abord rendre les yeux glaucomateux expérimentalement, pour apprécier ensuite les modifications provoquées par les sections nerveuses. Or ces conditions sont réalisées en partie quand on vient à exciter le ganglion cervical mis à nu; on constate que la tension intra-oculaire augmente et que l'œil devient glaucomateux, qu'on coupe alors les filets nerveux qui se rendent du ganglion à l'œil et l'on verra ces phénomènes pathologiques disparaître et tout rentrer dans l'ordre.

M. Lagrange dit qu'il ne comprend rien aux théories de M. Jonnesco qui prétend que la sympathectomie guérit le glaucome sans modifier la tension intra-oculaire; nous non plus, nous ne comprenons rien à cette théorie et nous affirmons que la sympathectomie guérit le glaucome uniquement parce qu'elle abaisse la tension intra-oculaire.

M. Rochon-Duvigneaud faisant allusion aux expériences physiologiques qui ont été faites à plusieurs reprises sur le sympathique, soit dans le trajet intra-cranien, soit dans la région cervicale, trouve qu'elles ont donné parfois des résultats douteux sinon contradictoires. Je répondrai qu'à mon avis toutes ces expériences sont à reprendre, et sur de nouveaux plans.

Quand en effet on agit sur de gros troncs nerveux, qu'on les coupe ou qu'on les excite, on obtient des effets complexes qui rendent les résultats expérimentaux indécis. C'est ainsi par exemple que lorsque Pourfour Du Petit et Claude Bernard ont étudié les effets produits par la section ou l'excitation du sympathique au cou, ils ont bien vu les effets sur la pupille et le retrait de l'œil, mais ils n'ont rien remarqué sur les lèvres, les joues, etc. Mais quand Dastre et Morat, au lieu d'exciter le tronc du grand sympathique cervical ont irrité les racines isolées qui partent de la moelle au niveau des dernières vertèbres cervicales et des premières dorsales, ils ont constaté que les lèvres et les joues rougissaient et ils ont découvert l'existence des nerfs vaso-dilatateurs de cette région.

Il faudrait agir ainsi pour le glaucome, et en cherchant à irriter isolément les racines du sympathique qui prennent naissance dans les divers étages de la région cervicale, on arrivera peut-être à découvrir l'origine des filets vaso-dilatateurs de l'œil et à

produire alors de véritables glaucomes expérimentaux. Alors, mais alors seulement, on pourra peut-être arriver à des conclusions applicables à la pathologie humaine.

La séance est levée.

SOCIÉTÉ DE NEUROLOGIE

Séance du 7 février 1901

M. Ballet montre **trois cerveaux atteints de gliome.** — Les malades ont eu des signes de tumeur cérébrale (névrite optique, céphalées, etc.) avec des signes à peine esquissés de localisation. Il faut noter l'influence prédisposante qu'a eue dans l'un des cas le traumatisme cranien, qui a précédé d'un temps très court l'apparition des signes cérébraux. L'autopsie a montré en effet la nature gliomateuse du néoplasme cérébral et la présence de tubercules dans les poumons.

M. Babinski croit que les malades de ce genre peuvent retirer un excellent résultat de la trépanation. M. Ballet déclare avoir perdu beaucoup de ses espérances sur ce sujet et que le plus souvent la guérison n'est que temporaire ou partielle.

M. Babinski présente deux malades intéressantes qui ont eu de *la névrite optique* œdémateuse avec amaurose, céphalées intenses, vomissements sans autre signe pouvant déceler le siège de la lésion intra-cérébrale; or, ces troubles ont disparu, la névrite œdémateuse s'est effacée avec retour à peu près normal de l'acuité visuelle, chez l'une des malades sous l'influence d'une large craniectomie, chez l'autre par une perforation spontanée de l'ethmoïde, perforation qui joue le rôle d'une véritable soupape permettant l'issue du liquide céphalo-rachidien, lorsque la pression de ce liquide devient trop considérable. Des faits semblables sont d'ailleurs consignés dans l'excellente thèse de M. Dupuy-Dutemps. Admettant que la craniectomie ne puisse empêcher l'évolution de la tumeur ou ne permette pas de la trouver, du moins on aura rendu service au malade en supprimant les céphalées et les vomissements, en lui faisant espérer le retour à la guérison par le retour de l'acuité visuelle dû à la *suppression de l'œdème de la papille.*

M. Babinski présente un malade atteint d'une **asynergie cérébelleuse**, trouble que l'auteur nous a déjà fait connaître l'an dernier; dans le cas actuel, ce symptôme paraît être dû à une lésion du pédoncule cérébelleux inférieur; il se surajoute à une lésion de *la sixième paire* et *la septième paire* du même côté, réalisant ainsi un syndrome protubérantiel qui peut prêter à la confusion car, à l'inverse du type Millard-Gubler, les troubles moteurs du bras et de la jambe siègent du même côté que les lésions des sixième et septième paires.

MM. le professeur Raymond et Cestan montrent deux malades atteints de **polynévrite**. L'une a évolué sous la forme d'une polynévrite ascendante généralisée avec diplégie faciale et troubles bulbaires : le malade a rapidement guéri en trois mois; il persiste encore la diplégie faciale qui présente des signes très nets de la réaction de dégénérescence. L'autre polynévrite réalise le tableau très net du pseudo-tabès. Mais le point intéressant est l'étiologie de ces deux polynévrites : *elles sont survenues dans le cours d'une blennorragie*, et les auteurs n'ont pu trouver une autre cause toxique ou infectieuse ayant pu créer ces accidents de névrites multiples.

M. Poulard expose l'observation d'une malade atteinte d'une **paralysie des mouvements associés d'abaissement des globes oculaires**, analogue, par suite, aux faits signalés par Parinaud, Babinski, Raymond et Cestan. (*Gazette des hôpitaux*, février 1901.)

SOCIÉTÉ DE MÉDECINE ET DE CHIRURGIE DE BORDEAUX

Séance du 9 novembre 1900

M. Fromaget. **Vaste épithélioma de la face ayant envahi les deux paupières, l'œil et l'orbite, la partie supérieure de la joue et la base du nez, opéré deux fois sans succès, traité par la pâte arsenicale.** — Cette malade, âgée de 50 ans, a été montrée par moi à la Société d'anatomie à la fin d'avril dernier dans des conditions que je rappellerai brièvement. Depuis quinze ans, elle était atteinte d'un épithélioma qui, après avoir débuté par l'angle interne de l'œil gauche, avait gagné progressivement

les parties voisines. Elle fut opérée à deux reprises, et chaque fois une récidive ne tarda pas à se montrer.

Lorsque je la présentai à la Société d'anatomie, elle était dans l'état que vous indique la photographie que voici : les deux paupières sont détruites, le sourcil est envahi, la conjonctive bulbaire et l'œil forment un bourgeon informe saignant et suppurant. Le cancer a envahi la joue dans toute son épaisseur jusqu'à l'aile du nez; la base de cet organe est envahie aussi. Étant donné cet état lamentable, il n'y avait pas à songer à une intervention chirurgicale, qui aurait dû, pour être utile, consister dans l'ablation partielle de la joue gauche, de la base du nez et de la branche montante du maxillaire supérieur, l'exentération totale de l'orbite et l'extirpation du sourcil. Sans compter qu'une pareille mutilation eût été impossible à réparer par autoplastie et qu'une récidive eût été rapide et fatale.

C'est dans ces conditions particulièrement désastreuses que je déclarai vouloir essayer chez elle le traitement par la pâte arsenicale à 1/15.

J'ai fait cinq applications successives à quinze jours d'intervalle environ, et chaque fois des tissus nécrosés, après une violente réaction, se sont éliminés. C'est ainsi que les lésions de la joue, des paupières, du sourcil ont été détruites, et qu'ensuite l'orbite s'est débarrassée de l'œil et de ses annexes. En même temps, toutes les parties molles de la base du nez tombaient, laissant à nu le squelette nécrosé lui-même et la branche montante du maxillaire.

Au commencement de juillet, une cinquième application ne donna presque pas de réaction, et je renvoyai la malade chez elle, lui recommandant de faire des pansements humides et me demandant aussi ce qu'allait devenir ce vaste cloaque.

L'orbite s'est comblée et une peau superbe en ferme l'entrée. Les fosses nasales, ouvertes à la suite de la chute des os de la base du nez, sont entourées par une peau absolument souple qui ne présente pas la moindre induration. De cet immense trou, il ne reste plus qu'une petite plaie large comme une pièce de 2 francs.

La réparation continue; elle sera bientôt totale, et s'il est nécessaire de combler une brèche, au niveau de la base du nez par exemple, une autoplastie sera des plus faciles.

J'ai tenu à vous présenter cette malade pour plusieurs raisons :

La première, c'est pour bien établir que, *dans des cas graves, abandonnés par la chirurgie*, le traitement arsenical guérit.

La deuxième, pour établir une fois de plus que l'acide arsénieux n'est pas un caustique aveugle, qu'il n'est aucunement dangereux.

Enfin, c'est aussi pour vous engager à employer dans tous les cas d'épithéliomas cutanés cette méthode, dont la supériorité sur la méthode chirurgicale s'affirme de plus en plus.

Je dirai même qu'à l'heure actuelle, on ne devrait avoir recours au traitement chirurgical qu'après insuccès du traitement médical.

Séance du 15 février 1901

M. Martin présente un malade atteint d'une tuméfaction et d'une rougeur limitées de la conjonctive qui est parsemée en ce point de grains miliaires jaunâtres. Sur le front, le cuir chevelu, ainsi que sur le corps, existent un grand nombre de lésions ulcéreuses. En 1895, le malade a eu deux chancres qui lui ont laissé des cicatrices. Il a suivi pendant deux à trois ans un traitement spécifique régulier; en 1897, il a fait une saison à Barèges. En mars dernier, se sont montrées diverses lésions anales et des manifestations cutanées diverses. Depuis cette époque, le malade prend une potion à l'iodure de potassium, mais les lésions continuent à évoluer et la complication oculaire a fait son apparition. Quel est le diagnostic exact?

M. Fromaget pense qu'il s'agit d'une gomme épisclérale dont il a déjà vu plusieurs cas. Si le traitement ioduré n'a pas donné de résultat, c'est qu'il a été trop longtemps continué. Il faudrait laisser le malade se reposer pendant quelques jours et lui faire subir un traitement mixte intensif.

Cette opinion est également partagée par M. Hassler. Des frictions mercurielles et de l'iodure de potassium à hautes doses viendront à bout de l'affection. Cette conduite a donné à M. Hassler un résultat parfait chez un malade atteint d'une syphilide ulcéreuse grave et rebelle du nez.

M. Frèche dit qu'il ne peut y avoir aucun doute sur le diagnostic : le malade est atteint de syphilides ulcéro-croûteuses généralisées. La malignité de cette syphilis tient en grande partie à l'âge avancé auquel la syphilis a été contractée. Peut-être la cure de Barèges a-t-elle donné une poussée aux accidents.

M. Méneau insiste sur l'utilité qu'il y a à associer le mercure à l'iodure chaque fois qu'il existe des lésions cutanées, au lieu de recourir simplement à l'iodure de potassium.

MM. Fromaget et Debédat. **Volumineux angiome de l'orbite et de la paupière guéri par l'électrolyse.** — La fillette que nous vous présentons est âgée de 2 ans 1/2. Elle est venue nous

consulter le 5 novembre 1898, pour une tumeur volumineuse de la paupière supérieure droite.

A sa naissance, l'enfant ne présentait rien de bien particulier; mais, au bout d'un mois, les parents virent grossir une tumeur violacée qui envahissait peu à peu la paupière. Ils conduisirent l'enfant à l'hôpital Saint-André, où on leur dit qu'il s'agissait d'un angiome peu volumineux et qu'il n'y avait qu'à attendre que l'enfant fût plus vieille et la tumeur plus considérable. Cette tumeur, grosse comme une noisette, prit tout à coup des proportions énormes; effrayés, les parents virent leur médecin, le Dr Allez (de Préchac), qui nous envoya l'enfant.

A ce moment-là, la tumeur était grosse comme une châtaigne, repoussait le globe en bas et en dedans, et le recouvrait presque complètement. De coloration bleuâtre, occupant les parties profondes de la paupière, elle est réductible, augmente de volume sous l'influence des cris, communique largement et profondément avec l'orbite.

L'angiome a envahi le cul-de-sac conjonctival supérieur, et jusque dans la commissure externe, on trouve une petite tumeur grosse comme un gros pois, petit angiome caverneux communiquant avec la cavité principale.

Sur la peau, aucun nævus n'est dessiné.

En raison de la marche rapide de cet angiome, de l'âge de l'enfant et surtout de la gravité d'une opération chirurgicale, peut-être impossible et sûrement dangereuse et inutile, je priai mon excellent ami Debédat de traiter le néoplasme par l'électrolyse. Rarement, un angiome nécessita plus de soins. Le traitement est institué le 5 novembre 1898 et finit le 30 octobre 1899; il y a donc un an.

La tumeur a été électrolysée à *dix reprises*, à un mois environ d'intervalle, et chaque fois suivant la méthode monopolaire.

Le pôle positif agit seul par une aiguille électrode en platine iridié, isolée au vernis sur une longueur convenable, de façon à ne point électrolyser le point de pénétration; le pôle négatif est relié à une plaque indifférente.

L'intensité et le temps ont été proportionnés au volume de la tumeur et à la rapidité de la circulation : 25 à 30 milliampères pendant trois ou quatre minutes.

Il ne s'est produit aucun trouble nerveux pendant le passage du courant.

A partir du mois de janvier, l'angiome a diminué peu à peu de volume, et depuis six mois toute tumeur a disparu.

Actuellement, l'œil a repris sa place normale et, malgré les cris de l'enfant, on n'observe rien d'anormal.

Cette observation, en dehors de sa rareté, montre l'excellence de l'électrolyse dans les angiomes de la paupière et de l'orbite, et la supériorité de la méthode sur le traitement chirurgical.

M. HASSLER demande pourquoi on a accordé la préférence à l'électrolyse unipolaire.

M. FROMAGET. — Parce que, dans tous les cas analogues, M. Debédat a obtenu de bons résultats.

M. LAGRANGE. — Nous avons tous observé des cas analogues à ceux de M. Fromaget, guéris par ce même procédé qui a été décrit et préconisé par notre confrère G. Martin (de Bordeaux).

M. ARMAIGNAC. — Je me range à l'opinion de M. Lagrange et j'ajoute que certains cas d'angiome de l'orbite ont guéri quelquefois spontanément. (*Journal de médecine de Bordeaux.*)

SOCIÉTÉ D'ANATOMIE ET DE PHYSIOLOGIE DE BORDEAUX

Séance de décembre 1900

M. AUBARET. **Un cas de conjonctivite diphtéritique à forme localisée et persistante.** — Nous traitons en ce moment-ci à la clinique ophtalmologique un cas de conjonctivite diphtéritique curieux par la marche de l'affection et les particularités des lésions.

Il s'agit d'une fillette qui a maintenant 3 ans 1/2. Dans les premiers jours d'avril, j'ai pu assister au début de sa conjonctivite, qui se présentait à ce moment-là avec tous les signes d'ophtalmie pseudo-membraneuse superficielle.

Déjà, à l'âge de 5 mois, elle aurait eu une première atteinte, avec membranes, passagère.

En décembre 1898, deuxième atteinte.

Enfin, un mois avant le début, troisième atteinte, mais sans fausses membranes.

Au début, les fausses membranes étaient très épaisses, mais peu adhérentes. O. G., qui s'était pris quatre à cinq jours après O. D., paraissait plus atteint.

Les pseudo-membranes se reformaient avec une extrême rapidité. Elles siégeaient sur la conjonctive du tarse supérieur sans la dépasser, n'atteignant pas le cul-de-sac.

Des tubes ensemencés furent envoyés à cette époque au service

antidiphtérique, et il fut répondu que l'on avait trouvé du bacille diphtérique court.

La malade fut envoyée à Bordeaux où, avec le professeur Badal, nous fîmes des injections de sérum.

Il y eut une réaction dès la deuxième injection, une éruption cutanée passagère; mais, du côté de l'œil, l'état ne fut pas modifié.

Les fausses membranes se reformaient avec une rapidité variable suivant les jours, et, par moments, il se faisait une suppuration abondante. L'affection restait toujours localisée; la conjonctive du globe était intacte. Celle de la paupière inférieure présenta à quelques reprises de petits exsudats pseudo-membraneux, qui ne tardèrent pas à disparaître.

L'état général se maintenait bon. Les symptômes fonctionnels étaient peu intenses. Au début, les paupières étaient gonflées et s'ouvraient difficilement. Mais des lavages renouvelés fréquemment permettaient de les ouvrir presque normalement.

Le traitement consista d'abord en lavages fréquents et en collyres au sulfate de zinc. Plus tard, à la période de suppuration, on fit des cautérisations au nitrate, qui amenaient une amélioration passagère. La petite malade rentra à la clinique ophtalmologique en mai. Il existait des fausses membranes toujours en abondance et sur la même zone localisée. Peu à peu, le derme conjonctival était devenu épaissi et même bourgeonnant. L'affection prenait l'aspect du trachome.

A cette époque, nous fîmes de nouvelles cultures et un examen bactériologique plus détaillé. Des tubes de bouillons de gélose et de sérum ensemencés permirent de constater la présence de bacilles diphtériques, de streptocoques et d'une foule d'autres microbes variés.

Nous ne pûmes isoler le bacille diphtérique pour pratiquer des inoculations.

Le pus du cul-de-sac et les fausses membranes examinés en frottis ne permirent pas de retrouver le bacille. En revanche, il existait des streptocoques, des staphylocoques, etc., en abondance.

Des bourgeons du derme conjonctival excisés et inclus montrèrent une quantité considérable de bacilles diphtériques, soit sur des préparations simples, soit sur d'autres colorées par la méthode de Gram.

Pendant ce premier séjour à l'hôpital, de grands lavages au permanganate de potasse, au formol, au cyanure, etc., parurent améliorer la suppuration. Le bourgeonnement parut céder à des cautérisations et à une sorte de brossage fait au linge sec et avec une poudre antiseptique.

Nous essayâmes le sérum en instillations suivant la méthode

employée par le Dr Mongour, et même en bains d'œillères. Nous devons dire que les fausses membranes ne furent pas modifiées.

La malade quitta l'hôpital au moment d'une amélioration passagère. (*Journal de médecine de Bordeaux*, février 1901.)

SOCIÉTÉ DE CHIRURGIE DE LYON

Séance du 27 décembre 1900

M. Batut. **Mucocèle frontale droite.** — Le nommé X..., du 121e d'infanterie, que j'ai l'honneur de présenter à la Société, a déjà été atteint à gauche, il y a trois ans, en 1899, d'une tumeur semblable à celle dont il est porteur à la partie supéro-interne de l'orbite droit. A cette époque il fut opéré par M. le professeur Gayet, qui fit une incision dont on voit encore la trace ; cette incision donna issue, paraît-il, à un liquide filant; nous ne savons si on rugina le squelette. Quoi qu'il en soit, il est resté une fistule persistante d'où s'écoule constamment du pus; le stylet conduit sur une surface osseuse dénudée, sans communication probable avec le sac lacrymal.

L'ethmoïde gauche fait une saillie marquée, ainsi que l'unguis, en avant, et cette hyperostose paraît contemporaine de la lésion primitive; il ne semble pas qu'il y ait d'ostéome libre pédiculé : c'est une tumeur en masse.

Les conduits lacrymaux gauches sont libres jusqu'au sac; à droite il en est de même : on ne peut passer de sonde de Bowman dans le canal lacrymo-nasal. Le nez présente une contraction des ailes, et la rhinoscopie antérieure permet de voir un cornet inférieur dominant un méat qui présente un peu de mucus sans ulcération; le cornet moyen n'est pas visible; il existe un rétrécissement marqué de la fosse nasale droite. Même état à gauche.

La lésion actuelle consiste en une tumeur rénitente de la grosseur d'une aveline, siégeant au côté supéro-interne de l'orbite droit, en avant de l'unguis et du bord antérieur de l'os frontal hypertrophié, résistant sous le doigt. Le globe oculaire est dévié en bas et en dehors; il est à 3 millimètres au-dessous de l'œil gauche; la fente palpébrale n'est pas élargie, la pupille droite a son centre à 4 centimètres de l'axe du nez, la pupille gauche à 3 cent. 5; l'exophtalmie est bien manifeste. L'acuité visuelle est de 1/6 des deux côtés, diminuée volontairement; pas d'œdème

papillaire, pas de lésion du fond de l'œil, pas d'hydrorrhée nasale, pas de diplopie ou de rétrécissement du champ visuel.

Aucun antécédent grippal ou infectieux; rien aux oreilles, aux amygdales, au pharynx; céphalée frontale persistante orbitaire et latéralisée à droite de la ligne médiane.

Pas de sécheresse marquée d'une narine par rapport à l'autre. Pas de symptômes de méningocèle ou de tumeur orbitaire. Pas de syphilis ni de tuberculose, aucune malformation congénitale.

Diagnostic : mucocèle frontale, suite d'hydropisie du sinus frontal, sans polype du méat moyen proliféré et étendu dans le sinus frontal sans kyste muqueux. (*L'Indépendance médicale.*)

SOCIÉTÉ D'OPHTALMOLOGIE DU ROYAUME-UNI

Séance de décembre 1900

PRÉSIDENCE DE M. ANDERSON CRITCHETT

Le Dr FRASER présente une femme de 27 ans atteinte d'**une adhérence congénitale de l'iris et de la cornée.** La région interne est seule un peu libre. Une instillation d'homatropine fit monter la tension à + 1. L'auteur considère que ce cas explique, jusqu'à un certain point, le glaucome congénital, la situation de l'iris étant la cause incontestable de l'hypertension.

M. C. BROOKSBANK JAMES montre un rare exemple de **persistance de la membrane pupillaire** et présente un jeune garçon de 11 ans, dont la vision est normale, une fois son H. corrigée, mais qui offre des **taches pigmentaires du fond de l'œil de nature congénitale.**

M. A. STANFORD MORTON présente un enfant de 7 ans atteint d'une **tumeur de la cornée** qui fut extirpée par l'auteur; malgré l'extirpation, la tumeur continue à se développer. A l'examen microscopique, on constate qu'elle était formée par du tissu connectif associé à quelques fibres élastiques.

M. A. H. THOMPSON montre un cas d'**atrophie choroïdienne superficielle** sans symptômes subjectifs. Sa malade appartient à une famille dont les membres sont atteints d'héméralopie.

M. Anderson Critchett a remarqué que beaucoup de ces malades portaient avec avantage des verres jaunes et il suppose que c'est la neutralisation des rayons violets par ce genre de verre qui l'explique.

M. Marcus-Gunn présente une jeune fille âgée de 13 ans atteinte d'une **tumeur vasculaire sous-conjonctivale** qui lui paraît être de nature tuberculeuse peu développée.

M. Fisher montre un cas de **sarcome de la conjonctive** opéré à plusieurs reprises et toujours avec récidive. Il se propose d'enlever l'œil, le seul moyen qui lui reste pour prévenir ces rechutes continuelles.

Après quelques présentations faites par MM. Rockliffe, Holmes Spicer, la séance a été levée.

REVUE DES JOURNAUX ANGLAIS ET AMÉRICAINS[1]

Par le Dr BOUCHART

Acuité, réfraction, accommodation. — « Les lunettes ou pince-nez sont toujours une laideur, souvent un mal, rarement une nécessité », ainsi s'exprime le Dr Jenking, de Chicago. Pour lui, la moitié des yeux qui portent des verres pourraient s'en passer, au moins au dehors; l'autre moitié (astigmates ou myopes forts) doit évidemment en porter, et pourtant nos verres cylindriques actuels sont mal taillés pour une correction exacte. Malgré cela, le Dr Jenking insiste sur l'utilité de la correction des yeux; les verres font aux presbytes une nouvelle jeunesse, et le sort de notre intelligence dépend de nos yeux, qui font de nous un sot ou un génie. « Si la science prolongeait la vie comme les verres prolongent la durée de la vision, nous serions centenaires. » Enfin les médecins négligent souvent la mesure de la réfraction et donnent des verres inexacts; aussi le malade souffre dès qu'il les

1. Chaque article contiendra ce qui a paru d'important dans les journaux suivants pendant les cinq derniers mois de l'année 1900 : *British medical Journal*; — *The Lancet*; — *Medical Record*; — *Ophtalmic Review*, et dans le *Bulletin de la Société américaine d'ophtalmologie* (36e réunion annuelle, mai 1900). Cette revue sera divisée en articles ayant trait à chaque partie de l'ophtalmologie.

pose ou quand il les reprend : « On doit pouvoir les prendre ou les laisser sans plus de douleur qu'un chapeau. »

On pense que des opinions aussi révolutionnaires n'ont pu être admises sans discussion; aussi voit-on le Dr Blaise, dans une lettre publiée dans le *Medical Record* du 18 août, répondre ainsi : « La monture des lunettes peut être gracieuse... ; la nécessité des verres est fréquente et absolue... Les verres sont le complément nécessaire d'un œil amétrope, qui souffre quand on l'en prive. La correction ne fait au contraire souffrir que si elle est mauvaise (nous excepterons pourtant la période nécessaire pour l'accoutumance à la correction). » Le Dr Blaise ajoute que cyl. + 1 devant un œil stigmate, apporte autant d'amélioration que le même verre devant un œil emmétrope apporte de trouble; mais il continue en disant qu'un emmétrope peut porter sphér. + 3 D. dans la rue sans plus de gêne qu'un hypermétrope de + 3 D. porte ses verres au dehors.

Aussi le Dr Jenking, dans le numéro du 15 septembre du même journal, après avoir répété que les lunettes sont un élément de ridicule (voyez plutôt les comédies), souvent une cause de pitié chez les enfants qui paraissent des dégénérés, relève l'erreur de Blaise au sujet de l'œil normal, porteur de + 3, auquel il prédit des vertiges, etc. Au reste, l'œil amétrope n'est pas un membre boiteux qu'on complète par la prothèse, mais un organe qui porte en lui le moyen de sa correction; et la correction par les verres n'est pas un fait de loi, mais une hypothèse toujours en discussion : « Il faut perfectionner nos sens et notre centre de perception. »

Il est inutile de discuter ici ces opinions, mais il était intéressant de rapporter certaines idées ayant cours en Amérique sur la nécessité des verres correcteurs.

Nous trouvons dans le *Medical Record* (24 nov.), une façon rapide de mesurer les yeux de toute une école : les enfants amenés sur un rang en face de cinq tableaux doivent lire successivement les différentes lignes de l'échelle. Les élèves à acuité = 1 sont remis après adjonction d'un verre sph. + 0.75 et + 1.50. Les autres sont successivement munis de — 0.5, — 1.50, — 2.50, puis cyl. — 0.75, axe 90°, ou + 0.75, axe 180°, et les mêmes cylindres, en verres concaves. Armé de tous ces verres, l'examinateur mesure rapidement les réfractions; seuls, les yeux qu'il n'a pu améliorer sont examinés à l'ophtalmoscope. Le médecin est aussi pourvu de prismes variés, ce qui intéresse beaucoup plus en Amérique qu'en France. L'équilibre musculaire de l'œil est vérifié rapidement à l'aide de l'écran ou du verre rouge. Toutes ces données sont inscrites sur des listes, qui serviront au professeur

pour placer l'élève plus ou moins près du tableau ou de la fenêtre, aux parents qui seront prévenus de l'amétropie de l'enfant et des progrès qu'elle peut faire, enfin au médecin à l'examen suivant[1].

Les chiffres de l'auteur confirment certaines idées déjà admises : la fréquence de la blépharite marginale chez les jeunes gens dont l'hypermétropie n'est pas corrigée; de même, l'hétérophorie, la myopie (plus fréquente chez les jeunes filles, qui portent moins volontiers des verres, et sont surtout atteintes dans les classes supérieures), les rapports du strabisme avec la réfraction.

Le Dr Beaumont a fourni un intéressant article sur les muscles externes de l'œil, agents d'accommodation. Il s'appuie sur le fait du myope qui cligne des paupières, ou de l'astigmate qui déforme son œil par une pression localisée et toujours la même. Ce sont là pour lui des modifications de réfraction par altération de la forme de la coque oculaire comme les muscles droits peuvent en produire. Dans un cas de myopie traumatique avec hypotonie, Lams a fait intervenir l'action des droits. Priestley Smith, dans un cas de paralysie du droit externe et du droit interne, a vu un astigmatisme conforme à la règle qui disparut avec la paralysie. De même, les astigmatismes myopiques sont horizontaux le plus souvent; y aurait-il là spasme des muscles droits horizontaux? Landolt cite un cas de cataracte traumatique avec glaucome pendant lequel le rayon de courbure cornéen varia de 8.5 à 7.7. Fukala a déjà pensé que la proportion des fibres circulaires aux fibres radiées du muscle ciliaire était selon la nécessité de résister à la pression élongatoire des droits; dans l'emmétropie, les fibres radiales et les circulaires sont en quantité égale, l'œil a un pouvoir d'accommodation suffisant, et réagit contre les muscles externes; dans l'hypermétropie, les fibres radiales sont plus nombreuses (il est ici inutile de réagir contre l'élongation qui seconde l'accommodation); dans la myopie, les fibres radiales diminuent et les circulaires augmentent pour résister à l'élongation. Enfin, Arlt et Fuchs, ont démontré le rôle du droit externe et du petit oblique dans la position du regard pendant le travail, comme cause de myopie maligne. Landolt insiste sur les ligaments d'arrêt qui sauvent l'œil d'une pression plus forte. L'auteur fait comparaître un autre genre de faits : le trouble de l'acuité n'est pas parallèle au degré d'amétropie. Il y a donc autre chose que l'accommodation entraîne, sans oublier le rôle de la pupille. De même, à un opéré de myopie forte, il faut tantôt 13 D., parfois

1. Il faut noter que les élèves myopes sont autorisés à sortir pendant les classes pour se promener dans une vaste salle, où leurs yeux se reposent.

16 D., et même 20 D.; ceci serait-il en rapport avec la tension des droits externes? L'auteur ne conclut pas, et le sujet étant intéressant, la discussion reste ouverte.

Champ visuel, convergence, strabisme. — On a vu, dans le numéro précédent du *Recueil d'ophtalmologie*, la description d'un instrument d'étude et de mesure des rapports de l'accommodation et de la convergence. Il me reste à parler de deux périmètres éclairés par la lumière électrique et auto-inscripteurs. Celui du Dr Skerl (New-York) porte sur un disque à rotation, mobile sur l'arc, les cinq couleurs principales, qui peuvent être vues tour à tour; l'inscripteur porte des traceurs de différentes couleurs, et ceci est un des secrets de l'instrument. Le second, de William Sweet (Philadelphie) remplace l'arc du périmètre par un bras coudé mobile permettant d'obtenir toutes les situations des mires; l'avantage de l'instrument consiste à pouvoir découvrir les scotomes centraux, même très petits, le test-objet pouvant passer derrière la mire centrale; au surplus, le test-objet peut être allumé ou éteint à volonté, ce qui permet à chaque instant de s'assurer qu'il est vu.

Le strabisme peut-il nuire à l'état général? Le Dr Smithwick a décrit des cas de névrose gastro-intestinale (indigestion, nausée, vomissement) guéris par la correction de la réfraction, ou du trouble musculaire. Le Dr Ramey, dans le *Medical Record* du 21 juillet, déclare d'abord qu'il ne peut y avoir influence sur la santé générale. Mais il ajoute que les strabiques qui, par effort nerveux, réussissent à corriger leur déviation, étant à chaque instant « sur la limite de la diplopie et de la vision normale », sont exposés à de graves troubles. La nécessité de l'examen des yeux au tropomètre et au phoromètre, ainsi qu'au verre rouge, est absolue. On doit rechercher toute hétérophorie, et mesurer la réfraction avant de traiter aucun strabique. Il cite des cas nombreux de troubles nerveux graves (chorée, épilepsie, neurasthénie grave) causés par le strabisme latent qui peut être considérable et ne devrait jamais échapper à l'examen. Ne pas se hâter d'opérer. Aujourd'hui, avec la cocaïne et l'asepsie, une opération de strabisme n'amène aucune douleur et aucun arrêt dans les études, ou les occupations.

Dans le *New-York Medical* (septembre 1900), il reprend le traitement du strabisme, qu'il établit ainsi : l'examen approfondi, traitement orthoptique, puis ténotomie graduelle et répétée, combinée ou non à l'avancement de l'antagoniste. Pour le Dr Worth (*Ophtalmic Society of United Kingdom*, 180 et s.), il faut déve-

lopper la sensibilité rétinienne et la vision binoculaire avant d'opérer. Pour les petits enfants, il mesure et développe l'acuité en leur faisant rechercher des billes d'ivoire de différente taille dans le coin opposé de la chambre. Il a de plus imaginé un stéréoscope à angle et à éclairage variables, permettant d'obtenir la vision de l'œil amblyope.

Le Dr Tévhald, de Baltimore[1], a décrit un cas de strabisme convergent spasmodique transitoire, pendant la convalescence d'une grippe : la malade, hypermétrope et atteinte d'ésophorie, fut strabique pendant douze jours. Le traitement par l'atropine permit d'attendre la guérison spontanée, sans trouble secondaire de l'équilibre musculaire. — Le Dr Jackson, à propos d'un cas de même nature, consécutif à la diphtérie, confirme la valeur des épreuves de Maddox. La bibliographie de la question ne présente que quelques lignes dans plusieurs traités classiques, qui accusent tous une névrose ou un trouble nerveux central.

Sens des couleurs. — Le Dr Edridge Green nous offre, dans plusieurs articles, un développement confirmé et débattu de sa théorie psycho-physiologique du sens des couleurs. Tout d'abord, il récuse les moyens physiques, et le spectroscope en particulier, pour toute mesure d'un phénomène psychologique central, comme celui de la vision des couleurs (limites des méthodes physiques d'examen des phénomènes visuels). La théorie trichromique qu'il combat a été grossièrement exposée en disant que whisky + sucre + eau donnent une boisson fixe, comme les trois couleurs donnent le blanc : la couleur n'est pas un élément d'un groupe, mais une différence entre plusieurs éléments, perçue par le cerveau. — Les dyschromatopes trichromiques se trompent à l'épreuve d'Holmgreen, et ont au spectroscope une vision exacte (pourtant ils méconnaissent le jaune). — La théorie trichromique est inexacte mathématiquement. Elle dit : rouge + vert = jaune; vert + violet = bleu ; jaune + bleu = blanc; rouge + vert + vert + violet devrait donner du blanc; or, rouge + vert + violet = blanc.

Au contraire, la théorie psycho-physiologique explique tout : les phénomènes de contraste sont dus à ce que la couleur, qui est une différence, est plus vivement perçue par comparaison. — Le rôle du pourpre, nié par Kühne sous prétexte qu'il manque à la fovea, et que celle-ci est aveugle, s'explique ainsi : d'abord il donne un spectre continu pour la vision; ensuite, il existe à la fovea par

1. *Transactions of the Ophtalmological Society of America*, mai 1900.

diffusion, mais ne s'y produit pas. Ainsi un petit point fixé est bientôt invisible. Edridge Green admet une hyperesthésie individuelle plus ou moins marquée à telle ou telle couleur, suivant la rapidité de sécrétion du pourpre, ou la sensibilité photo-chimique; enfin il croit à des localisations différentes du sens de la lumière et de celui de la couleur. — Pour continuer à répondre aux objections de Kühne, il admet que les animaux qui n'ont pas de pourpre rétinien peuvent avoir une autre sécrétion incolore qui en tient lieu, et que si la sécrétion n'est plus apparente dans l'œil humain à certains moments, elle peut être réduite, mais suffisante à la vision. Les cônes ne transmettent pas la sensation lumière, mais leur portion centrale se contracte; ils sont donc sensibles à la lumière; est-ce par l'intermédiaire du pourpre? — La conclusion pratique de cette théorie est l'insuffisance de l'épreuve d'Holmgreen. En effet, Edridge Green a trouvé plusieurs fois des dyschromatopes évidents ayant subi àxec succès ces épreuves incriminées. — L'origine de la dyschromatopsie n'est pas dans la rétine, mais dans le cerveau qui interprète : des moyens physiques sont insuffisants à la découvrir.

Cette théorie n'étant pas encore admise par tous, nous trouvons quelques appareils répondant aux théories d'Helmolz ou de Hering. — Grossmann (Association médicale britannique, août 1900) insiste d'abord sur les défauts de la méthode d'Holmgreen : elle se fait au jour, qui est inconstant et souvent faible en Angleterre, mais surtout elle ne révèle pas les cas de scotome central pour les couleurs (et il cite[1] le cas d'un officier de marine confondant de loin le blanc et le vert, qu'il distinguait fort bien de près); un objet vu sous un grand angle impressionne la région située autour de la macula. Il a donc construit un appareil à éclairage artificiel, à objet de dimension variable et d'éclairage variable; naturellement il ne faut pas nommer la couleur en expérience. Deux disques semblables étant situés devant une lanterne de chemin de fer ordinaire, et vus par réflection à 5 mètres, une couleur est projetée, et le sujet doit trouver la même sur l'autre disque. — On peut opérer avec un seul verre, ce qui réalise les conditions courantes du service du sujet.

Le Dr Thomson présente à la Société d'ophtalmologie d'Amérique (mai 1900) une lanterne de Donders modifiée également pour cette recherche des scotomes centraux, et qui imite le brouillard, la fumée... par des verres plus ou moins opaques. Il fait une application ingénieuse des qualités dichromiques du verre de

1. M. Bickerton, à qui ce cas appartient, avait décrit le même phénomène sous le nom de myopie pour les couleurs.

cobalt, ainsi que des changements de teinte par l'éclairage à la flamme de sodium ; le sujet doit nommer les couleurs.

Le Dr William, devant la même Société, présente une autre lanterne à verres colorés, avec combinaisons de verres fumés, etc. Ici encore un scotome central peut être reconnu.

Notre conclusion sera celle de la discussion qui suivit ces deux présentations d'appareils : il faut que l'épreuve se rapproche le plus possible de la réalité, et, par conséquent, on doit opérer sur un seul verre, plutôt que par comparaison, qui met le sujet en éveil.

Dr A. Bouchart.

MUNCHENER MEDICINISCHE WOCHENSCHRIFT

(1900)

Analyse par le Dr de Lantsheere

Diagnostic et thérapeutique des ophtalmies purulentes chez les nouveau-nés. — D'après le Dr V. Ammon les affections oculaires purulentes chez les nouveau-nés sont loin d'être toujours dues à des gonocoques. Sur 100 cas, il n'a trouvé que 56 fois de l'infection gonorrhéique. Il est probable que dans la plupart des cas ces lésions oculaires sont dues à un manque de propreté dans les soins à donner à l'enfant pendant les jours qui suivent la délivrance. L'amélioration générale des conditions sociales est donc aussi un des éléments de la lutte pour empêcher le développement et la propagation de ces infections purulentes.

L'infection gonorrhéique au moment de l'accouchement, l'ophtalmogonorrhée des nouveau-nés proprement dite, est relativement rare par rapport aux infections tardives.

L'auteur a recherché à quelle profondeur le nitrate d'argent peut pénétrer dans les tissus, par la précipitation de ce sel au moyen de l'hydrogène sulfuré après son instillation dans l'œil. Il a trouvé que le nitrate d'argent a une action fort variable à différentes places, et que certaines parties de la muqueuse n'en sont pas même atteintes. L'épithélium de la cornée est aussi entamé. La cautérisation au pinceau n'atteint pas non plus l'ensemble de la muqueuse.

Au point de vue médicamenteux et prophylactique, le nitrate d'argent ne réunit donc pas les meilleures conditions d'action.

Le protargol n'exerce pas une action aussi profonde dans les

tissus de la conjonctive : l'épithélium de la cornée semble lui résister. Il convient mieux le cas échéant pour les instillations prophylactiques.

L'auteur fait simplement un lavage soigneux des culs-de-sac conjonctivaux avec une solution physiologique de sel de cuisine et applique des compresses froides. Il a obtenu ainsi de très bons résultats, sans avoir observé aucune complication cornéenne.

Dans ses conclusions von Ammon dit qu'on peut, dans les ophtalmies purulentes des nouveau-nés, se passer des médicaments qui peuvent causer des dommages, et qu'il n'est plus permis de dire que l'ophtalmogonorrhée des nouveau-nés est une maladie uniquement grave par elle-même, mais en même temps aussi par les remèdes dont on se sert pour la combattre.

Recherches sur l'action de quelques nouveaux antiseptiques sur les plaies infectées de la cornée. — Le Dr HAUENSCHILD conclut à la suite de ses expériences que l'oxycyanure de mercure est le meilleur des antiseptiques à employer dans la pratique. Les attouchements de l'ulcère avec de l'acide phénique pur sont à recommander comme action bactériologique. Le protargol ne vaut pas son prix élevé, ni la forte réclame qu'on lui fait. — (N° 5).

. . . . . .

Les relations de la scrofulose avec le trachome, par le Dr J. BACH. — Ces deux affections peuvent être rapportées à une même cause étiologique, en dehors des analogies cliniques qu'elles présentent.

L'ophtalmie scrofuleuse offre souvent l'image typique du trachome. Le pannus trachomateux se différencie très peu du pannus scrofuleux : le premier n'est pas dû à la présence de granulations dans la paupière supérieure.

Les granulations et les follicules ne sont pas des signes caractéristiques du trachome.

Les infections microbiennes les plus diverses peuvent provoquer les granulations de la conjonctive : blennorrhée, tuberculose, etc. Dans le jeune âge la plupart des granuleux ont le facies scrofuleux.

Axenfeld a conclu que les ophtalmies scrofuleuses ne sont pas dues à une seule espèce de bactéries. De même, d'après l'auteur, le trachome n'est pas dû à une espèce microbienne spéciale, mais tous les microbes capables de provoquer l'inflammation de la conjonctive peuvent déterminer le trachome chez les individus prédisposés, et ceux atteints de scrofulose le sont spécialement. Il y des microbes du trachome. Avec Truc et Casalis on peut admettre pour ceux-ci le terrain prédisposé. C'est ce qui explique les con-

tagions : celui qui n'est pas disposé n'attrape pas le trachome, celui qui est disposé est pris quand même, alors encore qu'il cherche à s'en préserver. La scrofulose existant partout, on trouve aussi partout le trachome.

La thérapeutique médicamenteuse ni chirurgicale ne parviendra à guérir le trachome, encore moins à le faire disparaître. L'isolement est inefficace. Il faut de la lumière, de l'air, et un régime tonique, en un mot l'amélioration des conditions sociales. — (N° 8).

Contribution à l'étiologie et à la prophylaxie de l'épisclérite périodique fugace, par le Dr Stoltzing. — L'affection est attribuée principalement à des excitations vaso-motrices dont la localisation semble due à l'action des nerfs, d'une part en présence des névralgies du trijumeau souvent si nettement limitées et précédant les troubles oculaires, d'autre part à cause des douleurs locales violentes parfois peu en rapport avec le degré et l'étendue de l'injection.

L'iodure de potassium est un remède précieux et efficace. — (N° 7).

Traitement des ophtalmies purulentes chez les nouveau-nés. — Le Dr Lamhofer est d'accord avec le Dr Von Ammon quant au traitement par des substances non irritantes, avec des liquides tièdes. Il insiste sur les soins de propreté et de nourriture chez l'enfant. Mais il n'admet pas les compresses froides. — (N° 3).

Ophtalmia nodosa. Ophtalmie due à un poil de chenille, par le Dr Bayer. — Diagnostic : ophtalmia nodosa dans la cornée et l'iris, liée à une iritis plastique.

Comme étiologie, on peut admettre un corps étranger poilu; et le malade a observé qu'on lui avait lancé une chenille dans l'œil, d'où le début du mal.

L'auteur recommande à l'avenir d'essayer dans les cas analogues la ponction de la chambre antérieure à laquelle il attribue la guérison du cas présent, et de la substituer à l'iridectomie jusqu'ici préconisée. — (N° 21).

Dr J. de Lantsheere.

BIBLIOGRAPHIE ET REVUE DES JOURNAUX

Tuberculose de l'iris et du corps ciliaire, par le Dr E. Ulry. — La tuberculose de l'iris et du corps ciliaire se présente sous des formes diverses. On constate, dans certains cas, des nodules faisant saillie dans la chambre antérieure; dans d'autres cas le tractus uvéal revêt l'apparence d'une véritable tumeur sur la sclérotique, une véritable tuberculose infiltrée ou nodulaire.

La tuberculose ganglionnaire revêt parfois le masque du lymphadénone; l'actinomycose peut se présenter sous l'aspect d'une tumeur et être confondue avec un sarcome.

Le diagnostic devient plus particulièrement délicat et difficile si d'autres lésions viscérales (tuberculose pulmonaire) ne venaient en aide.

Observation

Un fait de ce genre a été observé et décrit par le Dr Ulry à la clinique de Badal, dont voici les détails :

X..., âgé de 7 ans, est amené le 11 janvier 1898, à la consultation de M. le prof. Badal pour une tumeur de l'œil gauche, qui avait débuté, il y a environ trois mois, pendant la convalescence d'une rougeole, suivie elle-même d'une bronchite incomplètement guérie. Ce sont là les seuls renseignements qu'on possédait sur le début de l'affection, l'examen du petit malade étant du reste extrêmement difficile en raison de son indocilité.

Le père de X... est mort il y a quelques mois, d'une adénite généralisée, de nature probablement tuberculeuse; un de ses frères est mort en bas âge, de méningite; lui-même présente des signes de tuberculose pulmonaire surtout marqués au sommet droit.

A l'examen on constate, au-dessous de la cornée et un peu en dedans du méridien vertical, l'existence d'une perforation de la sclérotique. Cette perforation donne issue à une masse rougeâtre de la grosseur de la moitié d'une petite noisette, à surface assez régulièrement sphérique, mollasse, vascularisée, et paraissant avoir son point de départ dans l'intérieur de l'œil. La conjonctive est fortement injectée; la cornée, qui présente un trouble assez diffus, laisse voir un iris d'apparence très vascularisée, avec une pupille moyennement dilatée et irrégulière. La chambre antérieure est complètement effacée; la tension du globe, diminuée (T — 1). L'œil est inéclairable.

L'énucléation est décidée, et pratiquée le 13 janvier, par M. le prof. Badal.

La tumeur, sous-conjonctivale, de forme ovoïde, mesure 11 millimètres dans son plus grand diamètre et 8 millimètres dans son plus petit; elle est de coloration grisâtre, de consistance molle; à sa base, la sclérotique est d'une friabilité telle que pendant l'énucléation une rupture s'est produite au voisinage du limbe sclérocornéen, laissant s'échapper le cristallin. L'œil est ouvert suivant son équateur : dans la région du corps ciliaire qui correspond à la tumeur, le corps vitré est fortement adhérent. La tumeur elle-même ne fait aucune saillie à l'intérieur du globe; à son niveau, la région ciliaire est au contraire déprimée, comme si elle avait été attirée vers l'extérieur. L'iris présente à sa face postérieure et en bas, à peu près à égale distance entre le méridien horizontal et le méridien vertical, un petit nodule arrondi, de teinte grisâtre, légèrement saillant, mesurant 1 millimètre environ dans tous ses diamètres. On ne constate aucune particularité du côté des membranes profondes de l'œil.

Les coupes pratiquées au laboratoire montrent qu'il s'agit d'un tubercule qui est à cheval sur la sclérotique dont toute la face externe est infiltrée de cellules embryonnaires. Les vaisseaux qu'on trouve à ce niveau présentent des phénomènes de péri-artérite très accusés. La sclérotique est perforée par du tissu embryonnaire qui relie la tumeur au corps ciliaire; ce dernier est lui-même considérablement infiltré sans qu'on y trouve cependant de cellules géantes. L'iris, lui aussi, est épaissi, infiltré d'éléments jeunes, et offre des traces d'hémorragies anciennes.

Nous sommes donc en présence d'une tuberculose de l'iris et du corps ciliaire; et la filiation étiologique des accidents que nous avons constatés peut être reconstituée avec assez de vraisemblance. Vivant dans un milieu tuberculeux (père mort d'une adénite généralisée de nature bacillaire; frère mort de méningite suspecte), X... est devenu tuberculeux lui-même (bronchite), et l'éclosion de cette affection a été particulièrement favorisée par la rougeole dont il a été atteint; puis ce foyer d'infection primitif est devenu le point de départ d'une nouvelle localisation tuberculeuse au niveau de l'iris et du corps ciliaire. (*Gazette hebdomadaire des Sciences médicales de Bordeaux*, juin 1898.)

DÉJERINE. **Séméiologie du système nerveux.** — C'est dans le Ve volume du *Traité de pathologie générale* de Bouchard[1], que

1. Bouchard, *Traité de pathologie générale*, t. V. Masson, Paris, 1901.

M. Déjerine a développé les troubles de l'intelligence et de la sensibilité, et des fonctions visuelles. On y trouve un chapitre très intéressant se rapportant à l'appareil de la vision; il y a là des troubles détaillés qui affectent dans les différentes périodes des maladies du système nerveux.

Pour rendre facile la compréhension de l'anatomie et la physiologie des différentes fibres de chaque nerf moteur de l'œil ainsi que des nerfs de sensibilité oculaire, l'auteur a fait joindre à son travail des planches schématiques, où les groupes des fibres nerveuses musculaires se rendant aux différents organes périphériques sont représentées en différentes couleurs au centre et à la périphérie.

Le système de l'organe visuel et des nerfs qui se rendent à l'œil est aussi précis et aussi explicite que le reste de l'ouvrage, et il est d'autant plus instructif qu'il permet de juger *de visu* et à première vue tout ce qui a trait à la communication entre l'œil et le cerveau, et par conséquent nous permet immédiatement et en se basant sur quelques signes morbides isolés de voir les relations pathologiques entre les inflammations, les hémorragies, les tumeurs, etc., des centres visuels et la papille optique. Nous recommandons tout spécialement ce travail plein d'érudition à nos confrères.

TRAVAUX ORIGINAUX

PUBLIÉS DANS LES JOURNAUX PÉRIODIQUES D'OPHTALMOLOGIE

Annales d'oculistique, publiées par les docteurs Morax, Sulzer et Valude, février 1901 :

ROGMAN. — Contribution à l'étude des tumeurs épibulbaires.

SULZER. — L'acuité visuelle au point de vue médico-légal.

GONIN. — Le scotome annulaire dans la dégénérescence pigmentaire de la rétine.

La Clinique ophtalmologique, journal publié à Paris, par les docteurs Jocqs et Darier, janvier 1901 :

Dr ROCHON-DUVIGNEAUD. — Que savons-nous des causes de l'efficacité ou de l'inefficacité de l'iridectomie dans le glaucome?

Dr K. BJERKE. — L'iridectomie dans le cas de glaucome avec cristallin opaque.

Dr LÉONARD (de Sedan). — Du danger de la kystitomie.

The ophthalmic Record, edited by Casey Wood (de Chicago), Savage (Nashville), Schweinitz (de Philadelphie), John G. Weeks (de New-York), Edward Jackson (Denver Colo), Würderman (Milwaukee), Hopkins (San Francisco), Harold Gifford (de Omaha) et Franck Allport (de Chicago).

Hysterical Alopecia of the eyelids, by H. GIFFORD, M. D., Omaha, Neb...

Corneal Ulcer Following an advancement operation on the external Rectus Muscle, by WARWICK M. GOWGILL, Ph. B., M. D., Paducah, Ky...

Has the Cornea no fixed Dioptric Value? by CARL WEILAND, M. D., Philadelphia...

Traumatic Luxation of the Crystalline Lens; Secondary Glaucoma; Extraction without lost of vitreous; Recovery with normal vision, by C. A. VEASEY, M. D., Philadelphia. Illustrated.

NOUVELLES

Législation pour la protection de la vue en Amérique. — Un nouveau et intéressant projet de loi vient d'être formulé et présenté à la législature des États-Unis de New-York. Cette loi tend à obliger les éditeurs et les directeurs de journaux à imprimer leurs ouvrages, surtout les publications périodiques et journalières, en caractères plus gros que ceux qui sont usités actuellement. C'est ainsi qu'on ne devra employer que les types de huit points et au-dessus.

Les législateurs américains ont été inspirés dans la rédaction de cette loi par les rapports et les statistiques établies par les ophtalmologistes, et qui tendaient à prouver que la vue s'affaiblissait d'une manière inquiétante dans la masse de la population instruite de ces pays. Les efforts que font les yeux pour la lecture des caractères très fins étant une des causes de l'affaiblissement de la vue, ils cherchent à remédier à ce mal par la loi ci-dessus indiquée.

Le Gérant : FÉLIX ALCAN.

5872. — L.-Imprimeries réunies, B, rue Saint-Benoît, 7. — MOTTEROZ, directeur.

BLÉPHARITE CILIAIRE

SA CAUSE LACRYMALE ET SON TRAITEMENT

PAR

Le Dr GALEZOWSKI

Je suis le premier qui ait démontré en 1868 que la blépharite ciliaire est occasionnée par une affection des voies lacrymales[1], et si la cause constitutionnelle, telle que le lymphatisme, l'état scrofuleux ou eczémateux prédisposent à l'évolution de la maladie, la vraie cause initiale d'une blépharite ciliaire réside sans aucun doute dans une altération quelconque des voies excrétoires des larmes. Mes nouvelles recherches, faites sur des observations de tous les jours, confirment complètement ma manière de voir à ce sujet.

La chute des cils est le premier symptôme constant des affections lacrymales; ils deviennent fins, étiolés, déviés à leur base, et tombent en laissant à leur racine des ulcères, des exfoliations de l'épithélium à l'ouverture des canalicules. Les glandes sébacées des cils et les glandes meïbomiennes sont gênées dans leur sécrétion. Comme conséquence de ces exfoliations épithéliales, on voit apparaître des ulcères à la racine des cils, avec gonflement plus ou moins prononcé du bord palpébral tout entier, donnant lieu à des blépharites glandulaires, qui sont souvent entretenues et aggravées par une constitution lymphatique, strumeuse, tuberculeuse ou autre.

Telles sont donc la marche et l'évolution de la maladie qui est suivie bientôt d'une déviation du bord entier des paupières, chez certains individus; d'une conjonctivite plus ou moins intense, chez d'autres, et qui donnera même lieu chez quelques malades à une kératite et à des troubles visuels particuliers, des troubles lacrymaux, des névralgies,

1. Galezowski, *Gazette des hôpitaux*, 1868, p. 830.

que rien ne pourra faire disparaître, si ce n'est un élargissement méthodique et prolongé des voies lacrymales.

Partant de ce principe que la blépharite ciliaire n'est qu'un symptôme ou une simple conséquence d'une altération des voies lacrymales, je ne cesse de répéter que la base de tout traitement d'une blépharite ciliaire doit être surtout dirigée vers les voies lacrymales. Le premier devoir d'un chirurgien, qui est appelé à donner ses soins aux personnes atteintes de cette affection palpébrale, est d'examiner avec la plus grande attention le fonctionnement de l'appareil lacrymal.

Pour arriver à ce résultat, il faut examiner les signes fonctionnels morbides éprouvés par le malade; d'autre part, on doit examiner avec soin la disposition des points lacrymaux inférieurs, leur conformation, et rechercher s'ils sont suffisamment perméables, rétrécis, déviés ou oblitérés. Cet examen se fait facilement en faisant une injection d'eau tiède filtrée et stérilisée, que l'on injecte dans le point lacrymal inférieur. Le moindre rétrécissement se traduira par un reflux du liquide injecté par le point lacrymal supérieur et quelquefois par le même canalicule qui sert à l'injection exploratrice. Le plus léger reflux de l'eau injectée servira d'indice du rétrécissement.

Il semble, au premier abord, que cet examen est très simple, très facile à exécuter et qu'il ne présente point de difficulté. Or, il n'en est rien, et mon expérience personnelle m'a prouvé, au contraire, que, dans un très grand nombre de cas, le point lacrymal étant lui-même petit et masqué par les replis de la conjonctive enflammée, ou même par des pellicules épithéliales à demi soulevées, se laisse difficilement apercevoir. D'où il résulte ce fait particulier que pour faire une injection exploratrice, on se heurte sans cesse contre de très grandes difficultés, que l'on ne saura vaincre qu'en réagissant méthodiquement contre chacune de ses causes.

En lavant le bord des paupières avec de l'eau boriquée chaude, on peut enlever les pellicules épithéliales, ce qui aidera à découvrir le point lacrymal; on cherchera en outre

à immobiliser le plus possible la paupière inférieure en l'attirant en bas. L'introduction de la petite seringue devient ainsi plus facile à exécuter sans qu'on soit obligé de la promener longtemps sur le bord palpébral et de provoquer ainsi des érosions et des déchirures de la muqueuse conjonctivale par des tentatives infructueuses.

Pour parer à ces difficultés, il m'a paru indispensable de modifier la seringue elle-même dont on doit se servir pour ces injections, et rendre l'instrument plus facile à manier et la canule plus appropriée par sa forme et son calibre au diamètre de la plus petite ouverture lacrymale.

Grâce au concours obligeant de notre excellent fabricant M. Collin, je suis arrivé à mettre à la disposition de mes confrères une seringue d'un modèle nouveau, facile à manier et qui se laisse introduire facilement dans les plus petites ouvertures.

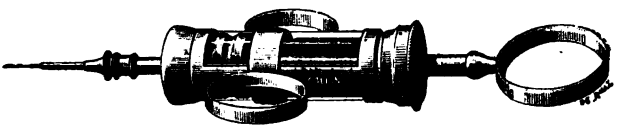

Deux modifications importantes sont introduites dans cet instrument.

Le tube est fait en verre, comme toutes les seringues aseptiques, et à tampon en caoutchouc, ce qui rend les fonctions de l'appareil plus régulières et le rend moins susceptible de s'encrasser.

La seconde modification, que je considère comme la plus importante, c'est celle de la forme de la canule. Elle est très fine, et son bout est taillé en biais, ce qui permet de l'introduire dans les plus petites ouvertures des canalicules lacrymaux. La canule elle-même se fixe à la seringue par un mécanisme de crochet à baïonnette, ce qui est indispensable, selon moi, au bon fonctionnement de l'appareil.

C'est en faisant des injections répétées d'eau stérilisée par les voies lacrymales qu'on amène le fonctionnement plus facile de l'appareil lacrymal, et on fait ainsi diminuer

complication de certaines infections : rougeole, influenza, blennorragie; de même elle a été constatée après une impression prolongée de froid ou au moment des menstrues.

Comme complication ourlienne, elle a été étudiée dans les observations de Kartz, Hailly, Dor, Hirschberg, Dufour et Letulle, colligées par Leriche dans sa thèse de Paris de 1893 sur la dacryoadénite ourlienne.

La dacryoadénite ourlienne suit de près la fluxion parotidienne comme dans presque tous les cas observés; elle a été considérée par presque tous les auteurs comme une manifestation secondaire. Hirschberg le premier a publié deux observations de dacryoadénite aiguë primitive sans aucun symptôme ordinaire de la maladie; ces deux faits concernent deux enfants chez qui cette localisation glandulaire apparut au cours d'une épidémie d'oreillons. On a reproché à tort à ces deux faits de s'appuyer sur une hypothèse; aussi sommes-nous heureux d'avoir constaté un cas de dacryoadénite aiguë dès le début d'une infection ourlienne, évoluant d'ailleurs sans grands signes généraux. Après la fluxion glandulaire lacrymale, les autres glandes de l'organisme atteintes normalement par les oreillons ont été prises : parotides, glandes mammaires, ovaires. Nous croyons devoir rapporter *in extenso* cette observation qui est, nous le croyons, unique dans la littérature médicale.

Observation personnelle

L'observation concerne une fillette de 11 ans, d'aspect nettement lymphatique; aucun passé pathologique.

« Brusquement le vendredi 10 août 1900, dans la soirée, elle se plaint de lassitude générale, de douleurs musculaires principalement au niveau des bras. Dans la nuit, elle est agitée, se frotte fréquemment les yeux et, au réveil, la mère constate que ses paupières sont tuméfiées et fortement adhérentes. Le dimanche, la tuméfaction des paupières augmente et le lundi 13, la petite malade vient se présenter à la clinique de M. le prof. Galezowski.

« A première vue, le diagnostic de conjonctivite leucorréique ou gonorrhéique paraissait s'imposer. En effet, les paupières sont fortement gonflées et forment des bourrelets œdémateux; elles sont tuméfiées et épaissies par une infiltration séreuse qui existe dans les deux yeux et principalement dans l'angle externe. Les paupières supérieures s'allongent et recouvrent les paupières inférieures; aussi, est-ce avec une certaine difficulté que nous pouvons pratiquer leur écartement et que nous constatons l'absence de toute suppuration conjonctivale, bien que les conjonctives soient rouges et qu'il y ait un certain degré de chémosis. Aucune douleur spontanée; au toucher, on constate à l'angle externe une tumeur dure, consistante, qui se détache un peu du rebord orbitaire dont on peut l'isoler et qui est légèrement douloureuse.

« Aucun autre symptôme à relever, à part un peu d'embarras gastrique.

« La sensibilité localisée à l'angle externe de l'œil, la présence et le siège de la tuméfaction, l'absence de sécrétion purulente et enfin l'infiltration séreuse des paupières nous font poser le diagnostic de dacryoadénite aiguë primitive de nature indéterminée. La fillette n'étant pas réglée, nous ne pouvions penser à ces cas étudiés par Lagrange de fluxion lacrymale menstruelle.

« M. le prof. Galezowski, après avoir étudié la malade, a fait une réserve au point de vue du début d'une maladie infectieuse. Le traitement consiste en pommade à l'oxyde jaune d'hydrargyre et en cachets de quinine à la dose de 25 centigrammes *pro die*.

« Le 14 août, l'état local est stationnaire, la langue est très nettement saburrale; pas de fièvre. Un purgatif est ordonné ainsi que des cautérisations de nitrate d'argent à 2 p. 100 sur les conjonctives.

« Le 15 août, en se réveillant, la malade se plaint de gêne de la déglutition et de douleurs dans les mouvements de la mâchoire. Quelques heures après, elle est effrayée par l'apparition d'une forte tuméfaction parotidienne double et elle

revient à notre visite. La face de la fillette a l'aspect proconsulaire; en effet, il existe une vaste tuméfaction parotidienne préauriculaire et sublinguale également prononcée des deux côtés; il existe en outre une angine œdémateuse caractéristique. Le diagnostic d'oreillons ne laissait plus de doutes.

« Le 16, la petite malade accuse de la douleur au niveau des seins qui sont, en effet, douloureux au toucher et légèrement hypertrophiés; en même temps elle présente des points douloureux au niveau de la région ovarienne. Mais les yeux sont déjà moins tuméfiés par suite de la disparition de l'infiltration séreuse, et le renversement de la paupière supérieure permet de constater la tuméfaction de la glande lacrymale palpébrale.

« Tous ces accidents vont en s'atténuant et le 20 août la malade est absolument guérie, l'infiltration de la glande lacrymale s'étant terminée par résolution. A aucun moment de la maladie, il n'a été constaté de troubles de la vision. »

Les caractères importants pour le diagnostic de la dacryoadénite ourlienne sont les suivants : 1° la bilatéralité; 2° l'infiltration des paupières, plus prononcée du côté externe; 3° la tuméfaction de la glande que la vue d'abord et le toucher ensuite permettent de reconnaître facilement; 4° la localisation à la portion palpébrale seulement.

Cette affection aboutit à la guérison rapide par résolution. Cependant, bien qu'aucune observation n'en ait été publiée, elle peut laisser après elle, comme dans les testicules, de l'atrophie par suite d'un processus de sclérose parenchymateuse aboutissant à la supression de l'organe.

Le traitement doit être surtout résolutif : cataplasmes laudanisés et compresses chaudes, pommade iodurée ou à l'oxyde jaune.

Ainsi donc la dacryoadénite ourlienne peut exister soit primitive (observation personnelle), soit secondaire (observations colligées par Leriche). Elle peut encore constituer à elle seule le seul signe de la maladie. Ceci a son importance car, dans une agglomération, l'apparition d'une tuméfaction

palpébrale peut être la première manifestation d'une épidémie d'oreillons et mérite par suite d'attirer l'attention de l'hygiéniste.

V. — *Des névrites optiques.*

C'est Hatry le premier qui a étudié les troubles visuels observés dans les oreillons. Dans une épidémie observée en 1875-1876 à Lyon, Hatry eut le premier l'heureuse fortune d'observer quelques complications de névrite optique et il a publié dans les *Archives de médecine militaire* de l'année 1876 son travail intitulé : « Considération sur des troubles visuels observés avec altération de la papille et de la zone péripapillaire au cours d'une épidémie d'oreillons. »

Ses observations concernent 10 malades qui furent atteints de troubles visuels et dont nous ne publierons pas ici les observations. L'auteur a constaté trois degrés dans l'intensité des faits pathologiques :

1er *degré.* — Symptômes fonctionnels à peu près nuls avec une acuité visuelle peu ou pas diminuée et absence d'inflammation conjonctivale. La papille n'est nullement injectée, mais les artères et les veines sont volumineuses, sans constatation de pouls veineux.

2e *degré.* — L'acuité visuelle est diminuée avec forte injection palpébrale et conjonctivale. La papille est hyperhémiée avec des vaisseaux volumineux; suffusion péripapillaire.

3e *degré* — L'image ophtalmoscopique est plus accentuée que précédemment; la papille est injectée, ressortant à peine sur le fond rouge choroïdien; les veines sont turgescentes, flexueuses; les artères sont volumineuses. L'infiltration qui recouvre la papille suit le trajet des vaisseaux; avec ces signes les troubles fonctionnels sont plus accentués : acuité diminuée très sensiblement, dyschromatopsie, brouillard constant devant les objets, photophobie, photopsie, vertiges, larmoiement.

Après avoir décrit les trois degrés observés, Hatry, en remontant à la cause, attribue ces accidents à une gêne mé-

canique de la circulation intracranienne et intraorbitaire causée par l'exagération des phénomènes de fluxion parotidienne. « C'est ainsi, dit-il, que s'expliquent les troubles visuels et les symptômes cérébraux, qui peuvent faire croire à une complication de méningite. »

Dans tous ces cas, jamais les malades n'ont eu de l'albumine dans les urines.

Dans l'étude de ces 10 cas observés par Hatry, l'évolution a été bénigne et l'acuité visuelle est revenue à la normale dans un espace de quinze à vingt jours; cependant, dans un de ces cas, les accidents persistèrent pendant quarante jours.

L'amblyopie ourlienne chez les malades de Hatry fut donc passagère; dans les cas de Talon, de Blanchard, de Dor et dans celui que j'ai pu observer, les conséquences furent graves au point de vue de la vision.

Observation de Talon

(*Archives de médecine militaire*, 1883)

Dans le cours d'une convalescence pour affection ourlienne banale, vingt-sept jours après le début de l'engorgement parotidien, un jeune soldat s'aperçoit pour la première fois en lisant que sa vue est beaucoup plus faible de l'œil droit et il voit les objets à travers un brouillard; le tout s'accompagne d'une forte céphalalgie frontale; deux jours après l'acuité visuelle est inférieure à 1/10. A l'ophtalmoscope l'auteur constate une papille d'un rouge foncé au centre, fortement injectée, à peine visible; le pourtour présente de l'infiltration avec des veines tortueuses turgescentes dont on voit difficilement l'émergence. L'œil gauche reste normal. Pas de sucre, pas d'albumine, aucune trace d'intoxication.

Deux mois après, on pouvait constater de l'atrophie de la papille consécutive à la névrite optique : papille blanche dentelée sur les bords; artères filiformes.

Talon ne se contente pas de l'explication ingénieuse de Hatry; partant de ce point de départ que les congestions du

fond de l'œil, c'est-à-dire la névrite optique, s'observent assez fréquemment dans les affections cérébrales et en particulier dans la méningite, il croit que les altérations de la papille sont la conséquence d'accidents cérébraux de nature inconnue mais bien décrits par les auteurs (Laveran, *Dictionnaire encyclopédique des sciences médicales*). En effet, Laveran cite de nombreux cas de troubles cérébraux dans les oreillons allant de la simple céphalalgie persistante à des accidents plus dramatiques : attaques hystériformes, perte de connaissance, contractions ou secousses tétaniques, nausées, vomissements, vertiges, méningite.

Observation de Blanchard

(*Bulletin médical*, 6 décembre 1899)

Notre camarade publie le deuxième cas d'amblyopie ourlienne grave et atteignant les deux yeux. Je regrette de ne pouvoir citer en entier l'observation qui a été prise avec beaucoup de soin par l'auteur. En voici le résumé : « Un soldat de 23 ans, sans tare de syphilis ni d'alcoolisme, sans intoxication albuminurique ou diabétique, un mois après le début d'une affection ourlienne de virulence moyenne, est frappé d'une diminution presque subite de la vue ; les objets, à peine visibles, sont entourés d'un épais brouillard et cinq jours après l'amblyopie était telle que le malade ne pouvait se conduire. Cette névrite optique aboutit, après quatre mois d'évolution et malgré le traitement employé, à de l'atrophie blanche. »

L'auteur a discuté l'étiologie de l'affection chez son malade ; n'ayant trouvé dans les antécédents aucune des causes qu'on retrouve dans l'étiologie de la névrite optique, il explique cette localisation par l'infection. Cette façon de voir est conforme à nos connaissances actuelles. Les oreillons, comme toutes les maladies infectieuses, sont capables d'amener du côté de l'appareil visuel des troubles soit temporaires, soit définitifs, suivant la virulence des toxines sécrétées par les

germes. Mais Blanchard ajoute que les cas graves surviennent quelque temps après le début de la maladie quand l'organisme a eu le temps d'être imprégné par les toxines; c'est, dit-il, ce qui a été aussi observé dans les cas de névrite optique consécutive à la variole, à la rougeole, à la fièvre typhoïde, à la diphtérie et enfin à l'influenza.

Nous ne partageons pas cette manière de voir entièrement. Il est certain que les cas graves d'infection optique ont été observés quelques semaines environ après le début de la maladie infectieuse; cependant on a vu des cas de névrite optique s'installant dans les premières heures de l'influenza par exemple. En ce moment-ci, nous soignons un malade chez lequel la grippe a débuté avec des symptômes généraux nettement accentués et, dès le cinquième jour, l'amblyopie se dessinait, et l'ophtalmoscope permettait de constater de la névrite optique.

Par conséquent, dans les formes graves, l'agent infectieux peut porter son atteinte dès le début sur les organes de la vision, et ces faits sont en concordance avec les faits cliniques.

Observation de M. Dor

La troisième observation d'amblyopie ourlienne a été publiée récemment par M. Dor : elle concerne un jeune homme de 25 ans qui, quelques jours après une atteinte d'oreillons, accusa des photopsies et de l'amblyopie s'accentuant chaque jour; consécutivement à cette névrite double, il eut de l'atrophie des deux nerfs optiques. Le malade put obtenir une amélioration de la vue et put compter les doigts à 2 m. 50 de l'œil droit et à 1 mètre de l'œil gauche.

Observation personnelle

Je ne donnerai pas *in extenso* l'observation de M. X..., cette observation ne différant de celles citées ci-dessus que par l'apparition rapide des accidents oculaires. Au cinquième

jour d'une atteinte d'oreillons accompagnée de signes cérébraux intenses (céphalalgie, vomissements, syncopes), les accidents généraux s'amendent et le malade présente des troubles de la vue. C'est à ce moment que nous procédons à l'examen ; comme signe extérieur, nous constatons de la mydriase double, une acuité visuelle bien diminuée et un rétrécissement marqué du champ visuel; c'est avec difficulté que le malade compte les doigts.

A l'ophtalmoscope, nous constatons de la papillo-rétinite double avec stases veineuses, légères suffusions péripapillaires et le long des vaisseaux. Après un traitement énergique (sangsues, calomel à dose purgative et fréquemment répétée, quinine, boissons en grande abondance, instillations alternantes d'atropine et d'ésérine) une légère amélioration se produit, fonctionnelle et ophtalmoscopique. La sclérose n'eut pas le temps de s'installer, et l'acuité visuelle fut réduite à 1/2.

L'interrogatoire du malade nous permettant d'éliminer les intoxications exogènes, soit médicamenteuses (quinine, acide salicylique, fougère mâle), soit professionnelles (plomb), soit encore par les poisons des consommations usuelles (alcool, tabac); après avoir mis de côté les intoxications endogènes provenant soit de troubles uricémiques, albuminuriques, diabétiques ou syphilitiques, nous sommes arrivé à l'hypothèse d'une névrite optique infectieuse, soit que les microorganismes aient eu une action directe sur le nerf optique, soit qu'ils aient agi par leurs produits de désassimilation.

Conclusion

I. — Les oreillons oculaires sont la complication la plus grave des oreillons; ils sont relativement fréquents et seront d'autant plus observés, que l'attention sera attirée sur eux. Contrairement aux idées émises dans les ouvrages classiques, les complications oculaires sont plus graves que celles qui surviennent du côté du testicule; car si ces dernières peuvent compromettre les fonctions de reproduction, les premières

peuvent atteindre le nerf optique et aboutir à la cécité.

II. — La conjonctivite ourlienne existe le plus souvent accompagnée d'une inflammation de la glande lacrymale palpébrale qui peut passer inaperçue si on ne la recherche pas.

III. — La dacryoadénite ourlienne peut être, soit primitive, soit secondaire; elle peut aussi exister comme seule manifestation de la maladie et, à ce titre, elle mérite l'attention des médecins qui pratiquent dans les agglomérations.

IV. — La névrite optique est la complication la plus grave des oreillons et peut survenir quelquefois dès le début de l'infection, le plus souvent deux ou trois semaines après une fluxion parotidienne souvent insignifiante.

D'une simple obnubilation passagère de la vue, l'affection peut aboutir à l'atrophie blanche et à la cécité.

V. — Dans tous les cas d'oreillons accompagnés de symptômes céphaliques, depuis la simple céphalalgie jusqu'aux phénomènes d'irritation méningée, le médecin doit faire l'examen systématique de la fonction visuelle. En effet, l'affection, soignée dès le début par un traitement approprié, peut être arrêtée dans sa marche.

Dr SENDRAL.

SOCIÉTÉ D'OPHTALMOLOGIE DE PARIS

Séance du 5 *mars* 1901

PRÉSIDENCE DE M. DARIER

M. PÉCHIN, *Secrétaire annuel*, lit le procès-verbal de la dernière séance. Le procès-verbal est adopté.

M. MORAX, *Secrétaire général*, dépouille la correspondance qui comprend :

Une lettre du Dr Février remerciant la Société pour sa nomination de membre correspondant national.

M. le Dr DAULNOY. **Quelques considérations sur l'action de l'iridectomie dans le glaucome.** — En lisant la communication

de M. Jocqs à la Société d'Ophtalmologie sur l'action de l'iridectomie dans le glaucome, nous fûmes surpris de ce fait qu'il cherchait à expliquer par une action mécanique ce qui, dans l'état actuel de nos connaissances, semble bien devoir être attribué à une action nerveuse.

Plusieurs auteurs ont émis l'avis que l'iridectomie n'agissait qu'à condition d'être assez périphérique pour dégager l'angle irido-cornéen, complètement obstrué par la soudure de Knies.

D'autres, comme de Wecker, ont soutenu que l'iridectomie agissait quand on faisait l'incision dans la zone scléro-cornéenne et qu'on produisait une cicatrice filtrante.

M. Jocqs rejette ces opinions et, rappelant celle de Bowman et d'Ulrich, admet avec eux que l'action de l'iridectomie dans le traitement du glaucome consiste tout simplement dans le rétablissement de la communication entre les deux chambres.

Il admet « une hypertension du globe amenant la pression du cristallin contre l'iris, l'occlusion de l'ouverture pupillaire et, par suite, obstacle à l'arrivée de l'humeur aqueuse dans la chambre antérieure ».

Cette hypertension primitive, par quoi est-elle produite ? Il ne nous le dit pas et ne cherche pas si ce n'est pas sur elle que l'iridectomie agira ou sur la cause qui l'a produite. Il ne s'occupe absolument dans tout son travail que de l'action de l'iridectomie sur la circulation de l'humeur aqueuse.

Mais laissons pour le moment de côté cette hypertension pour ainsi dire profonde ou postérieure de l'œil, puisqu'elle a pour conséquence la propulsion en avant du cristallin sur lequel vient s'accoler l'iris, et examinons tout ce qui peut se passer sans entrer pour l'instant dans des considérations cliniques. Faisons un peu d'hydraulique et de mécanique puisqu'on nous parle de soupape.

Et tout d'abord reprenons la comparaison de M. Jocqs. « Imaginons, dit-il, un tonneau divisé en deux compartiments, par une cloison munie d'une soupape. Si la pression est égale dans les deux compartiments, la soupape ne pourra pas s'ouvrir. »

Eh bien, non, la soupape ne s'ouvrira pas *toute seule*, il est vrai, parce qu'elle est en état d'équilibre; mais ne dites pas qu'*elle ne pourra* s'ouvrir, car le plus infinitésimal excès de pression d'un côté aura pour conséquence immédiate de la pousser de l'autre côté et de rétablir ainsi l'égalité de pression dans les deux compartiments, après quoi la soupape reviendra à sa position première d'équilibre. Supposez, au contraire, que la pression reste absolument égale dans les deux compartiments, c'est donc qu'ils sont absolument hermétiques, que dans l'un il n'y a pas de sécrétion amenant une augmentation de pression, et que, dans

l'autre, il n'y a pas excrétion amenant une diminution de pression. Faites un trou à la soupape, mettez ainsi en libre communication les deux compartiments, qu'y aura-t-il de changé dans le système? les liquides se mélangeront s'ils sont de couleur ou de composition chimique différentes, mais leur pression ne variera pas, puisque leur volume n'a pas changé.

Appliquons maintenant ces données à l'œil glaucomateux. Admettons que le cristallin s'est avancé et a repoussé l'iris dont la sphincter s'applique à lui; cela arrive toujours dans le vrai glaucome.

Il peut se produire deux choses : ou bien le cristallin et l'iris sont peu poussés en avant, ou bien ils le sont au maximum, c'est-à-dire qu'ils touchent la face postérieure de la cornée.

Dans le premier cas, il y a encore une chambre postérieure et une chambre antérieure, et nous savons d'une façon irréfutable, après le magnifique travail de MM. Nuel et Benoit *sur les voies d'élimination des liquides intra-oculaires hors de la chambre antérieure*[1], que l'humeur aqueuse sécrétée au niveau des procès ciliaires passe entre le cristallin et l'iris, traverse l'orifice pupillaire, puis est résorbée par l'angle irido-cornéen et la face antérieure de l'iris.

Si la sécrétion et l'excrétion fonctionnent *normalement*, il y a continuellement un courant liquide qui se produit, ce qui veut dire excès de pression dans la chambre postérieure par rapport à la chambre antérieure; donc l'iris, qui n'est à l'état normal qu'un voile flottant librement, sera légèrement soulevé d'arrière en avant, et l'orifice pupillaire suffira à laisser passer l'humeur aqueuse sans qu'il y ait besoin d'y faire un trou, autrement dit une iridectomie.

J'ai dit un iris normal, car si l'iris est atteint d'iritis et qu'il se soit produit des adhérences de son bord pupillaire avec la cristalloïde antérieure, il est évident que le courant ne passera pas; mais alors la sécrétion continuant à se faire et la pression à augmenter en arrière de l'iris, celui-ci se soulèvera en un boudin circulaire godronné avec au centre un infundibulum occupé par la pupille fixe. Mais alors ce n'est pas un glaucome auquel nous avons affaire, comme l'a fait remarquer M. Abadie, c'est un état glaucomateux de l'œil produit par une irido-choroïdite ayant amené ces synéchies postérieures. Il est évident que, dans ce cas, l'iridectomie, en rétablissant la communication des deux chambres, fera disparaître immédiatement l'état d'hypertension.

Reprenons notre cas de vrai glaucome avec le cristallin et l'iris

1. *Arch. d'Ophtalmologie*, n. 4, avril 1900.

légèrement portés en avant, mais dans lequel la soudure de Knies se soit déjà produite. Que va-t-il se passer? La chambre antérieure ne peut maintenant se vider; dans la chambre postérieure, l'excrétion continue; donc la pression augmente. Elle arrivera bientôt à dépasser celle de la chambre antérieure; immédiatement, l'iris se soulèvera et laissera passer un peu d'humeur aqueuse dans la chambre antérieure, car dans ce cas il est normal et rien ne l'attache au cristallin. La pression devient donc égale des deux côtés, et l'iris revient à sa position d'équilibre. Le même fait va se reproduire tant que la pression ne sera pas arrivée à être égale à la pression dans les capillaires sanguins et à empêcher ainsi toute excrétion. A ce moment elle sera égale dans la chambre antérieure et la postérieure, et une iridectomie faite maintenant n'y changerait plus rien, puisque l'excrétion et la sécrétion ne fonctionnent plus.

Qu'on ne vienne pas me dire que cela ne se passe pas ainsi parce que l'iris est une membrane élastique musculaire qui, plus elle est soulevée par le cristallin, plus elle s'applique à lui, et plus elle empêche qu'aucun liquide ne la soulève davantage. Car à cette objection je répondrais : supposez l'iris aussi résistant que possible si l'excrétion continue dans la chambre postérieure, elle se remplit, donc elle se dilate, ses parois s'écartent, le cristallin ne peut reculer, il ne peut se déformer; donc l'iris doit se déformer ou s'avancer. Nous ne constatons pas de boudin comme dans les cas de synéchies, donc c'est que l'iris se soulève et laisse passer l'excès d'humeur aqueuse de la chambre postérieure dans l'antérieure.

Examinons maintenant le cas où le cristallin et l'iris sont tellement poussés en avant qu'ils s'adossent à la cornée. La chambre antérieure n'existe plus, l'iris est accolé à la cornée, la lutte pour l'équilibre de pression a donc lieu maintenant entre l'humeur aqueuse de la chambre postérieure et le corps vitré, et c'est le cristallin qui soutient ces deux pressions; quand l'équilibre est établi, s'il a reculé nous revenons au cas précédent, s'il ne bouge pas et reste contre la cornée, je ne vois pas en quoi l'iris sert de soupape, et comment un trou dans cet iris rétablirait une communication entre deux chambres dont l'une est virtuelle.

Nous voyons donc que, dans tous ces cas, l'iridectomie n'agit pas comme un trou dans une soupape.

Comment donc l'iridectomie agit-elle, puisque tout le monde reconnaît maintenant que l'iridectomie seule amène immédiatement une diminution de l'hypertension oculaire et de tous les phénomènes graves produits par un vrai glaucome aigu.

Pour comprendre cette action de l'iridectomie sur le mode du

glaucome et sa supériorité absolument incontestable sur tous les autres moyens reconnus comme ayant une influence quelconque sur l'hypertension, nous avons recherché et étudié toutes les théories émises jusqu'à ce jour sur la pathogénie du glaucome. M. Jocqs ne voulait pas en parler et il admettait d'emblée l'hypertension du globe, croyant que l'iridectomie n'était faite que contre la difficulté de circulation de l'humeur aqueuse, conséquence de cette hypertension primitive dont il ne voulait pas rechercher la cause.

Eh bien, il nous semble qu'il faudrait tout d'abord étudier cette cause et voir si ce n'est pas sur elle plus que sur une de ses conséquences qu'agit le glaucome.

Nous ne voulons pas faire l'historique de toutes les théories, et chercher à rendre à chaque auteur ce qui lui est dû, cela n'a aucun intérêt et nous conduirait trop loin. Bornons-nous à préciser l'état actuel de nos connaissances physiologiques et anatomo-pathologiques, et cherchons à en dégager les idées qui expliquent les différentes formes de glaucome.

L'anatomie pathologique, si bien étudiée par Panas et Rochon-Duvigneaud[1], nous enseigne que dans les glaucomes récents aigus, il n'y a aucune lésion de l'œil ayant pu amener son hypertension, ni soudure de Knies, ni sécrétion plus abondante d'humeur aqueuse, ni hydropisie du corps vitré. Il n'y a qu'une hypertension du globe avec fond d'œil normal, sauf la papille qui commence à s'excaver.

Dans des glaucomes plus anciens on a dû énucléer, parce qu'ils n'ont pas été soignés à temps et que la compression prolongée a désorganisé l'œil, on a trouvé la soudure de Knies, le canal de Schlemm aplati, les vaisseaux altérés, quelques-uns même complètement oblitérés; cristallin normal, corps vitré plus liquide que normalement, la rétine et le nerf optique en voie de dégénérescence et, ce qui est très important, le corps ciliaire déjà atrophié, alors que la choroïde restait normale.

Jusqu'ici rien ne se dégage, sinon que la soudure de Knies, empêchant la filtration de l'humeur aqueuse, maintient une pression élevée dans la chambre antérieure, mais elle n'est pas primitive, elle n'est qu'une conséquence des poussées successives de glaucome; sa production est difficile à expliquer. On a voulu qu'elle fût la cause du glaucome; que, s'opposant à la filtration de l'humeur aqueuse, elle provoque ainsi l'hypertension; mais comment se fait-il alors que, dans tous les cas de glaucome récent étudiés à ce point de vue, la quantité d'humeur aqueuse ait toujours été trouvée moins grande que dans un œil normal. Comment expliquer d'un autre côté que chez les jeunes gens ayant de fortes

1. *Recherches anatomiques et cliniques sur le glaucome.*

poussées d'iritis séreuses, avec hypersécrétion des procès ciliaires, obstruction du canal de Schlemm et des pores de l'iris par des exsudats volumineux, l'humeur aqueuse; toujours plus abondante que normalement, n'amène pas de poussées glaucomateuses du globe.

La théorie de M. Abadie[1], qui voit dans le glaucome une maladie plus complexe et plus centrale qu'une simple modification du cours de l'humeur aqueuse, nous paraît bien plus rationnelle. Car, comme le dit M. Abadie, comment peut-on admettre que, sur un œil normal, l'acuité, très bonne un jour, diminue le lendemain de moitié ou plus pendant qu'il se fait une poussée glaucomateuse, pour redevenir quelques jours plus tard de nouveau excellente; et cela parce que le canal de Schlemm aurait moins facilement résorbé l'humeur aqueuse ou que les procès ciliaires en auraient excrété une plus grande quantité.

Non, il y a là un phénomène autrement complexe et qui doit relever de l'innervation même de l'œil. Malheureusement, jusqu'à présent, la physiologie nous renseigne mal sur toutes les modifications qu'on peut observer du côté de l'œil quand on expérimente sur ses nerfs. Pour notre part, nous avons bien souvent vu une expérience faite sur un animal donner des résultats absolument différents quand on la répétait sur l'homme, aussi ne nous baserons-nous ici que sur des résultats absolument indiscutables.

A l'état normal la tension oculaire est, comme l'a démontré M. Nicati dans son travail sur l'*hydrostatique oculaire*[2], réglée par le muscle choroïdien décrit par Müller dans la couche des gros vaisseaux de la choroïde. Ce muscle est le prolongement dans toute la choroïde des fibres radiées du muscle ciliaire qui elles-mêmes sont en rapport direct avec les fibres radiées de l'iris. En somme, cet ensemble de fibres musculaires lisses forment une vaste poche circulaire qui entoure absolument le corps vitré et qui, on le conçoit aisément, peut, en comprimant celui-ci, augmenter la tension oculaire.

Du reste, M. Nicati prouve absolument l'existence de ce muscle, en montre l'absolue nécessité pour maintenir toujours les vaisseaux de l'intérieur de l'œil en parfait équilibre de tension malgré toutes les perturbations qui peuvent arriver dans le système vasculaire entier et orbitaire en particulier.

M. Nicati démontre aussi que ce muscle fonctionne d'une façon absolument indépendante et n'est influencé que par la tension du sang dans les vaisseaux afférents de l'œil. Le centre d'innervation

1. Congrès d'Ophtalmologie, 1897.
2. *Arch. d'Ophtalmologie*, n° 2, février 1900.

de ce muscle se trouve dans le plexus choroïdien. M. Nicati veut absolument que ce plexus soit indépendant du grand sympathique, nous, nous croyons, et du reste d'autres auteurs l'ont démontré, que le sympathique peut en certaines circonstances l'influencer.

Ce qui fait que les résultats d'excitation et de section du grand sympathique paraissent si contradictoires au premier abord c'est que le grand sympathique, comme l'ont dit Dastre et Morat[1], n'est pas un nerf unique mais un ensemble de nerfs. Il contient des filets centripètes, centrifuges, vaso-dilatateurs, vaso-constricteurs, irido-dilatateurs, irido-constricteurs, sécréteurs, trophiques, propulseurs de l'œil, rétracteurs de l'œil. Tous ces filets sont en plus ou moins grand nombre suivant l'endroit où on le coupe et l'excite. Ils ne suivent pas le même trajet chez tous les animaux et chez l'homme. Leur centre commun paraît être dans le bulbe rachidien à 1 millimètre en arrière des tubercules quadrijumeaux et à 4 millimètres en avant du bec du calamus. Mais il est certain que ce centre est composé de bien des centres particuliers, tous en rapport plus ou moins entre eux.

D'autre part, il est évident qu'il existe bien des centres nécessaires à tous les endroits où l'anatomie a découvert des ganglions et des plexus, au niveau du plexus irien, du plexus ciliaire, du plexus choroïdien, du ganglion ophtalmique, du plexus carotidien, du ganglion cervical supérieur.

On comprend maintenant combien il est difficile de dire quand on excite le sympathique, voici ce qui se produit; quand on le coupe, voilà ce que l'on observe. Tout dépend de l'endroit, de la plus ou moins grande quantité de tels ou tels filets, de l'intensité du courant et des réflexes inhibitoires qu'on a pu mettre en œuvre sans le savoir par la destruction des tissus environnants.

Tout ceci dit, qu'observons-nous dans le glaucome?

Et tout d'abord définissons ce que nous entendons par glaucome. Comme nous l'avons déjà écrit plus haut, les irido-choroïdites produisant une obstruction complète de la pupille, de fortes synéchies postérieures, suivies de phénomènes d'hypertension, ne doivent pas être rangées dans les glaucomes.

M. Abadie divise les vrais glaucomes en glaucome aigu, glaucome subaigu avec trouble cornéen, glaucome avec rémission absolue dans les intervalles et glaucome chronique simple.

Dans les trois premières formes, où la tension est toujours très élevée, l'iridectomie réussit à merveille, tandis que dans les dernières, de l'aveu de tous, l'iridectomie ne donne absolument aucun résultat, seul la sympathectomie arrête le processus destruc-

1. *Presse médicale*, 22 décembre 1897.

tif de l'œil, si celui-ci n'a pu être enrayé par une cure prolongée d'instillations de pilocarpine et d'ésérine.

Dans les trois premières formes de glaucome avec tension très manifeste, l'iridectomie donne de très bons résultats. Dans ces glaucomes voici, à notre avis, ce qui ce passe.

Le centre bulbaire, sous une influence morbide pathologique qui nous échappe, comme la cause de bien d'autres affections, provoque une vaso-dilatation des grosses artères et entre autres de l'ophtalmique et des artères ciliaires postérieures, longues et antérieures avec augmentation de la pression sanguine dans ces artères. Le réflexe que j'appellerai de Nicati, défenseur de la tension constante dans le réseau interne de l'œil, se produit.

Il s'oppose à cet afflux sanguin par une contraction violente du muscle choroïdien, d'où hypertension de l'œil, mais maintien du calibre de ses vaisseaux, ce qu'Adamuck a constaté à l'ophtalmoscope. La pupille se dilate, car le centre irido-dilatateur paraît avoir des rapports intimes avec le centre vaso-dilatateur. Du reste, si le muscle choroïdien se contracte fortement, les muscles ciliaires et iridiens rayonnés qui sont sa continuation doivent se contracter avec lui.

Mettons à nu le ganglion cervical et excitons-le, comme l'a fait M. Zemmerman chez un de ses opérés de sympathectomie; la tension augmentera encore dans l'œil et la pupille se dilatera, mais la face sera anémiée; et ce fait, qui paraît contradictoire à bien des expérimentateurs, s'explique facilement, car on sait que du moment qu'il y a vaso-constriction des capillaires artériels et veineux, pâleur des tissus, il y a vaso-dilatation des grosses artères et hypertension sanguine dans ces artères. On voit, en outre, une exophtalmie manifeste du globe; c'est qu'on a excité des fibres dont le centre n'était pas malade. Du reste, on sait que cette propulsion de l'œil n'est pas due, comme on l'avait cru longtemps, à la dilatation des gros vaisseaux de l'orbite, car si on enregistre sur le même cylindre l'excitation électrique, la vaso-dilatation et l'exophtalmie, celle-ci se produit la première, l'augmentation de la pression sanguine la seconde suivie rapidement de l'augmentation de la tension. Cette expérience nous l'avons faite nous-même à propos d'un de nos travaux antérieurs sur l'*exophtalmos traumatique*.

Mettons maintenant de l'atropine dans cet œil glaucomateux, l'iris va se dilater, donc contraction plus forte du muscle irido-cilio-choroïdien et aggravation du glaucome.

Instillons de l'ésérine, elle n'agira pas ou très peu, car on sait que son action constrictive est bien faible dans ce cas, mais si elle agit c'est en paralysant les terminaisons nerveuses des nerfs dilatateurs et en excitant les constricteurs.

Et la pilocarpine comment agit-elle? N'est-elle pas vaso-dilatatrice, disait M. Campos au Congrès d'Ophtalmologie de 1897. Parfaitement vaso-dilatatrice et même sudoro-excitatrice, mais vaso-dilatatrice des capillaires. Donc elle diminue la tension des artères et consécutivement la tension de l'œil par le réflexe du muscle choroïdien de Nicati.

Dans ces cas de glaucome aigu avec forte tension, nous savons que l'iridectomie agit très bien, qu'elle soit bien ou mal faite, tout simplement parce que le plexus iridien est détruit, qu'il se produit un réflexe inhibitoire paralysant les filets nerveux excitateurs du muscle irido-cilio-choroïdien et peut-être même allant jusqu'au centre bulbaire inhiber l'excitation passagère qui produisait la poussée glaucomateuse.

J'avoue que pour les incrédules ce réflexe paraît extraordinaire, mais d'autres réflexes en des régions différentes, inconnus il n'y a pas longtemps encore, ont été trouvés et prouvés par la physiologie expérimentale; nous ne citerons que ceux de Ludwig et Gar, de Goltz, de Charcot, de Bouchard, etc.

Maintenant comment agissent le massage, la sclérotomie et pourquoi n'agissent-ils que pendant quelque temps?

Le massage amène, comme partout où il est pratiqué, un relâchement de la contraction musculaire et une circulation plus facile du sang. N'est-ce pas le cas ici?

La sclérotomie sectionne le muscle ciliaire, peut-être même détruit-elle quelques cellules nerveuses du plexus ciliaire et par là rapproche son action de celle de l'iridectomie.

Dans le glaucome chronique simple, la tension est moins forte et la perte de la vision est lentement progressive. La cause première doit être différente et agir moins violemment sur le centre bulbaire, elle excite des fibres trophiques outre les fibres vasomotrices. Son excitation est lente mais continue et ne se laisse pas influencer par le réflexe inhibitoire amené par l'iridectomie. Si le rétablissement normal de la circulation sanguine oculaire et orbitaire produit par la pilocarpine et la paralysie du muscle choroïdien amené par l'ésérine n'arrivent pas à en annihiler les effets, la section du sympathique ou l'arrachement du ganglion cervical supérieur la supprimeront certainement sans rendre toutefois à l'œil ce qu'il a déjà perdu par ce processus dystrophique.

Mais qu'on n'oublie pas que tous les nerfs, au bout d'un certain temps, se régénèrent et que si on s'est contenté de sectionner seulement le sympathique on ne devra pas s'étonner d'une récidive. Même si on a supprimé le ganglion cervical supérieur complètement, il est possible qu'une suppléance à la longue s'effectue et que le processus primitif de destruction de l'œil reprenne son

cours ; ne voyons-nous pas, en effet, de ces exemples de suppléance dans l'aphasie où la troisième circonvolution frontale droite vient remplacer, au bout de quelques années, la troisième circonvolution frontale gauche de Broca détruite.

Voilà l'explication qui nous paraît à l'heure actuelle la plus rationnelle de cette affection excessivement complexe de l'œil dont la clinique différencie mieux peu à peu les différentes modalités. Espérons que l'anatomie microscopique et la physiologie arriveront bientôt à connaître à fond les parcours des différents filets nerveux du sympathique cervical, leur origine réelle, leur action et leurs rapports entre eux.

Voici donc les conclusions que nous proposons pour l'instant :

I. L'iridectomie ne peut agir sur le glaucome pour la seule raison qu'elle permet une libre communication de la chambre postérieure avec la chambre antérieure.

II. Le glaucome aigu doit être produit par une lésion d'une partie du centre bulbaire amenant une vaso-dilatation des artères de l'orbite et par suite une contraction réflexe du muscle choroïdien déterminant l'hypertension.

III. L'iridectomie dans les formes de glaucome aigu, subaigu avec trouble cornéen et avec rémission absolue dans les intervalles, agit très bien. Son action nous paraît pouvoir s'expliquer par la destruction du plexus iridien et par des réflexes consécutifs agissant sur le muscle irido-cilio-choroïdien et sur le centre bulbaire.

IV. Dans le glaucome chronique simple, la lésion du centre bulbaire est différente et agit plus spécialement sur des fibres trophiques.

V. L'iridectomie n'amène aucune amélioration dans ces cas, et si une cure intense et prolongée par l'ésérine associée à la pilocarpine en instillations ne donne pas de résultats, on doit recourir à la sympathectomie qui, jusqu'à présent, dans ces cas a donné d'excellents résultats.

M. le Dr Kalt. **Rapport sur un travail du Dr Dauinoy, intitulé : « Quelques considérations sur l'action de l'iridectomie dans le glaucome. »** — L'auteur réfute tout d'abord l'opinion émise par Jocqs sur l'action de l'iridectomie dans le glaucome aigu. Pour Jocqs, l'opération n'aurait pour but que de rendre libre la communication entre les chambres antérieure et postérieure et permettre l'élimination de l'humeur aqueuse à travers la région du canal de Schlemm temporairement obstruée par le refoulement en avant de l'iris.

Comme toujours dans les affirmations trop absolues, il y a une portion de vérité associée à des erreurs. Il est absolument impos-

sible de méconnaître l'effet « désobstruant » qui appartient à la brèche irienne. Il suffit de se rappeler que la plaie faite à la sclérotique ne se réunit que fort lentement. Une large voie est donc ouverte à l'humeur aqueuse venue des procès ciliaires et aussi à celle qui avait transsudé dans le corps vitré; l'opération peut être considérée comme un débridement d'abcès qui sera suivi du dégonflement des tissus œdématiés.

Mais l'iridectomie n'est-elle qu'un débridement? Ici il y a évidemment les plus grandes réserves à faire. De tout temps il a fallu reconnaître dans le mécanisme du glaucome une action nerveuse, et il est bien démontré que l'obstruction des espaces filtrants. découverte par *Knies*, n'est pas la cause première de l'hypertension. Elle n'en est que l'effet.

Ce qu'il importerait d'élucider, c'est le mécanisme de la tension intra-oculaire. L'auteur rappelle ici les idées de M. Nicati pour qui le muscle choroïdien de *Müller*, terminaison postérieure du muscle ciliaire, serait le régulateur de la pression intra-oculaire par son action sur les vaisseaux du tractus uvéal. Et l'innervation de ce muscle serait indépendante du sympathique; elle aurait son origine dans les ganglions nerveux du plexus choroïdien.

L'auteur est disposé, au contraire, à reconnaître une grande influence au sympathique. Les accès de glaucome irritatif s'expliqueraient par une excitation de foyers d'origine bulbaire des fibres sympathiques amenant de la vaso-dilatation dans le territoire de l'ophtalmique et une excrétion intra-oculaire exagérée.

La contraction du muscle cilio-choroïdien aura pour but de maintenir cette vaso-dilatation dans de justes limites; en même temps la compression transmise au corps vitré augmente la dureté du globe. La participation du muscle dilatateur de la pupille à la contraction générale du muscle cilio-choroïdien expliquerait la dilatation pupillaire, à moins qu'on n'invoque une excitation des fibres irido-dilatatrices dont l'origine serait voisine de celle du centre vaso-dilatateur.

Il est difficile de suivre l'auteur dans ses considérations appuyées sur une physiologie encore bien incertaine. Admettons avec lui que l'iridectomie en amenant une destruction partielle du plexus irien déterminerait un réflexe inhibitoire paralysant les filets nerveux excitateurs du muscle cilio-choroïdien et peut-être allant jusqu'au centre bulbaire inhiber l'excitation passagère qui produisait la poussée glaucomateuse. C'est de la théorie pure.

En passant, je relèverai cependant une affirmation au moins hasardée de l'auteur : la sclérotomie, dit-il, sectionne le muscle ciliaire et détruit peut-être même quelques cellules nerveuses de ce plexus.

Où l'auteur a-t-il vu cela? Je ne sache pas qu'aucune opération

(à l'exception de celle de Hancock) touche au muscle ciliaire.

Pour le glaucome chronique, l'auteur croit à une excitation moins forte du centre bulbaire et à une excitation « des fibres trophiques ». Lorsque l'action *paralysante* de l'ésérine sur le muscle choroïdien est insuffisante pour abaisser la pression, il faut s'adresser à la sympathectomie, à l'arrachement du ganglion cervical tout en se rappelant que le résultat peut ne pas être définitif en raison des suppléances nerveuses qui peuvent s'établir là comme ailleurs, et amener un retour du glaucome.

On a vu par ce qui précède que l'auteur s'est documenté aux travaux les plus récents sur le glaucome. Nous ne lui ferons pas un reproche des obscurités nombreuses qu'on rencontre dans son travail. Ne s'agit-il pas vraiment de la question la plus obscure de la pathologie oculaire?

Je conclurai donc favorablement sur la demande de notre confrère de faire partie de la Société d'Ophtalmologie de Paris.

Au travail ci-dessus analysé, notre confrère joint la liste de ses publications antérieures :

1° De l'enophtalmie traumatique. Thèse de Nancy, 1899.

2° Un nouveau cas d'enophtalmos traumatique (*Clin. opht.*, 25 mars 1900).

3° Action analgésiante de la dionine (*ibid.*, 10 avril).

4° Trois foyers de choroïdite maculaire guéris par les injections sous-conjonctivales de cyanure de Hg (*ibid.*, 25 juin 1900).

M. Jocqs. — Si l'effet de l'iridectomie réside dans la section des filets sympathiques de l'iris qui agirait en amenant un réflexe inhibitoire paralysant les filets nerveux excitateurs du muscle cilio-choroïdien et peut-être le centre bulbaire lui-même, pourquoi, après l'iridectomie faite en dehors du glaucome, ne voyons-nous aucun changement dans la tension oculaire?

Je ferai encore remarquer ceci, c'est que l'effet que j'attribue, avec d'autres, à l'iridectomie n'est pas précisément de désobstruer la région du canal de Schlemm, mais de permettre à l'humeur aqueuse d'arriver librement dans la chambre antérieure d'où elle sera éliminée non seulement par le canal de Schlemm s'il est encore libre, mais aussi par toute la face antérieure de l'iris qui participe à l'excrétion au moins autant que le canal.

M. Chevallereau. **Comment apprécier l'incapacité partielle permanente de travail qui succède aux blessures de l'œil?** (Rapport sur le travail du Dr Deschamps, de Grenoble). — Lorsque notre collègue Dehenne eut l'heureuse idée de demander à la Société d'étudier les conséquences oculaires de la loi sur les accidents du travail, le Dr Deschamps venait de faire, à la Société de

médecine de l'Isère, une communication intitulée : « Comment apprécier l'incapacité partielle permanente de travail qui succède aux blessures de l'œil ? » Notre confrère de Grenoble nous envoie son travail et nous devons l'en remercier car, tant dans cette petite brochure que dans la lettre qui l'accompagne, il pose la question d'une façon particulièrement claire en même temps que juste.

M. Deschamps envisage la question d'une façon très large. Dans l'examen du dommage subi par un blessé, nous ne devons pas nous borner à évaluer la diminution de capacité du travail actuel qui en résulte ; cet homme n'est pas forcément rivé à sa profession, il peut désirer en changer pour s'élever plus haut par son intelligence et par son travail ; il peut être obligé d'en changer sous l'influence d'une crise industrielle. Il faut donc évaluer d'une façon générale le dommage causé à sa force visuelle indépendamment de la profession actuelle. Il faut, d'autre part, évaluer sa diminution esthétique, une difformité apparente, même sans entraîner d'affaiblissement de l'acuité visuelle, devant empêcher un ouvrier de trouver un emploi.

M. Deschamps est d'avis, comme nous le sommes presque tous. que la notation de l'acuité visuelle telle que nous l'obtenons avec nos échelles typographiques ne peut fournir, dans les circonstances actuelles, qu'un renseignement très incomplet, elle ne donne que l'un des éléments de la valeur sociale d'un œil, il faut en outre évaluer les changements dans la réfraction, par exemple après une cataracte traumatique, les modifications dans le champ visuel, comme après le décollement traumatique de la rétine, la paralysie de l'accommodation, comme dans la mydriase traumatique.

Il serait légitime, d'autre part, et cela d'ailleurs faciliterait singulièrement notre rôle, que les patrons ou les compagnies d'assurances exigeassent un examen rapide et sommaire de la vue de tous les ouvriers assurés.

M. Deschamps ne nous apporte pas une formule mathématique qui de l'examen de la lésion permette de conclure à l'importance du dommage subi. Il dit seulement qu'en Allemagne, la perte totale de la vision d'un œil diminue de 20 p. 100 la capacité de travail d'un ouvrier et qu'en France, la jurisprudence tend à admettre (bien qu'il y ait des différences considérables entre les appréciations des divers tribunaux) que la perte totale d'un œil diminue la capacité de travail de 30 p. 100. On pourrait, dit-il, accepter ce dernier chiffre pour apprécier le dommage subi lorsque, un œil étant sain, l'autre conserve 1/4, 1/2 ou 3/4 de sa valeur ; mais il reste à déterminer les bases sur lesquelles nous devrons nous appuyer pour dire qu'un œil a perdu 1/4, 1/2 ou 3/4 de sa

valeur professionnelle. La question n'est pas résolue, mais elle est posée : dans chaque cas, d'après notre confrère de Grenoble, on ne peut s'en tirer qu'en examinant isolément tous les éléments du procès. Même, pour suivre l'idée de M. Deschamps, il nous faudrait tenir compte de l'âge du blessé, de son degré d'intelligence, de ses chances d'avenir. Pour une même lésion, pour une même diminution de la capacité de travail, il serait sans doute légitime de ne pas donner la même somme à un pauvre vieux qui n'a plus d'enfants à sa charge, qui va bientôt terminer sa vie de labeur, qu'à un jeune ouvrier plein d'intelligence et d'énergie, et devant lequel s'ouvrirait une longue et peut-être brillante carrière.

Mais insister davantage sur ces considérations ce serait sans doute empiéter sur le rôle du magistrat auquel nous devons nous borner à apporter des renseignements techniques; ce serait aussi empiéter sur le rôle du législateur, car il s'agit là d'une des faces, et non la moins intéressante, de la question sociale; or, nous avons bien suffisamment à faire sur notre terrain pour n'avoir nul besoin de faire des incursions sur le domaine d'autrui. Quoi qu'il en soit, vous me permettrez de remercier en votre nom M. Deschamps de l'appoint très judicieux qu'il apporte à la question dont nous avons abordé l'étude.

M. Antonelli. — Je voudrais demander l'avis de la Société sur la question suivante : L'iridoplégie traumatismale, légère et non accompagnée de trouble d'accommodation, jusqu'à quel point constitue-t-elle une infirmité susceptible d'être indemnisée? — J'ai dû examiner, ces jours derniers, un menuisier-charron, frappé sur l'œil droit par un gros morceau de bois, il y a deux mois environ. La pupille droite réagit un peu moins bien que la gauche à l'impression lumineuse; elle reste volontiers plus dilatée, et d'une façon qui la rend légèrement ectopique (iridoplégie asymétrique); aucune limitation du pouvoir accommodatif, aucune autre lésion. J'ai conclu à une infirmité, probablement définitive, mais, en somme, légère, et n'apportant aucune gêne au travail de cet ouvrier. J'avoue que je serais embarrassé si l'on me sommait de fixer le *quantum* de l'indemnité.

M. Dor fils. — Le rapport de M. Sulzer ne tient pas assez compte, à mon avis, de tous les facteurs qui doivent entrer en ligne de compte dans l'évaluation de la réduction de la capacité professionnelle consécutive aux accidents oculaires.

Il y a, à mon avis, quatre facteurs essentiels à considérer :

1° La vision binoculaire centrale;

2° La vision centrale de chaque œil en particulier;

3° Le champ visuel;

4° La concurrence professionnelle.

Si, dans certaines professions, on peut se passer d'une bonne vision binoculaire, il est, au contraire, indispensable d'avoir un champ visuel étendu et la perte d'un œil entre en ligne de compte non pas tant par la suppression de la vision binoculaire que par la limitation du champ visuel qui en est la conséquence.

Le facteur « concurrence professionnelle » comprend, dans mon esprit, la plus ou moins grande facilité qu'aura un ouvrier borgne à trouver du travail suivant que son œil sera aveugle par une section du nerf optique que personne ne peut voir, ou par un vaste leucome de la cornée qui frappe tout le monde. Je propose de donner aux ouvriers blessés des points pour ces quatres facteurs. Soit 10 le maximum, la perte totale d'un œil par une plaie du nerf optique s'exprimerait par les points suivants :

V. binoc. = 0. V. monoc. = 10 (si l'autre œil est normal). Champ visuel = 7. Concurrence = 10.

La perte totale d'un œil par un vaste leucome s'exprimerait par les mêmes chiffres pour les trois premiers facteurs, mais le facteur concurrence n'aurait que 4 ou 5.

Un accident ayant réduit l'acuité visuelle d'un œil à 1/10, mais ayant laissé intact le champ visuel, s'exprimerait : V. binoc. = 0. V. monoc. = 10. Champ visuel. = 10. Concurrence = 9.

On dresserait ensuite un tableau des professions dans lesquelles la note 0 n'entraînerait pas de réduction de la capacité de travail pour la vision binoculaire et où tout dépendrait des trois autres notes; puis on dresserait un autre tableau des professions dans lesquelles il serait indispensable d'avoir 9 ou 10 pour la vision monoculaire, et ainsi de suite. Une fois ces tableaux établis l'oculiste consulté n'aurait qu'à donner aux ouvriers des notes et il serait bien facile de convenir que tel abaissement d'acuité visuelle comporte telle note, et telle réduction du champ visuel telle autre note. Mon projet paraîtra peut-être étrange à la première impression, mais je crois qu'il tient compte de certains facteurs que l'on ne peut pas négliger et je ne conçois pas bien comment on tiendrait compte de ces facteurs sans façon plus simple. La formule proposée par Magnus

$$E = C.\sqrt{P}.\sqrt[4]{M}.\sqrt[5-10]{\frac{C_1 \times C_2}{2}.\sqrt{P}.\sqrt[4]{M}}$$

a une apparence mathématique tout à fait trompeuse, et d'ailleurs elle n'est pas simple.

M. A. Terson. — Il faut, en cas de traumatisme, tenir compte, même sans lésion fonctionnelle, du nouvel aspect de l'œil. Une inégalité pupillaire, comme dans le cas de M. Antonelli, une taie même latérale et ne gênant pas la vision, et une foule d'autres

accidents constituent des lésions, sinon visuelles, du moins oculaires, importantes pour le rôle social, et surtout dans les professions avec apparition continuelle ou publique, ou exigeant aussi une vision très fine, les patrons pouvant être même rebutés par l'infirmité apparente et pouvant supposer qu'elle entraîne, malgré les dires du sujet, une infériorité visuelle.

M. Jocqs. — Nous sommes tous d'accord que, pour apprécier la perte de vision d'un sinistré, nous devons prendre en considération son genre de travail, c'est-à-dire déterminer aussi exactement que possible, d'après les éléments dont nous pourrons disposer, la cote de son acuité visuelle professionnelle.

Il semble hors de doute également que, pour l'évaluation de cette cote visuelle, nous devons nous baser sur un examen fonctionnel complet, nous réservant d'accorder un coefficient majeur à celle de ces fonctions qui est la plus précieuse au blessé dans l'exercice de son métier : la vision centrale pour l'un, périphérique pour un autre, etc.

Mais la constatation que nous noterons toujours la première dans nos examens, celle qui nous est indispensable comme base d'appréciation, c'est l'acuité visuelle physiologique. Or si déjà l'exactitude de nos publications scientifiques laisse à désirer faute de faire usage des mêmes échelles visuelles, combien ne serons-nous pas encore plus gênés dans notre rôle d'expert si nous ne discutons pas sur les mêmes bases d'appréciation. Je suis d'accord avec M. Deschamps pour souhaiter que nous employions tous la même échelle visuelle. Nous ne pourrons jamais amener la conviction dans l'esprit des juges si nous-mêmes nous paraissons différer d'opinion en apportant des chiffres différents.

Dans le cas de M. Antonelli, s'il est bien prouvé que l'inégalité pupillaire par parésie de l'iris est due au traumatisme, il est hors de doute qu'elle doit être considérée comme une infirmité au moins temporaire, donnant droit à une indemnité. Il y a lieu, en effet, de faire des réserves sur les suites possibles de ce traumatisme. Si ce cristallin a été subluxé ou seulement contusionné, il peut se produire dans la suite une cataracte traumatique.

M. Morax. — Je me rattache absolument à la manière de voir de M. Dor; mais, aux quatre facteurs qu'il signale, j'en ajouterai un cinquième dont il me paraît important de tenir compte aussi, c'est l'accommodation. Je crois qu'il faut considérer l'acuité visuelle comme un des facteurs de la vision et qu'il est important de conserver à l'acuité visuelle sa signification étroite et de ne pas confondre vision avec acuité visuelle. Ceci nous éloigne un peu du point de départ de la discussion. L'excellent rapport de Sulzer répondait à la question précise que M. Debenne avait posée et je

tiens à le remercier de nous avoir exposé d'une manière parfaite tout ce qui avait été fait sur cette question de l'acuité visuelle au point de vue médico-légal. Or, il résulte de notre discussion que la question ne se pose pas ainsi et qu'il faut corriger d'une manière beaucoup plus large la vision au point de vue médico-légal, les variations de l'acuité visuelle ne constituant pas un des facteurs de la vision et ne pouvant être considérées isolément lorsque nous avons à apprécier la valeur professionnelle de la fonction visuelle. Ne parlons donc plus de l'acuité visuelle mais de la vision au point de vue médico-légal. Ceci dit, je vous ferai observer que la manière dont l'acuité visuelle sera indiquée, sans perdre de son intérêt, perd sûrement de son importance puisqu'il ne s'agit plus des variations d'un facteur unique, mais d'une variation d'un des cinq facteurs de la vision.

M. Sulzer. — L'avis de M. Dor sur la multiplicité des facteurs, entrant en ligne de compte dans l'appréciation du pouvoir visuel, est des plus justes. Si mon rapport est muet à ce sujet, c'est qu'il a pour sujet une question précise et limitée, à savoir, l'acuité visuelle au point de vue médico-légal.

En ce qui concerne la question posée par M. Antonelli, y répondre serait empiéter sur les attributions du juge. L'expert médical est appelé pour constater la valeur et le degré de la lésion.

M. V. Morax. **Sémiologie des hémorragies orbitaires, à propos d'une hémorragie orbitaire spontanée.** — L'étude sémiologique et clinique des hémorragies orbitaires me paraît encore très incomplète, et l'embarras relatif dans lequel je me suis trouvé, à propos d'une malade qui présentait un trouble de cette nature, m'engage à raporter son histoire et à entrer dans quelques considérations sémiologiques.

Le 25 septembre 1900, le Dr Gaudin me priait d'examiner une dame de 68 ans, habitant la campagne et qui était venue passer quelques jours à Paris. Trois jours après son arrivée et sans aucune modification dans son état général, elle avait été prise subitement de troubles oculaires sur la nature desquels je devais me prononcer. La malade raconte que le matin même, 25 septembre, elle s'est levée à 7 heures du matin; elle réveille sa fille. fait sa toilette, et dix minutes après, elle ressent une petite douleur dans la région orbitaire droite et tout aussitôt elle remarque qu'elle ne peut plus ouvrir son œil. Son entourage est surtout effrayé par la saillie anormale des paupières. La malade garde la chambre et, bien qu'elle ne prenne aucun aliment, elle a par deux fois des vomissements de mucosités et de bile. Il n'y a pas de fièvre, aucun malaise général.

Je l'examine à 5 heures du soir et voici ce que je note : L'œil droit est saillant et refoule en avant la paupière supérieure qui le recouvre entièrement. Cette saillie est d'autant plus apparente qu'en raison de l'état d'émaciation de la malade, l'œil gauche est plutôt enfoncé. Les paupières ont leur coloration normale. Il n'y a aucune teinte ecchymotique. Lorsqu'on engage la malade à ouvrir l'œil, la paupière supérieure s'élève à peine ne produisant qu'une ouverture de 2 à 3 millimètres de la fente palpébrale. L'exophtalmie est axile et irréductible. Par pression sur le globe, on constate qu'il a une tension normale, plutôt abaissée qu'augmentée, mais on ne parvient pas à refouler le globe à sa place dans l'orbite. Par l'auscultation on ne perçoit ni bruit de souffle, ni thrill.

Lorsqu'on entr'ouvre les paupières, on ne remarque aucune modification dans l'aspect du segment antérieur du globe, par contre on est tout de suite frappé de l'immobilité du regard de l'œil malade. Son immobilité est presque absolue surtout dans l'élévation. Dans les autres directions, c'est à peine si le déplacement atteint 5 à 10.

Lorsqu'on sollicite le regard en haut que l'œil gauche exécute normalement, l'œil droit reste immobile et la malade ressent une douleur qu'elle localise dans la région du sourcil. En outre, quel que soit le mouvement sollicité, il existe de la diplopie. Cette diplopie change de caractère suivant la direction du regard.

Les pupilles sont égales et présentent des réactions normales à la lumière et à la convergence des deux côtés.

Le fond de l'œil ne présente aucune modification. Il n'y a ni stase veineuse, ni lésion papillaire.

L'œil droit présente à la kératoscopie une hypermétropie manifeste de 1,50 D., alors que l'œil gauche est emmétrope. L'acuité visuelle est de 5/20 à droite après correction de + 1,50 D. d'hypermétropie, à gauche elle est de 5/7. L'âge de la malade ne nous permettait pas d'étudier son pouvoir accommodatif. Avec + 5 D. elle lisait à 30 centimètres le n° 3 de l'échelle de Parinaud.

En résumé, cette malade présentait *une exophtalmie axile, irréductible, à début brusque avec ophtalmoplégie externe complète de l'œil droit, sans troubles manifestes de la circulation intra-oculaire.*

Je pensai, pour les raisons que je développerai plus loin, qu'il s'agissait d'une hémorragie orbitaire, et je comptai sur l'évolution pour me confirmer dans mon diagnostic. Sur mes conseils, la malade garde la chambre et fit sur les paupières des applications fraîches.

L'analyse des urines ne m'avait rien révélé, ni sucre, ni albumine.

La malade se livre aux travaux des champs et elle a toujours joui d'une bonne santé, bien qu'elle ait une apparence cachectique et qu'elle semble de dix ans plus âgée qu'elle ne l'est en réalité.

Le seul point à relever dans les antécédents, c'est que la malade a parfois des maux de tête qui se terminent souvent par une épistaxis abondante.

Dans la nuit du 25 au 26 septembre la malade eut encore quelques douleurs spontanées au niveau du sourcil droit et en même temps un vomissement bilieux.

Je revis la malade le 27 septembre et je fus frappé de la rapidité avec laquelle ces symptômes s'étaient modifiés. La malade avait ouvert les paupières le 27 au matin et je constate que la mobilité oculaire et palpébrale est redevenue entière. L'exophtalmie a disparu. Même avec le verre coloré on ne constate pas de diplopie. L'examen du fond de l'œil ne révèle toujours rien d'anormal tant du côté des tissus que des vaisseaux. La vision ne s'est pas modifiée et la malade ne peut dire si les deux yeux avaient la même vision avant l'affection actuelle.

La malade repartit ce jour même pour la province et je n'ai pas eu l'occasion de la revoir depuis lors.

Il est nécessaire maintenant de discuter le cas et de montrer qu'il s'agit bien en réalité d'une hémorragie orbitaire, et d'une hémorragie d'une nature spéciale et dont on ne trouve que peu d'exemples dans la bibliographie.

Ce qui me paraît plaider en faveur de l'hémorragie c'est, d'une part, la brusquerie et la spontanéité de début de l'exophtalmie. Car l'irréductibilité du globe dans l'orbite ne peut s'expliquer qu'en admettant l'existence d'un épanchement liquide incompressif. Dans l'emphysème spontané ou traumatique, les tissus infiltrés d'air présentent toujours une certaine élasticité, en outre il se produit une crépitation spéciale lorsqu'on comprime les paupières qui ne tardent pas à s'infiltrer d'air. L'absence de toute modification de l'état général et de tout phénomène inflammatoire du côté de l'orbite exclut toute hypothèse de processus inflammatoire qui d'ailleurs n'aurait pas eu une évolution aussi brusque.

Lorsqu'on se reporte aux cas décrits dans le chapitre des hémorragies orbitaires ou hématomes de l'orbite, on constate très vite que les faits relatés n'ont aucune analogie avec celui que nous étudions. Dans tous les faits signalés dans le traité de Wecker et Landolt, dans le traité de Panas, dans le cas relaté par Guan à la *Société ophtalmologique du Royaume-Uni* (7 mai 1896, Voir *Annales d'Oculistique*, t. 115, p. 469), il s'agit d'hémorragies orbitaires retentissant sur la circulation intra-oculaire, alors que

ce qui fait la particularité de notre cas c'est l'absence de troubles de la circulation intra-oculaire.

Faut-il voir dans cette participation ou non de la circulation intra-oculaire une simple question de degré dans l'intensité de l'hémorragie qui, suivant le cas, exercerait ou non une pression anémiante sur les vaisseaux centraux du nerf optique et de la rétine? Doit-on, au contraire, admettre que le siège de la lésion vasculaire qui produit l'hémorragie est seul en cause et entraîne à lui seul l'anémie du nerf optique et par suite son atrophie.

Supposons, en effet, une lésion de l'artère ophtalmique ou de l'artère centrale de la rétine avant sa pénétration dans la gaine; il est vraisemblable d'admettre que la rupture du vaisseau aura pour suite l'ischémie de la papille et de la rétine, celle-ci accompagnant les symptômes de l'hémorragie intra-orbitaire : exophtalmie, ophtalmoplégie qui, dans ce cas, sera totale et non simplement externe comme dans le fait ci-dessus (il n'est cependant pas tout à fait exact de parler d'ophtalmoplégie totale dans ces faits, car si la pupille est dilatée et ne réagit plus à la lumière par suite de la suppression de la fonction rétinienne, la pupille peut encore conserver sa réaction à la convergence et sa contraction consensuelle).

Mais ce n'est pas la seule hypothèse que l'on puisse faire. On peut aussi admettre qu'il s'agit dans un cas d'une hémorragie artérielle et dans l'autre d'une hémorragie veineuse.

Je suis porté à croire que c'est cette dernière interprétation, la nature veineuse de la lésion vasculaire, qui influe sur les caractères du syndrome. Supposons, par exemple, une hémorragie provenant d'un des vaisseaux afférents de la veine ophtalmique supérieure, nous pouvons facilement concevoir que cette hémorragie n'ait aucun retentissement sur la circulation intra-oculaire et que la pression du sang épanché, très inférieure à celle de la circulation artérielle, ne provoque aucune gêne circulatoire sur la circulation de retour des membranes internes du globe oculaire. D'autre part, les anastomoses veineuses si richement développées entre la circulation orbitaire et faciale nous expliquent suffisamment l'absence de retentissement palpébral ou oculaire de cette lésion de la veine ophtalmique supérieure. Cependant l'abondance de l'hémorragie influe peut-être aussi sur les troubles de circulation intra-oculaire, et il ne faudrait pas être absolu et dire que l'hémorragie veineuse intra-orbitaire n'est jamais accompagnée de troubles de la circulation intra-oculaire.

MM. Brasch et Levinsohn[1] ont relaté un cas d'hémorragie orbi-

1. Brasch et Levinsohn, *Berliner klinische Wochenschrift*, 1898, p. 1146.

taire survenue pendant un accès de migraine : un électricien de 23 ans, sans tares personnelles ou héréditaires, est pris dans la nuit du 20 août 1896 d'une douleur violente au-dessus de l'œil gauche ; le lendemain matin cet œil est gonflé et les douleurs disparaissent après quelques vomissements.

Le 11 novembre de la même année, même accident, et c'est alors que nos confrères l'examinent. Il y a une exophtalmie bilatérale et une légère diminution des mouvements d'abduction des deux yeux surtout du gauche. Les yeux sont sensibles à la première. Il existe une légère hyperémie veineuse de la rétine plus prononcée à gauche.

L'acuité est de 6/15 à droite et de 6/35 à gauche

L'attaque suivante survient en avril 1897 à gauche et s'accompagne en outre des symptômes décrits d'hémorragies sous-cutanées étendues des paupières gauches.

En juillet 1898, au moment où le malade faisait un effort de défécation, une nouvelle hémorragie se produit, déterminant de vives douleurs, du gonflement des paupières et une perte complète de la vision de l'œil gauche.

Il y a de ce côté une hyperémie veineuse et la papille est entourée d'une couronne d'hémorragies veineuses, la suffusion des paupières se résorbe en huit jours et quinze jours après cette dernière hémorragie l'acuité visuelle était de 6/35.

Dans ce fait, qui présente avec le nôtre une certaine analogie au point de vue de l'évolution résolutive des poussées hémorragiques, les troubles vasculaires intra-oculaires ont existé cependant, mais, ainsi que le prouve le rétablissement de la fonction visuelle et l'hyperhémie veineuse constatée, il s'est agi dans ce cas d'une hémorragie qui ne provenait sûrement pas de l'artère centrale de la rétine ou de l'artère ophtalmique au-dessus de l'origine de l'artère centrale.

Dans ce fait, nous sommes forcé d'admettre soit une hémorragie artérielle d'une branche de division de l'artère ophtalmique au delà de l'origine de l'artère centrale de la rétine, soit une hémorragie veineuse assez abondante.

Quoi qu'il en soit, ce ne sont que des hypothèses vraisemblables, mais le fait que j'ai rapporté m'a paru digne de fixer l'attention sur la différenciation symptomatique possible entre les hémorragies spontanées veineuses et artérielles de l'orbite.

M. A. Terson. — Dans les cas de ce genre, il y a intérêt à rechercher avant tout l'état du système circulatoire, des artères et du cœur, aussi bien dans le but de retrouver l'étiologie hémorragique que pour instituer un traitement et une hygiène prophylactiques et éviter le retour probable de nouveaux accidents. Il peut être même utile d'apprécier l'état de la tension artérielle

à la temporale ou à la radicale, comme je l'ai déjà fait chez les glaucomateux, les hautes pressions coexistant souvent avec l'artério-sclérose généralisée, d'où des vaisseaux friables et toujours sous une pression dangereuse.

M. Antonelli. — Je n'oserais pas souscrire à l'affirmation de M. Morax, que l'absence de troubles circulatoires du fond de l'œil autorise à présumer d'une hémorragie veineuse, plutôt qu'artérielle, de l'orbite. Les branches collatérales de l'artère ophtalmique sont, en effet, si nombreuses, entre le point d'origine de l'artère centrale de la rétine et la bifurcation terminale, qu'une hémorragie modérée, fournie, par exemple, par l'artère lacrymale près de son origine, ou par la frontale externe, ou par une des musculaires, pourrait très bien donner la symptomatologie de l'hématome orbitaire dans le cône musculaire, sans aucune entrave à la circulation papillaire. Il faut aussi songer aux artères qui, d'une façon constante, sont fournies à l'orbite par la méningée moyenne, à travers la fente sphénoïdale.

M. Jocqs. — Je relèverai deux points particuliers dans l'intéressante observation de M. Morax : la rapide disparition de l'exophtalmie (quarante-huit heures) et l'absence d'emphysème des paupières. Il paraît tout d'abord surprenant qu'un épanchement sanguin intra-orbitaire capable de produire l'exophtalmie et l'immobilité du globe oculaire ait pu disparaître en si peu de temps sans laisser de traces.

D'un autre côté, M. Morax exclut le diagnostic d'emphysème orbitaire à cause de l'absence d'emphysème des paupières. Or il peut y avoir épanchement d'air dans l'espace rétrobulbaire sans infiltration intra-palpébrale. J'ai souvenir du cas suivant : un homme tombé sur le dos du nez avait eu une épistaxis qui avait nécessité le tamponnement des fosses nasales. Quelques heures après, à la suite d'un éternuement, il se produisit de l'exophtalmie accompagnée d'une douleur vive qui immobilisait le globe. A aucun moment il n'y eut d'emphysème palpébral. Cependant il était bien certain ici qu'il y avait eu épanchement d'air dans l'orbite par une fissure de la paroi orbitaire interne. L'exophtalmie disparut au bout de ving-quatre heures.

Dans le cas de M. Morax, je crois comme lui à une hémorragie en l'absence de toute cause d'emphysème, mais je tiens à faire remarquer que l'épanchement d'air peut se limiter à l'espace rétrobulbaire, rétro-ténonien et que, en présence de ces exophtalmies brusques à disparition rapide, il ne faut pas éliminer d'emblée l'emphysème orbitaire.

M. Péchin. — Au point de vue de l'étiologie, il y a lieu dans ces cas d'étudier l'état des voies digestives et du foie ; on sait, no-

tamment, combien l'ictère acholurique prédispose aux hémorragies. M. Panas a apporté, il y a quelque temps, à l'Académie de médecine, l'observation d'un jeune homme dont l'hématome orbitaire relevait d'une affection stomacale.

M. Morax. — Dans ce fait rien n'avait justifié l'hypothèse d'emphysème orbitaire; il n'y avait eu ni traumatisme ni effort de toux ou de sternutation. Evidemment, l'absence de lésions ophtalmoscopiques n'exclut pas l'hypothèse de ruptures artérielles provenant d'autre branche de division de l'ophtalmique, aussi ne me suis-je pas prononcé d'une manière catégorique; c'est par de nouvelles observations que l'on réussira, je crois, à préciser ce point et j'ai voulu seulement attirer l'attention sur cette différenciation possible entre les hémorragies veineuses et artérielles.

Quant à la mensuration de la première paupière, elle n'a pas été faite. Je n'ai d'ailleurs que peu de confiance dans les renseignements que cette mensuration peut donner, et elle ne nous donnerait pas une explication de la cause de la fragilité vasculaire.

Rapport de M. le Dr Gorecki

Au nom d'une commission composée de MM. Chevallereau, Duboys de Lavigerie, Valude, Morax, Gorecki, rapporteur, sur la proposition de modification au règlement déposé par MM. Dubois, Valude et Morax : **payement des malades amenés et des clichés.**

Conformément à l'article 47 de notre règlement, trois de nos collègues ont proposé une modification d'ordre financier tendant à mettre à la charge de la Société : 1° une indemnité de 5 francs accordée à chaque malade présenté; 2° les frais de planches ou de tableaux jusqu'à concurrence de 30 francs pour chaque auteur. La signature de notre très dévoué et très prudent trésorier au bas de notre proposition est de nature à nous rassurer touchant les conséquences de sa réalisation. Cependant, ne voulant pas préjuger de l'avenir, je crois qu'il est plus prudent de ne pas engager d'une façon absolue, ni les finances, ni la manière de faire de notre Société. En conséquence, d'accord avec mes collègues de la Commission, j'ai l'honneur de vous proposer la modification suivante à notre règlement, modification qui n'est que la reproduction du desideratum des signataires, sauf de très légères modifications.

Ajouter à l'article 29 :

« *Dans la limite des crédits votés conformément à l'article* 31 *modifié*, la Société accorde une somme de 5 francs pour le déplacement des malades qui lui sont présentés.

« Cette indemnité est remise directement au malade par le trésorier.

« Dans les mêmes limites, la Société prend à sa charge l'établissement des dessins et clichés destinés à compléter les communications faites à ses séances. Le crédit affecté pour chaque auteur ne pourra en aucun cas dépasser 30 francs. Les factures du dessinateur, du clicheur ou du lithographe seront payées directement par le trésorier. Les clichés typographiques ou photographiques resteront la propriété de l'auteur après leur publication dans les comptes rendus de la Société. »

A l'article 31, après les mots : *Le trésorier présente ses comptes dans la séance de janvier*, ajouter :

« Il indique la somme qui pourra être consacrée : 1° aux indemnités données aux malades présentés; 2° aux frais de clichés. Une commission nommée par la Société sur la proposition du président présente son rapport dans la séance suivante dont les conclusions modifiables, par la Société, sont discutées en comité secret et votées, s'il y a lieu, à la majorité des membres présents. »

Pour cette année-ci, je vous propose de voter un crédit de 100 francs pour l'indemnité de déplacement des malades, et de 200 francs pour les clichés.

Cette disposition a pour principal avantage, ainsi que je vous l'ai dit, de ne pas engager l'avenir et de vous permettre d'augmenter ou de diminuer les sommes ainsi dépensées sans avoir recours aux formalités de modifications de notre règlement.

La Société adopte à l'unanimité la proposition avec l'addition u rapporteur.

CONGRÈS DES MÉDECINS ET NATURALISTES POLONAIS

Tenu a Cracovie en 1900[1]

Section ophtalmologique.

Une grande partie du Congrès a été consacrée à l'étude des moyens propres à combattre la conjonctivite granuleuse qui fait des ravages parmi la population du pays. MM. les docteurs

1. Nous empruntons à la *Revue générale d'Ophtalmologie*, numéro de décembre 1900, une grande partie de cette analyse, faite par le Dr Majewski.

Kramsztyk et Cetnarowicz (de Varsovie) ont cherché à démontrer la nécessité de créer des sanatoriums spéciaux pour les trachomateux. D'autre part M. le docteur Kramsztyk a proposé de fonder une société médicale ayant pour but de combattre méthodiquement ce fléau.

Sur la proposition du président on a adopté un projet de création d'une *Société d'oculistes polonais* qui, entre autres devoirs, aurait celui de chercher les moyens les plus efficaces pour combattre la propagation du trachome. La société aura son siège à Cracovie, les réunions seront annuelles. *Potevp okulistyczny* doit être choisi (d'après la proposition de M. le docteur J. Talko) comme l'organe officiel de ladite société.

Plusieurs membres de la section ont pris part aux débats.

Après plusieurs travaux très intéressants lus à ce sujet, le professeur WICHERKIEWICZ a émis une opinion qu'il existe une relation intime entre la conjonctivite granuleuse et le glaucome. Selon l'orateur, l'épisclérite qui accompagne souvent le trachome avec des lésions cornéennes, atteint les parties environnantes du limbe cornéen et amène parfois une obstruction cicatricielle des voies éliminatoires : le glaucome en est la conséquence. Il faut dans des cas pareils avoir recours aux myotiques ou à l'iridectomie pour sauvegarder la vue du malade.

Recherches bactériologiques dans les cas de conjonctivite granuleuse. M. le docteur DUDZINSKI (de Cracovie). — L'auteur a examiné 69 cas de conjonctivite granuleuse dont 60 chroniques et 9 aigus. Dans les cas chroniques il trouvait presque toujours une variété de bacille xérotique caractérisée par des qualités morphologiques assez constantes. A part cela il se trouve parfois d'autres microorganismes, par exemple des staphylocoques, le plus souvent le *micrococcus candicans*. Si l'écoulement conjonctival est abondant, l'ensemencement démontre encore le diplobacille de Morax et le *micrococcus tetragenes*. Dans des cas aigus, l'orateur a décelé 7 fois sur 9 la présence du bacille de Wch-Weeks. La sécrétion provenant des cas de conjonctivite folliculaire ne contient que les microorganismes qui se trouvent toujours sur la conjonctive normale.

WINNAVER (Lodz) rapporte un cas de **paralysie de l'innervation de la divergence** chez une femme de 63 ans, qui souffre depuis trente ans de la migraine. Autrefois elle avait après chaque accès une diplopie de trois à quatre jours de durée; depuis un an, à la suite d'un accès de deux jours, la paralysie n'a plus disparu. W. croit à une paralysie récidivante de l'oculomoteur qui n'a atteint que les fibres de divergence.

MACHEK (Lemberg) : **L'hérédité de la forme de l'œil.** — Démonstration de tableaux généalogiques composés des résultats de l'examen de la réfraction chez les membres d'une même famille et chez les générations successives d'un grand nombre de familles. Il en résulte que les anomalies de réfraction passent directement par hérédité d'une génération à l'autre ou en sautant une génération. L'opinion de Cohn, que lorsqu'un des parents est hypermétrope, l'autre myope, la plupart de leurs enfants sont emmétropes, est erronée. Au contraire, l'enfant hérite ou le vice de réfraction du père ou celui de la mère.

Une forme très rare d'un kyste épithélial de la conjonctive bulbaire. M. le docteur BALLABAN (de Léopol). — Les kystes séreux de la conjonctive bulbaire sont très rares et leur origine est peu connue, car cette partie de la conjonctive ne possédant pas de glandes, le substrat anatomique généralement admis pour les conformations cystiques fait complètement défaut. L'orateur relate un cas où il a procédé à l'examen microscopique de la conjonctive bulbaire qui était le siège de ces petits kystes. Ces recherches histologiques démontrent que la genèse des kystes de la conjonctive bulbaire est la suivante : les bourgeons épithéliaux pleins de cellules poussent dans la couche sous-épithéliale et les cellules centrales de ceux-ci succombent ensuite à une dégénérescence et liquéfaction en formant de cette manière la cavité cystoïde.

L'auteur présente enfin ses préparations microscopiques très réussies et très concluantes.

Méningocèle orbitaire. M. le directeur J. TALKO, de Lublin, lit un rapport au sujet du méningocèle congénital de l'orbite et donne des détails sur une observation personnelle concernant un cas dudit méningocèle chez un nouveau-né. Il présente en même temps une photographie de ce petit malade. Ce cas étant très instructif, surtout au point de vue du diagnostic, il est publié ici *in extenso* d'après le « Postemp okulistyczny ».

MÉNINGOCÈLE ORBITAIRE

AVEC UNE ANALYSE ANATOMO-PATHOLOGIQUE

faite par le Dr Van DUYSE (de Gand)

Observation publiée par M. le Dr TALKO (de Lublin)

L'intéressante observation d'un cas, communiqué à la Société d'oculistes polonais de Cracovie, sera lue avec intérêt.

Nous profitons de l'occasion qui nous est fournie par le Dr Talko, pour reproduire intégrament les deux lettres de M. le prof. Van Duyse (de Gand), où se trouvent relatés tous les détails de l'anatomie pathologique de ce cas.

Lettre adressée à M. Talko, de Lublin,
par M. le professeur Van Duyse, de Gand.

Très honoré et éminent confrère,

J'ai lu avec le plus grand intérêt la lettre que vous m'écrivez à la date du 15 février courant et vous réponds par retour du courrier.

Le *kyste congénital* en question ne peut se rapporter qu'à

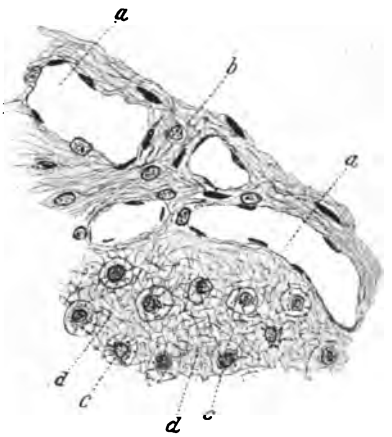

un *méningocèle* constitué par la dure-mère. Si vous le désirez, je vous ferai parvenir la paroi d'un spina bifida excisée à la clinique chirurgicale de Gand : elle est constituée par la peau amincie dédoublée par la dure-mère étendue. Les deux feuillets sont séparés par un tissu connectif lâche. Un endothélium se retrouve à la paroi dure-mérienne. Au moment de l'opération la moelle dorsale était couchée au fond de la *gouttière lombaire* revêtue de l'arachnoïde pie-mère. Cela répond absolument à ce que vous m'indiquez.

La poche dure-mérienne s'est avancée dans l'orbite en repoussant en haut le nerf et le globe oculaire, en étalant et atrophiant les muscles *extrinsèques* et refoulant en avant la conjonctive oculo-palpébrale et la paupière inférieure, comme le font les *kystes colobomateux avec microphtalmos*, ces mêmes kystes que vous avez décrits — il y a vingt ans — à la

Société ophtalmologique de Heidelberg, 1879 (sous le nom de kyste « séreux ») et au Congrès de Milan.

La forme et l'intégrité de l'œil dans le cas actuel suffit à écarter immédiatement l'hypothèse du kyste colobomateux.

Histologiquement vous n'avez pas trouvé autre chose qu'un fascia fibrillaire avec noyaux endothéliaux, n'est-ce pas? Encore ceux-ci sont-ils à peine perceptibles.

La communication avec l'espace intracranien existait : écou-

lement de liquide continu après l'opération ; convulsion ; mort.

Tantôt on ne trouve dans le sac que du liquide cérébro-spinal comme dans votre cas, tantôt une lame de substance cérébrale corticale, comme dans l'un des miens.

Quant à la porte de hernie (Brüch porte), je ne pense pas que cela vienne de l'angle supéro-interne de l'orbite.

Dans votre cas deux hypothèses me paraissent plausibles : ou bien le méningocèle intra-orbitaire passait par la *fissure orbitaire supérieure* comme dans le cas de Heineke (*Eitha und Billroth's Chirurgie*, t. III, abth. I, lief. 1, I^k Häefte, p. 130), ou bien par le *trou optique élargi* comme dans le cas de Delpech.

Tout récemment j'ai mis la main sur un fœtus avec deux énormes kystes colobomateux (inversion de la rétine, Mitvalsky) et microphtalmos de chaque côté. Il existait un méningocèle très vaste en arrière avec diverticules en appendices du côté droit ne contenant que de la dure-mère distendue.

En résumé le cas dont vous me parlez est bien un *méningocèle intra-orbitaire* et je partage entièrement votre manière de voir.

Je publierai l'année prochaine un livre sur les anomalies congénitales de l'œil. J'y ferai figurer votre observation. *Peut-être pourriez-vous me confier une préparation.*

Votre observation publiée, puis-je vous prier de l'adresser à la *Société de médecine de Gand* et à la *Société belge d'ophtalmologie* dont je suis le secrétaire?

Agréez, très honoré et éminent confrère, l'assurance de mes sentiments les plus distingués.

DANIEL VAN DUYSE.

Gand, le 5 juillet 1900.

Très honoré confrère,

Après examen histologique de la paroi du kyste orbitaire extirpé par vous, il ne saurait pas rester de doute quant à la nature.

Il s'agit d'un *méningo-encéphalocèle*, lequel a passé par la fissure orbitaire supérieure ou le trou optique. Vous m'avez écrit que tous deux étaient élargis. Le kyste s'est développé surtout en dehors. Dans les deux hypothèses il peut secondairement avoir refoulé l'œil et le nerf optique en haut (mieux avec l'hypothèse du trou orbitaire).

Le kyste était communiquant (avec les chambres du cerveau), vu l'écoulement continu, post-opératoire, du liquide cérébro-spinal.

La texture de la paroi kystique est celle du cervelet : cellules gliales distantes, capillaires, plus ou moins hyalines, cellules ganglionnaires rares. On ne trouve plus de cellules épendymaires, mais il existe (sur un des fragments) une paroi constituée en dedans par le tassement des éléments neurogliens et en dehors par une enveloppe fibreuse, vasculaire, mésodermique représentant les méninges.

L'analogie est fort grande avec le kyste biloculaire que j'ai publié il y a deux ans dans les *Archives d'Ophtalmologie*.

La lésion primordiale *découle* d'une accumulation de la lymphe primitive du tube neural, d'où hydrocéphalie précoce et distension dans l'espèce de portées antérieures de ce tube.

C'est là l'origne des colobomes (notamment ectatiques et kystiques de l'œil).

Eventuellement un kyste colobomateux (Ewetski) peut se compliquer d'autres ectasies cérébrales (par exemple, méningocèles). Veuillez avoir la bonté de voir dans cet ordre d'idées ma dernière communication à la Société belge d'Ophtalmologie [1].

Je me propose de vous envoyer deux ou trois préparations de la paroi kystique, y compris cette dernière.

Agréez, très honoré confrère, l'assurance de mes sentiments les plus cordiaux.

DANIEL VAN DUYSE.

1. *Bulletin de la Société belge d'Ophtalmologie*, n. 8, 1900, p. 27, avec 2 planches.

La valeur thérapeutique de la dionine dans la pratique oculistique. M. le docteur LUNIEWSKI (de Cracovie). — L'action curative de la dionine a déçu un peu les espérances qu'on mettait d'abord en elle à cause de l'accoutumance que prend très vite l'œil envers elle. Pourtant il faut avouer qu'elle présente un moyen qui, grâce à son action modifiant la circulation du sang et de la lymphe, n'est pas dénué totalement d'une influence favorable sur certains états morbides des yeux. L'orateur a pu se convaincre que, par exemple, au cours d'une iritis où, à cause d'une forte hyperémie de l'iris, l'atropine reste impuissante; l'instillation de quelques gouttes d'une solution de 10 p. 100 de dionine amène une dilatation prompte de la pupille et cause au malade un soulagement remarquable.

En présence des opacités de la cornée, la dionine peut être employée comme faible éclaircissant, mais d'autres moyens avérés et éprouvés la surpassent de beaucoup à cet égard. Cette action éclaircissante se manifeste d'une façon peut-être plus accentuée lors des opacités du vitré survenant au cours de rétinites et choroïdites, M. le docteur L... a observé une fois la disparition complète d'un décollement rétinien étendu pendant l'usage méthodique de la dionine. Cette observation unique ne permet pas pourtant d'exclure ici une simple coïncidence.

Considérations sur l'étiologie du décollement de la rétine. M. WICHERKIEWICZ. — D'après l'auteur aucune des théories existantes, ni celle de la traction, ni celle de l'exsudation, ne suffisent point à expliquer la genèse du décollement. Ces théories sont parfois en désaccord avec les résultats de l'examen ophtalmoscopique et anatomique. La théorie de la traction qui invoque une lésion du vitré, quoique parfois juste et évidente, même dans les cas où subsistent en même temps d'autres causes donne lieu à des interventions thérapeutiques hardies, comme par exemple l'opération de Deutschmann. L'auteur a eu l'occasion d'observer quelques cas où l'étiologie du décollement de la rétine présentait des particularités dignes d'être signalées. Une fois c'était un nodule tuberculeux de la choroïde qui occasionnait un décollement très étendu. Un traitement général approprié a non seulement maîtrisé la marche destructive de la tuberculose pulmonaire coexistante, mais en même temps il a fait disparaître le décollement. Se basant sur quelques autres observations l'auteur émet l'opinion que l'influence sympathique d'un œil atteint du décollement de la rétine peut se traduire dans l'œil sympathisé par la même forme morbide, c'est-à-dire contribuer à un décollement de la rétine plus ou moins prononcé. La seule manière suscep-

tible d'enrayer ce péril menaçant la vue du malade est d'enlever le plus tôt possible l'œil sympathisant, du moment que le décollement de la rétine de l'œil sympathisant n'admet aucune guérison.

M. le Dr Kramsztyk n'admet pour l'œil traumatisé qu'une influence qui s'exerce par l'intermédiaire d'une cyclite provoquant à son tour dans l'œil sympathisé le décollement de la rétine, et il y a là, selon lui, l'indication impérieuse d'énucléer l'œil primitivement atteint.

Sur les facteurs dont dépend le degré de l'astigmatisme cornéen après l'extraction de la cataracte. M. le Dr K. W. Majewszi, de Cracovie. — L'astigmatisme post-opératoire est d'autant plus fort que l'incision a été plus éloignée de la périphérie. Toutes les complications (prolapsus du vitré, enclavement de l'iris) augmentent l'astigmatisme de la cornée. L'astigmatisme est aussi plus prononcé chez les malades dans le marasme, toutes choses égales d'ailleurs.

Les corps étrangers ferrugineux dans l'œil et les méthodes de leur extraction. M. le Dr Bednarski, de Léopol. — Les plus importantes conclusions de l'auteur concernant les indications opératoires à observer sont les suivantes :

Dans les cas récents, si l'éclat de fer est assez grand, il faut tenter l'extraction malgré l'irritation de l'œil; si le morceau est petit, il vaut mieux patienter en calmant la réaction inflammatoire par le traitement antiphlogistique. Dans les cas où un petit éclat s'est engagé quelque part dans la paroi de la coque oculaire, le plus prudent serait de le laisser à sa place. Si le morceau de fer montre une certaine mobilité, il faut l'enlever au moyen d'un gros électro-aimant. Dans les cas invétérés on ne doit procéder à l'extraction qu'en présence d'un œil dont la vue est déjà perdue ou ne peut plus être sauvée, et aussi, il va sans dire, quand il y a les moindres symptômes précurseurs de l'ophtalmie sympathique. Autrement il est préférable d'attendre aussi longtemps que l'iridocyclite, s'il y en a une, montre la tendance à décroître. Si le cristallin est cataracté et si l'œil n'est pas trop enflammé, il est bon de commencer par l'extraction de la cataracte, afin que l'examen ophtalmoscopique devienne exécutable.

Siderosis bulbi. M. le Dr Bednarski. — Après avoir brièvement relaté 4 cas observés à la clinique ophtalmologique du professeur Machek, à Léopol, l'orateur présente de belles préparations microscopiques où il a obtenu, au moyen d'acide chlorhy-

drique et de ferrocyanure de potasse, une coloration bleu foncé et au moyen de sulfocyanure de potasse (Rhodankalium) et d'acide nitrique la teinte rouge vif des parties imbibées par les sels ferrugineux.

ACADÉMIE DE MÉDECINE

5 *février* 1901

Glycosurie et diabète dyspeptique. M. Robin. — Parmi les retentissement des dyspepsies sur le foie, il faut citer la glycosurie qui se présente dans ces conditions avec des caractères spéciaux. Elle s'observe sous forme de glycosurie simple ou de diabète dyspeptique.

La glycosurie simple des dyspeptiques hypersthéniques se rencontre dans 5 p. 100 des cas. Elle est irrégulière, toujours minime, varie de 0 gr. 50 à 6 grammes par litre; elle n'existe que dans l'urine de la digestion et coïncide avec l'albuminurie digestive.

Il n'y a pas de symptômes de diabète. Le malade a seulement un appétit exagéré, un estomac distendu, un foie hypertrophié, de l'hyperchlorhydrie gastrique.

On trouve aussi des vertiges, de la phosphaturie terreuse, des dermatoses, des hyperhydroses, des troubles oculaires.

Si, dans un certain nombre de cas, les troubles gastriques sont secondaires au diabète, le plus souvent c'est le diabète qui est consécutif à la dyspepsie.

Cette distinction est importante, car le diabète dyspeptique peut céder au traitement, tandis que le diabète primitif résiste ordinairement au traitement.

Ainsi que M. Robin l'a démontré, le diabète n'est pas une maladie caractérisée par un ralentissement de la nutrition, mais au contraire par une excitation de la nutrition, un hyper-fonctionnement du foie, tous les médicaments qui excitent la nutrition aggravent le diabète, tandis que les médicaments qui la ralentissent améliorent le diabète; ainsi l'antipyrine diminue la glycosurie, le *pyramidon* l'augmente.

La glycosurie indique toujours une hyperactivité des fonctions hépatiques. Elle est en rapport avec l'hypersthénie gastrique des sujets dyspeptiques chez lesquels on l'observe.

La glycosurie dyspeptiqpe guérit par le traitement de la dyspepsie hypersthénique : l'administration de poudres alcalino-terreuses après les repas suffit souvent. Dans les cas plus sévères, le

régime lacté absolu donne de bons résultats; tandis qu'au contraire le régime lacté est très défavorable chez les diabétiques vrais.

Quand le diabète dyspeptique est constitué, on commence par diminuer la quantité de sucre éliminé par un régime, puis on applique le traitement de la dyspepsie.

Quatre cas de guérison de gliome de la rétine. M. LAGRANGE (de Bordeaux). — Le gliome de la rétine n'est pas l'affection extrêmement maligne que les ophtalmologistes ont décrite. En 1890, j'ai fait un travail pour démontrer que les cas de guérison ne sont pas absolument rares.

J'apporte aujourd'hui quatre nouveaux cas de guérison dans lesquels le diagnostic histologique a été fait.

L'un des cas concerne même un gliome en voie de régression spontanée, variété rare entre toutes; l'examen histologique a fait voir que les cellules embryonnaires se transformaient en cellules conjonctives adultes, ce qui démontre pour ce cas l'origine mésodermique de l'affection. Le gliome rétinien peut, en effet, n'être qu'un pur sarcome développé aux dépens des éléments connectifs qui entourent les vaisseaux de la rétine; d'autres fois, il est, au contraire, développé aux dépens des éléments nerveux. (*La Presse médicale*, février 1901.)

SOCIÉTÉ DE DERMATOLOGIE ET DE SYPHILIGRAPHIE

Séance du 7 février 1901

PRÉSIDENCE DE M. ERNEST BESNIER

Syphilis de la face, exophtalmie, par M. DU CASTEL.

OBSERVATION

R..., 19 ans.

Antécédents héréditaires. — Rien à noter chez les parents.

Antécédents personnels. — Rien de particulier dans la première enfance.

A 9 ans, accident qui marquerait pour elle le début de la maladie actuelle; la malade se serait heurtée violemment le nez avec un crochet en os.

Trois mois après, apparut au-dessus de l'aile du nez et de la narine droite une petite élevure rouge. La malade mouchait du pus et du sang.

Diverses applications de pommades furent faites sans aucune efficacité, mais sans que la petite tumeur augmentât sensiblement; elle était alors âgée de 11 ans. On diagnostiqua un kyste qui fut opéré, puis cautérisé au nitrate d'argent.

Après cette intervention, la lésion s'étendit sous forme d'une plaque rouge et croûteuse atteignant d'abord toute la moitié droite du nez, gagnant ensuite la joue droite, l'espace intersourcilier, la lèvre supérieure, le côté gauche du nez. Une plaie se formait au niveau du malaire gauche, et laissait échapper du sang mêlé de pus.

Le nez s'affaissait progressivement et de petits fragments d'os étaient expulsés de temps à autre avec le pus fétide que la malade mouchait.

Les dents commencèrent à tomber vers l'âge de 15 ans; successivement, les incisives, qui n'étaient nullement altérées, les deux canines et les prémolaires du côté droit. Les dernières dents tombées sont la canine et une prémolaire gauche, qui furent expulsées il y a deux mois; et leur chute fut bientôt suivie de l'élimination d'un séquestre osseux au même niveau; l'haleine était, depuis l'âge de 14 ans, extrêmement fétide.

Actuellement. — Etat général assez bien conservé.

La figure présente une large tache chéloïdienne et cicatricielle par places, croûteuse en d'autres points, limitée au-dessus de la région médio-frontale par une lisière rouge, croûteuse et circinée; le nez est affaissé; à droite la lésion envahit la région malaire, la partie interne de la joue gauche, la lèvre supérieure et encadre à droite et à gauche la lèvre inférieure le long des sillons géniens antérieurs.

La région malaire gauche est un peu affaissée *et il existe de l'exophtalmie de l'œil droit.*

L'examen de la bouche montre une altération notable de la gencive supérieure, cicatricielle et dépourvue de dents sur la plus grande partie de son rebord; une dent ayant l'aspect et occupant la place de la deuxième incisive droite semble émerger du rebord alvéolaire; au dire de la malade, ce serait une dent de récente apparition. Il existe encore 3 dents, 1 prémolaire et 2 molaires à gauche, 1 molaire à droite.

L'examen du nez montre à droite la carie de l'os du cornet inférieur qui constitue un séquestre mobile. La cloison est respectée.

Traitement. — Première injection de calomel au niveau de la fesse, le 11 janvier.

La malade a eu ensuite un érysipèle de la face, qui la retint dix jours au lit. On reprit le traitement ensuite, et la malade a eu depuis lors deux nouvelles injections de calomel. Sous l'influence

de ce début de traitement la lésion s'est sensiblement amendée. La zone périphérique d'aspect inflammatoire s'est affaissée, rétrécie; les croûtes sont tombées; la fétidité insupportable de l'haleine a considérablement diminué.

SOCIÉTÉ DE MÉDECINE ET DE CHIRURGIE DE BORDEAUX

Séance du 11 *janvier* 1901

Chancre de la caroncule. — Paralysie du grand oblique.

M. Fromaget donne connaissance à la Société d'une complication survenue chez un de ses malades dont il a déjà communiqué le cas. Ce malade était porteur d'un chancre de la caroncule. Si le diagnostic avait été un peu hésitant au début, étant donné le siège rare de cet accident primitif, les suites ont permis d'affirmer le diagnostic de chancre syphilitique. Le malade, outre des complications du côté de la gorge, a été atteint d'une diplopie due à une paralysie du grand oblique. Cette complication, survenue deux mois après le chancre et bien qu'améliorée par des injections intra-musculaires de sels mercuriels, indique une syphilis maligne précoce qui a entraîné une névrite du pathétique.

Séance du 8 *mars* 1901

Ponction lombaire dans un cas de tumeur cérébrale.

M. Pitres a pratiqué dernièrement la ponction lombaire chez une malade de 35 ans environ, qui présentait des signes non douteux de tumeur cérébrale. L'examen ophtalmoscopique révélait l'existence d'une névrite optique avec forte turgescence des vaisseaux péri-papillaires. On laissa s'écouler une grande quantité de liquide céphalo-rachidien, environ 20 centimètres cubes. Depuis la ponction, la malade n'a plus eu de céphalée, et les phénomènes oculaires se sont amendés.

M. Pitres fait suivre cette observation de quelques remarques sur le mode d'action de la cocaïne en injections intra-arachnoïdiennes. Les chirurgiens prétendent que l'analgésie commence par les pieds pour remonter ensuite d'une façon métamérique des pieds aux jambes, des jambes aux cuisses jusqu'à une ligne circulaire au niveau de la région abdominale. Il n'en est pas toujours ainsi, et l'on peut dire que l'analgésie est loin de commen-

cer toujours par les pieds. Quelquefois elle débute par la région coccygienne. De plus, l'analgésie n'envahit pas toujours métamériquement les pieds, les jambes et les cuisses. Enfin la ligne supérieure n'est pas située dans un plan horizontal rigoureusement perpendiculaire à celui de l'axe du corps; elle est plus haute en arrière qu'en avant. La limite supérieure de l'analgésie est toujours séparée des portions sensibles par une bande d'hypoesthésie de deux à cinq travers de doigt.

Tous ces détails confirment les expériences de Tuffier et Hallion; la cocaïne agirait non sur la moelle, mais sur les racines postérieures.

M. Fromaget. — Le fait signalé par M. Pitres peut être rapproché de ceux où l'on obtient par la trépanation, dans les cas de tumeur cérébrale, l'atténuation des symptômes oculaires et la disparition de la céphalée. Dans les deux cas il y a décompression, et l'on pourra à l'avenir avoir recours à la ponction lombaire plutôt qu'à la trépanation et qui est un moyen moins grave.

M. Armaignac. — Par l'instillation de collyres même faibles dans l'œil, on peut voir se produire un état nauséeux, avec parfois même perte de la connaissance. Observe-t-on des phénomènes semblables avec les injections intra-arachnoïdiennes de cocaïne?

M. Pitres. — Les vomissements, même pour les doses faibles, sont la règle, mais ils disparaissent très rapidement. (*Gazette hebdomadaire des sciences médicales de Bordeaux*, 24 mars 1901.)

Compte rendu analytique de la séance du 22 mars 1901

Cécité hystérique.

MM. Cruchet et Aubaret présentent une fillette de 12 ans 1/2 atteinte d'hémianesthésie et d'hémiparésie gauche qui, en mai 1900, cinq jours après l'apparition de ses premières règles, tomba subitement aveugle. Cette cécité s'accompagna de phénomènes cérébraux qui purent faire croire tout d'abord à une méningite, mais qui disparurent rapidement. Dès le cinquième jour, la malade recouvre brusquement la vue et perçoit un objet rouge. Quinze jours plus tard, deuxième crise de cécité, sans troubles cérébraux, qui disparaît encore quatre jours après. L'examen des yeux, pratiqué le lendemain du jour où la malade a recouvré la vue, ne révèle rien de particulier, sauf une diminution de l'acuité visuelle. Quelque temps après, nouvelle crise. A l'examen pratiqué à ce moment, on voit que les pupilles réagissent très bien à la lumière; il n'existe aucune lésion du fond de l'œil. Depuis cette époque, il y a eu six nouvelles crises. Des examens nouveaux ont

confirmé les faits anciens et révélé un certain nombre de faits nouveaux, entre autres des alternatives de micropsie et de macropsie du côté gauche, une altération de la vision des couleurs et l'absence de la vision binoculaire.

Tous ces phénomènes sont dus vraisemblablement à une hypoesthésie rétinienne.

M. Sous n'a pas entendu la mention de recherches faites sur les mouvements de la pupille, sur ses contractions, sous l'influence directe de la lumière, des mouvements du globe ou de la lumière arrivant sur l'autre œil. Il a existé de la contraction du muscle ciliaire puisque l'enfant a eu de la micropsie et de la macropsie. Lorsqu'il y a eu de la cécité monoculaire, on aurait dû chercher si le cercle de Wernicke était conservé. Dans des cas de cécité monoculaire, observés par M. Sous, à apparition et disparition brusques, et dus à de l'urémie, un des éléments du diagnostic a été fourni par la persistance du cercle de Wernicke.

M. Aubaret. — Nous n'avons pas examiné les pupilles dans le sens que M. Sous nous le demande, car elles étaient dilatées par l'atropine.

M. Régis fait ressortir la corrélation qu'il y a eu entre l'apparition des phénomènes oculaires et de la menstruation. Il s'agit là d'une forme d'hystérie à type juvénile, différente du type infantile. Le point est important à déterminer au point de vue du traitement, car, dans le premier de ces types, on peut obtenir des résultats heureux par une thérapeutique spéciale, l'emploi de l'ovairine par exemple.

M. Armaignac rapproche de cette observation deux cas de cécité hystérique, dont l'un a guéri par la crainte d'une opération. L'autre malade, qui se figurait ne pas y voir, fut prise en défaut par un artifice d'examen et recouvra la vue. (*Journal de médecine de Bordeaux*, 24 mars 1901.)

ANALYSE DE LA « CLINIQUE OPHTALMOLOGIQUE »

PAR

Le Dr VALOIS

Amaurose consécutive au cathétérisme lacrymal et guérie par suggestion, par le Dr Beaudoin (de Castres). — L'observation est intéressante : il s'agit d'une jeune hystérique atteinte d'obstruction lacrymale et chez laquelle le cathétérisme eut pour résultat une amblyopie avec blépharoptose, des névralgies rebelles

et des vomissements intermenstruels. En trois séances d'hypnotisme, tous ces accidents avaient disparu, au point que l'acuité était revenue à V = 1.

Brûlure de l'œil par les vapeurs d'ammoniaque, par le Dr TROUSSEAU. — L'étude clinique de ces lésions est tout ce qu'il y a de plus intéressant au point de vue pratique, il me semble cependant qu'on ne doit pas limiter aux seules brûlures par l'ammoniaque les lésions qu'il décrit, car il m'a été donné d'observer la même chose dans un cas de brûlure par la chaux.

Il décrit deux stades dans l'affection : 1° on pourrait dire brûlure au premier degré, il n'y a que de la photophobie, du larmoiement; 2° brûlure au second degré : il y a aussitôt après l'accident une vive réaction, les conjonctives restent rouges, violacées, œdématiées et sécrétantes. Au bout de trois ou quatre jours, sous l'influence du traitement atropinique, compresses chaudes, tout semble marcher vers la guérison quand, après trois semaines, les cornées se troublent, deviennent blanches, laiteuses et la vision s'abolit complètement, au point que chez le malade qu'il a eu à soigner, deux iridectomies lui permirent seulement de sortir sans guide.

Il cite une seconde observation dans laquelle les complications furent plus graves encore :

« Les cornées commencèrent à s'infiltrer d'abord dans le tiers inférieur, puis dans toute leur étendue, elles devinrent gris blanchâtre et molles. En même temps forte hypertension des globes. L'infiltration fut suivie d'un véritable ramollissement puis de perforation avec hernie de l'iris, etc. Bref le malade ne put quitter l'hôpital qu'atteint de cécité complète après des souffrances intolérables ».

Donc trois degrés :

1er degré : injection de la conjonctive;

2e degré : sclérose de la cornée;

3e degré : ramollissement et perforation de la cornée.

De l'œdème inflammatoire aigu essentiel de la paupière inférieure, par le Dr DE SPÉVILLE. — Il s'agit d'une affection que l'auteur n'a retrouvée décrite nulle part. Voici la description qu'il donne de l'affection :

Début brusque, développement rapide, toujours unilatéral, atteignant son maximum en quelques heures. La paupière prend alors l'aspect d'une affection aiguë. La paupière inférieure ni la conjonctive ne participent pas au processus, la conjonctive palpébrale elle-même est indemne, l'œil conserve tous ses mouvements. Il n'y a que peu de douleur, au toucher seulement.

Cet état dure quarante-huit heures et au bout du quatrième jour la paupière a repris son aspect normal.

L'auteur écarte, dans les 4 cas qu'il présente, l'hypothèse de conjonctivite, de phlegmon, et même de piqûre d'insecte venimeux. Il s'arrête à l'hypothèse d'œdème inflammatoire essentiel dont la nature reste à déterminer.

Œdème idiopathique aigu des paupières, par le Dr Gallois. — Cette autre analyse des mêmes phénomènes permet de tirer quelques conclusions de cette affection : l'auteur rappelle une communication de M. Gaillard à la Société médicale des hôpitaux ; il attribue cette variété d'œdème à une origine nerveuse et la différencie des œdèmes inflammatoires, des œdèmes cardiaques ou brightiques goutteux ou rhumatisants. Ils surviennent brusquement et atteignent vite leur apogée. Ils sont indolores, blancs, apyritiques. Ils sont éphémères et récidivent souvent soit sur place, soit à distance. Ils peuvent coïncider ou alterner avec des œdèmes des muqueuses, surtout gutturales.

M. Gallois apporte deux observations ; la seconde surtout est intéressante : il la qualifie du nom d'œdème idiopathique angioneuritique. Son malade est pris à intervalles irréguliers d'accès d'œdèmes des paupières qui se renouvellent 5 à 6 fois l'an. Il se produit d'abord un petit nodule induré et peu douloureux qui disparaît sans traces. Cette constatation rattacherait cet œdème à une forme d'urticaire. En même temps, le malade éprouve des douleurs de tête, des scintillements qui pourraient faire rapprocher son affection de la migraine ophtalmique.

Nouveau procédé pour constituer un moignon artificiel après l'énucléation, par le Dr Rhenser (de Nancy). — Après avoir fait le procès en apportant à l'appui des résultats d'observations personnelles de tous les procédés employés pour obtenir une bonne prothèse oculaire, l'auteur expose une véritable amélioration imaginée par lui à l'opération de l'énucléation.

Avant de l'exposer, il est bon de noter la relation d'un essai fait par lui de greffe sous-conjonctivale d'un œil de lapin ; au bout de quinze jours, il est vrai, la cornée s'élimina et l'œil se vida, mais il n'en resta pas moins un moignon sclérotical supportant parfaitement un œil artificiel.

Ce « demi-succès », dit l'auteur, ne l'autorisa pas à renouveler l'expérience et il se jeta dans une autre voie : l'exemple d'un chirurgien viennois préconisant les injections de vaseline liquide pour remplacer certains organes (testicules, reins), lui suggéra l'idée d'employer la même substance pour donner plus de volume

au moignon résultant d'une énucléation. Laissons-lui la parole pour expliquer son procédé : « Je fais fondre de la vaseline aseptique dans une capsule de porcelaine, puis j'en remplis une seringue en verre de Lüer désinfectée et chauffée. La conjonctive bien désinfectée et cocaïnée, je pique l'aiguille en pleine cicatrice (quinze jours ou trois semaines après l'énucléation) à une profondeur de 1/2 centimètres environ et j'injecte environ 1 centimètre cube de vaseline liquide. »

Dès le lendemain le moignon fait saillie; l'injection est renouvelée si la saillie n'est pas suffisante, et deux ou trois jours après l'œil de verre peut être appliqué en toute sécurité.

Résultat: le pli de la paupière supérieure n'existe plus, et l'œil est doué de mouvements synergiques très étendus.

Il ajoute que son expérience ne date que de deux mois.

L'iridectomie dans les cas de glaucome avec cristallin opaque, par M. Bjerki. — Dans les quatre cas rapportés par l'auteur et dans lesquels naturellement l'examen ophtalmoscopique était impossible, les symptômes glaucomateux ne purent être enrayés par l'iridectomie, l'énucléation fut faite et permit de constater dans deux de ces cas des sarcomes.

Conclusion. — Les opérations conservatrices ne sont pas à recommander dans les cas de glaucome avec cristallin cataracté et sans perception lumineuse; si on n'a pu examiner les malades quand le cristallin était transparent, l'énucléation est préférable.

Que savons-nous des causes de l'efficacité et de l'inefficacité de l'iridectomie dans le glaucome, par M. Rochon-Duvigneaud. — L'auteur commence par repousser la théorie de la cicatrice filtrante, basant son opinion sur ce que la sclérotomie est impuissante à remplacer la section de l'iris dans bien des cas.

Les bienfaits de l'iridectomie dépendront de l'état de l'angle irien : s'il est conservé, l'iridectomie sera efficace; s'il est oblitéré, elle restera sans action. L'oblitération de cet angle n'est pas une lésion primitive au début du glaucome, mais une fois produite, elle déterminera la rétention des liquides intra-oculaires et produira le glaucome définitif.

Il rattache les formes chroniques, irritation du glaucome, à la soudure irienne précoce et les formes longtemps caractérisées par des rémissions franches, à une soudure irienne tardive. Il y aurait donc une phase d'hypersécrétion dans laquelle les voies d'excrétion deviennent insuffisantes, puis une phase de rétention où l'excrétion devient impossible, la tension devient alors exagérée.

Dans la première phase l'iridectomie est efficace, mais souvent

insuffisante parce que la racine de l'iris n'est pas complètement attachée et que le processus continue sa marche.

La conclusion est qu'il faut opérer de bonne heure sans user des myotiques jusqu'à la dernière extrémité, car chaque poussée de glaucome repousse la base de l'iris en avant, agit défavorablement sur la soupape de sûreté de l'œil et diminue les chances d'efficacité de l'iridectomie. Il faut autant que possible opérer quand l'œil est anatomiquement normal.

Du danger de la kystitomie telle qu'elle est pratiquée actuellement dans l'opération de la cataracte et du moyen d'éviter ce danger, par le Dr Léonard (de Sedan). — La kystitomie, entre des mains sans précaution, offre il est vrai quelques dangers, tels que la blessure de l'iris ou la subluxation du cristallin, aussi M. Léonard propose un moyen d'éviter ces inconvénients; il consiste à soulever le lambeau cornéen avec la spatule tenue d'une main tandis que le kystitome est manié de l'autre. N'y a-t-il pas là une complication dans le temps de la kystitomie par l'introduction de deux instruments dans la chambre antérieure au lieu d'un ? Nous ne voulons pas être juge en la question.

Dr Valois.

ANALYSE DES « ARCHIVES D'OPHTALMOLOGIE »

PAR

Le Dr VALOIS

Le scotome annulaire dans la dégénérescence pigmentaire de la rétine, par le Dr Gouin (de Lauzanne). — De Graefe a signalé la coïncidence du rétrécissement du champ visuel avec la rétinite pigmentaire; on a depuis rapproché de ces faits l'étroitesse marquée des artères, ce qu'expliquait l'abolition des fonctions de la périphérie de la rétine par l'apport défectueux du sang artériel dans les parties correspondantes de la rétine.

Dans cette affection le champ visuel affecte trois formes :

1° Il ne subsiste que le champ visuel excentrique;

2° Il existe un scotome central;

3° Une troisième variété est caractérisée par le scotome annulaire.

L'auteur avance le fait que cette dernière forme constitue le début des altérations du champ visuel dans la dégénérescence rétinienne, et qu'elle aboutit à la suppression complète des fonctions de la périphérie.

La rareté de cette forme de diminution du champ visuel ne vient que de ce que les malades ne se plaignent pas au début de leur diminution visuelle ou plutôt ne s'en aperçoivent pas, ils ne s'en inquiètent qu'au moment où la diminution constitue une gêne véritable pour eux. De plus, le mode d'examen est souvent insuffisant, car on se contente d'examiner la périphérie du champ visuel et on s'en tient à ces renseignements.

Il est à démontrer qu'un scotome annulaire survenant au cours d'une rétinite pigmentaire reconnaît pour base anatomique la destruction des cellules visuelles dans la région moyenne de la rétine.

Ces différences dans la sensibilité de la rétine peuvent être selon l'auteur attribuées à l'inégalité de l'apport sanguin, conséquence du manque d'élasticité et de la diminution de calibre des artères. C'est donc à la différence dans la vascularisation de tel ou tel secteur de l'œil que l'on peut rapporter les inégalités dans la forme du scotome, leur plus grande largeur sur un des côtés du champ visuel ou leur absence momentanée sur un autre côté.

D'autre part, on doit admettre qu'une destruction des cônes et des bâtonnets qui s'opère dans la zone équatoriale plus tôt qu'à l'extrême périphérie, doit avoir son expression dans un scotome annulaire et non point dans un rétrécissement phériphérique du champ visuel.

Conclusions. — Le scotome annulaire paraît être la forme primitive du rétrécissement dit concentrique du champ visuel dans la dégénérescence rétinienne typique.

Cet effacement des parties moyennes du champ visuel correspond à la localisation habituelle des lésions caractéristiques de la dégénérescence pigmentaire. Les récentes recherches sur le rôle de la circulation choroïdienne et la pathogénie de la rétine pigmentaire corroborent nos observations cliniques en faisant prévoir que la dégénérescence de l'épithélium pigmentaire et des cellules visuelles doit porter en premier lieu sur les parties moyennes de la rétine.

L'acuité visuelle au point de vue médico-légal, par le Dr Sulzer. — Définissant l'acuité visuelle normale moyenne, la faculté de percevoir séparément deux points vus sous un angle visuel de soixante secondes, M. Sulzer montre combien ces données sont insuffisantes actuellement dans les cas où il faut donner une appréciation au point de vue médico-légal. Il conclut à la nécessité d'arriver à une détermination d'acuité professionnelle représentée par le degré d'acuité visuelle physiologique nécessaire pour exercer un métier donné.

Il établit d'abord que la limite supérieure de l'acuité visuelle

proportionnelle d'un métier déterminé est l'acuité visuelle physiologique la plus petite qui permette de se livrer à toutes les occupations de ce métier; donc l'ouvrier dont l'acuité visuelle est tombée à la limite inférieure de l'acuité visuelle professionnelle est arrivé au point où il lui est impossible d'exercer son métier, même d'une façon restreinte.

Cherchant à déterminer l'acuité visuelle professionnelle proportionnellement à l'acuité visuelle physiologique, il établit que l'acuité visuelle professionnelle est égale au double de l'acuité visuelle physiologique aussi longtemps que l'acuité visuelle physiologique n'est pas descendue au dessous de 0,15.

Le rôle de l'expert sera donc le suivant, soit dans l'évaluation de la diminution de l'acuité professionnelle ou dans la diminution de l'acuité binoculaire : évaluer de combien l'acuité professionnelle d'un sinistré a été diminuée par une diminution donnée de l'acuité visuelle scientifique.

L'auteur termine en remarquant combien la tâche sera facilitée si la Société ophtalmologique de Paris nomme une commission chargée de déterminer les limites de l'acuité visuelle professionnelle pour les différents métiers.

Contribution à l'étude des tumeurs épibulbaires, cas de sarcome, de carcinome et de fibrome de la cornée, par le Dr Rogman (de Gand). — Dans un exposé bibliographique, l'auteur démontre combien la question des tumeurs épibulbaires est loin d'être vidée et combien il faudra de temps et de travail pour voir une solution satisfaisante à tous points de vue.

A cet effet, il apporte l'observation de trois cas de ces tumeurs : les deux premiers cas ont trait à des tumeurs peu volumineuses, l'une offrant les caractères du sarcome, l'autre ceux d'un carcinome; l'une est de caractère neurodermique, l'autre d'aspect ectodermique.

Quant à la troisième tumeur, elle est constituée par un amas de tissu conjonctif présentant çà et là des foyers de cellules rondes, ovales et elliptiques à bouts arrondis.

L'ablation de ces tumeurs suivie de curettage a donné un bon résultat, ce qui permet de conclure que la cornée et la sclérotique se laissent difficilement envahir par les néoplasmes, même malins, et que même à une époque avancée leur ablation est permise à condition d'être suivie d'un raclage suffisamment profond des surfaces avec lesquelles elles ont été en contact.

Dr Valois.

ANNALI DI OTTALMOLOGIA

Analysés par le D' A. ANTONELLI

Volume XXIX, 1900, fascicule 6.

Ce numéro contient une série de mémoires, tous intéressants, plus ou moins, au point de vue clinique, mais dont le titre suffit pour renvoyer à la source le lecteur désireux de bibliographie complète sur le même sujet. — Voici la liste de ces travaux :

1° G. Ovio. — **Un thermocautère automatique** (p. 607).

2° L. Monesi. — **L'extraction de la cataracte nucléaire** à la clinique du prof. Albertotti, à Modène (fasc. 5, p. 540, et fasc. 6, p. 610).

3° A. Bocchi. — **Traitement du kératocône par le thermocautère** (p. 632).

4° I. Garofolo. — **Un nouveau cas de diphtérie oculaire** (p. 640).

5° D. Basso. — **Tarsomégalie et dégénération hyaline du tarse, chez un hérédo-syphilitique** (avec une planche) (p. 645).

6° E. Andrade. — **« Ulcus rodens » de la cornée, avec présence d'un bacille spécial** (p. 654).

7° E. Cavallaro. — **Un cas de kyste séreux de l'iris, d'origine traumatique** (p. 668).

8° E. Besio. — **Un cas de kératite à hypopion, avec végétation de xérobacille sur la cornée** (p. 677).

9° Prof. de Vincentiis. — **Syphilome du sac lacrymal : observation clinique** (p. 682).

Volume XXX, 1901, fascicule 1.

1° E. Baquis. — **La réaction pupillaire en tant qu'élément diagnostique différentiel entre l'amaurose hystérique et l'amaurose par névrite rétro-oculaire** (p. 1 à 15). — Après avoir rélaté trois observations cliniques assez intéressantes, l'auteur fait suivre ses remarques des conclusions que voici : En cas de cécité complète monoculaire, avec examen ophtalmoscopique tout à fait négatif, le diagnostic peut être éclairé par les signes pupillaires. Si la réaction de la pupille à la lumière est conservée, nous pouvons en général admettre une amaurose hystérique. Si la réaction est abolie et la pupille est en mydriase, sans d'autres paralysies des muscles sous la dépendance de l'oculomoteur commun, nous admettrons de même un trouble hystérique. Si, enfin, la pupille présente le même diamètre que celle de l'œil sain, mais se dilate quand on cache cet œil, ne réagit pas isolément à

la lumière et garde simplement les réactions consensuelles, nous admettrons une névrite rétro-oculaire, ou bien une compression le long du segment postérieur du nerf optique.

2° E. TROMBETTA. — **Les mouvements oculaires chez les nouveau-nés et les sujets venant de recouvrer la vision** (p. 16 à 22). — Le travail de M. Trombetta rapporte un deuxième cas, où l'auteur, chez un enfant de 10 ans (opéré avec plein succès par M. le Prof. Guaïta, de cataracte congénitale bilatérale), a pu développer l'attention, l'association psychique entre sensations tactiles et sensations visuelles, la substitution graduelle de l'apperception tactile par l'apperception visuelle, finalement la coordination des mouvements oculaires, la convergence, et le réflexe rétinien qui s'y rattache et qui remplace la vision simultanée par la vision binoculaire simple. Ce résultat fut obtenu au bout de 25 séances d'exercices, pour les détails desquels nous sommes forcé de renvoyer à l'original.

3° D. DE BERNARDINIS. — **Sarcome endothélial de la paupière supérieure propagé à la conjonctive bulbaire** (p. 23 à 32). — Chez un homme de 80 ans, tumeur à développement rapide, du volume d'une grosse noix, opéré par le Prof. de Vincentiis. D'après l'examen histologique (illustré par une belle planche) la néoplasie avait pris naissance dans la conjonctive tarséenne, se propageant ensuite à celle du cul-de-sac supérieur et de la surface bulbaire; les éléments qui la composaient, en lui donnant l'apparence histologique classique des endothéliomes, provenaient, à la fois, de l'endothélium des vaisseaux sanguins et lymphatiques et des cellules fixes du connectif.

4° I. VANZETTI. — **Gliome primaire de l'orbite** (p. 33 à 60). — Le cas de Vanzetti serait le premier, dans la littérature ophtalmologique, d'un gliome typique, s'étant développé au fond de l'orbite et sans aucun rapport avec le globe oculaire ni avec le nerf optique. Il s'agissait d'une fillette de 3 ans, opérée par Pedrazzoli; le globe oculaire dut être sacrifié, malgré son apparente intégrité à l'examen extérieur et à l'ophtalmoscope, intégrité que l'étude anatomique confirma. Pour nous expliquer l'origine de la néoplasie, dans ce cas, force est d'admettre l'aberration de quelques germes de tissu ectodermique rétinien au milieu des tissus mésodermiques de l'orbite.

5° G. RICCHI. — **Contribution à l'étude des cercles de diffusion** (p. 61 à 80). — Voici les conclusions des expériences et des critiques de Ricchi :

1° Suivant Badal, deux points sont perçus séparément tant que

leurs cercles de diffusion n'arrivent pas en contact. Or, cette loi n'est pas applicable aux images diffuses des optotypes ordinaires, comme du reste d'autres observateurs l'ont démontré.

2° Par un éclairage intense des optotypes, les images diffuses peuvent non seulement arriver en contact, mais se superposer aussi de beaucoup, sans diminution de l'acuité visuelle, ou tout au moins sans une diminution telle que le calcul l'aurait fait prévoir. (*Nous croyons qu'il faudrait tenir grand compte, dans ces expériences, de la différente lisibilité des lettres, ou signes des optotypes.*)

3° Dans la mesure de l'acuité visuelle, et surtout dans celle de l'amplitude d'accommodation, à l'aide d'un optomètre du type Badal, Nicolaï ou similaires, il faut tenir grand compte de l'intensité de l'éclairage de l'échelle visuelle et du diamètre pupillaire de l'œil à examiner. Ce sont les deux éléments principaux (à part d'autres inconvénients des optomètres en question), qui peuvent rendre erronés les résultats.

Volume XXX, 1901, fascicule 2.

1° A. Monesi. — **Le traitement de la kératite à hypopion** dans la clinique du Prof. Albertotti, à Modène (p. 81 à 127). — L'auteur donne un résumé de 42 observations de kératite à hypopion, parmi les cas traités pendant ces cinq dernières années, à la clinique de l'Université de Modène. Il commence par rappeler nos connaissances sur la physiopathologie et l'étiologie de l'affection (diplocoque de Fraenkel, staphylocoque, streptocoque, etc.), sur la provenance du pus (fourni par le tissu de l'angle irien, et ne contenant pas de microbes), sur l'influence de l'âge et du mauvais état général, etc. Il insiste sur la nécessité d'entreprendre le traitement le plus énergique dès le début de la lésion cornéenne, que tout médecin doit savoir reconnaître, pour adresser le plus tôt possible le malade au spécialiste.

Quant au traitement, l'essentiel consiste dans les lavages ou douches fréquentes, détersives et antiseptiques, à l'aide de solutions de sublimé au 1/5,000e et dans l'opération des voies lacrymales, si souvent infectées. Le galvano-cautère, l'incision de Saemisch, la paracentèse, suivant le cas, peuvent rendre des services excellents; et les résultats de ce traitement classique ne sauraient être meilleurs, grâce aux injections sous-conjonctivales de sublimé, tant discutées ces temps derniers.

D. Bossalino. — **Un cas d'exophtalmos pulsatile associé au goitre; guérison** (p. 128). — Une femme de 44 ans, atteinte de

goitre exophtalmique depuis l'âge de 22 ans, subit un traumatisme violent de la tête et de l'épaule, après lequel l'œil droit présente un exophtalmos encore plus prononcé qu'auparavant, associé à d'autres troubles oculaires, et à une pulsation très nette du globe. Traitement par des compressions énergiques, répétées et prolongées, de la carotide primitive, et iodure à l'intérieur.

Au bout de dix mois environ : exophtalmos réduit de beaucoup, pulsation insensible au toucher, c'est à peine si le stéthoscope laisse percevoir un faible bruit de souffle rythmique. L'auteur résume la symptomatologie, l'étiologie et la pathogénie de l'exophtalmos pulsatile, avec une revue bibliographique complète, et, à l'égard de son observation personnelle, termine par les conclusions suivantes :

1° L'exophtalmos et la pulsation étaient dus à la formation d'un anévrisme variqueux, par rupture de la carotide interne dans le sinus caverneux.

2° Cette formation d'anévrisme d'origine traumatismale avait trouvé, dans le goitre exophtalmique préexistant, les conditions prédisposantes.

3° La guérison, d'après les idées de Sattler et les expériences de Vignolo, peut avoir lieu, très probablement, grâce à une thrombose de la veine ophtalmique et du sinus caverneux du même côté, thrombose favorisée par les compressions systématiques de la carotide.

N. Scalinci. — **Le cancer des paupières d'origine méibomienne**; étude clinique et anatomo-pathologique. — Les recherches histologiques de Scalinci, assistant de M. le prof. de Vincentiis, à Naples, concernent l'épithélioma du tarse. Après avoir relaté les observations d'Allaire, Salzmann, Sourdille, Schweinitz, de Grösz et Dor, l'auteur s'en rapporte au cas typique qu'il a pu étudier chez une femme de 56 ans, atteinte à la paupière supérieure de l'œil droit. La tumeur s'était manifestée sous la forme d'un chalazion, et dans l'espace d'une année environ avait gagné le volume d'une noix, à plusieurs lobes assez durs au toucher, indolores. Aucune tuméfaction des ganglions préauriculaires, ni des sous-maxillaires. L'opération consista dans l'extirpation complète du néoplasme, suivie de blépharoplastie à l'aide d'un lambeau cutané emprunté à la racine du nez et doublé de muqueuse excisée à la vulve; résultat définitif des plus brillants, d'après la description de l'auteur et la photogravure qu'il donne de la malade. Pour les détails histologiques, illustrés par deux planches, nous sommes forcé de renvoyer à l'original. Il s'agissait d'une néoformation épithéliale, ayant pris naissance dans les utri-

cules mêmes des glandes méibomiennes. L'adénome de ces dernières (néoplasie également très rare) aurait, au point de vue clinique, un développement beaucoup plus lent que l'épithélioma.

A. ANTONELLI.

REVUE DES JOURNAUX REÇUS A LA RÉDACTION

Centralblatt für praktische Augenheilkunde, horausgeheben von Prof. HIRSCHBERG in Berlin, März 1901. In halt : *Original-Mittheilungen.* I. Ueber Ausschälung des Augapfels. Von Dr BAHR, ehemaligem Volontär-Arzt. — II. Ueber die Einführung von Iodoform-Stäbchen in die vordere Kammer. Von Prof. W. GOLDZIEHER in Budapest. — III. Iritis suppurativa diabetica mit nachfolgendem Glaucom. Von Prof. W. GOLDZIEHER in Budapset. — IV. Die Erosionen der Hornhaut und ihre Folgen. Von Prof. A. V. REUSS.

Klinische Beobachtungen. I. Primär-Affect des Augenlids. II. Ein Stein-Splitter aus dem Auge nach 12 Jahren entfernt. III. Tuberculöses Geschwür der Lederhaut. IV. Stich-Verletzung des Orbital-Daches mit letalem Ausgange. V. Ein geheilter Fall diabetischer Sehnerven-Atrophie. VI. Plötzliche, vorübergehende Amaurose bei einem Kinde. VII. Beiderseitige vorübergehende Amblyopie bei einem Kinde. VIII. Retinitis albuminurica, Ausgang in vollständige Heilung. Mitgetheilt von Dr. Eduard Zirm in Olmütz.

Revue générale des sciences pures et appliquées. — Sommaire du 15 mars 1901. — A. GAUTIER : L'existence normale et le rôle de l'arsenic chez les animaux. — J. MASCART : Les éclipses et la constitution physique du soleil. Première partie : Théorie des éclipses et résultat des observations.

La *Revue médicale de Normandie*, paraissant le 10 et le 25 de chaque mois, sous la direction de M. le Dr DEROCQUE, à Rouen. — Le numéro de septembre 1900, contient la biographie de Jacques Daviel, chirurgien oculiste de 1693 à 1762, par le Dr PETIT. — Le numéro d'octobre 1900 contient un article du Dr PETIT sur le colobome rudimentaire de la papille optique. — Le numéro de décembre 1900, les injections mercurielles dans la syphilis oculaire, par le Dr PETIT.

La Cronica Medica, revista quincenal, paraissant à Lima (Perù), sous la direction du Dr David Matto.

Archivos de oftalmologia Hispano-Americanos, revista mensual, publicada por los doctores Demicheri, Garcia Calderon,

Santos-Fernandez et Menacho (de Barcelona), février 1901, Madrid.

Zeitschrift für Augenheilkunde, redigist von Professor Kuhnt (de Königsberg) et de Professor v. Michel (de Berlin). Berlin, 1901.

The ophthalmic Review, a Record of Ophthalmic Science, edited by William George Sym. Edimburgh, London, Mars 1901.

Upsala Läkareförenings-Förhandlingar. Ny Foljd. Siette Bandet, Upsala-December, 1900.

Annales de la policlinique de Paris, rédigées par MM. Brame, Butte, Coustade, Gillet, Kortz, Legrain, Moirsoud, Payron, Tscherning et Wuillomenet, Paris, janvier 1901.

Journal de médecine de Paris, Lutaud, Paris, 10 février 1901.

Gazette des hôpitaux civils et militaires, paraissant trois fois par semaine, Paris, janvier et février 1901.

L'Écho médical, du docteur Chabbert, de Toulouse, journal hebdomadaire, 1901.

La Presse médicale, paraissant le mercredi et le samedi, sous la direction de de Lavarenne, Brun, Landouzy, Roger, Bonnaire, Letulle, Lermoyer et Jayle, Paris, 1901.

Revue internationale d'électrothérapie et de radiothérapie, publiée par les docteurs Gautier et Larat, publication mensuelle, 1900, Paris.

Revue générale de pathologie interne, paraissant le 5 et le 20 de chaque mois à Paris, sous la direction de MM. les docteurs Courtois, Suffit et Levis, Sirugue, Paris, 1901.

Przeglad Lekarski, organe tosvarzysko lekarskich krakowikiego i Galicyiskiego, rédigé par le docteur Auguste Kwasnicke à Krakovie, 1901.

Wiener klinische Rundschau, paraissant à Vienne, sous la direction de MM. les docteurs Obermayer et Carl Knun, décembre 1900.

NOUVELLES SCIENTIFIQUES

Le Concours d'agrégation pour la chirurgie de la Faculté de médecine de Paris s'est ouvert le 4 mars 1901. Les épreuves orales doivent durer trois quarts d'heure.

Il est intéressant de savoir quelles sont les questions qui ont été posées et discutées devant le jury dans les concours analogues depuis les dernières trente années, et quelles sont les questions ophtalmologiques qui avaient été choisies. Nous empruntons à la *Gazette des Hôpitaux* des détails intéressants à ce sujet.

En 1872. — Des plaies du globe de l'œil.

En 1875. — Des kératites.

En 1878. — Des diverses espèces de cataractes et de leur traitement.

En 1883. — L'ectropion.

En 1886. — Exostoses orbitaires et faciales. — Ophtalmie sympathique.

En 1892. — Tumeurs malignes du globe de l'œil.

En 1898. — Exostoses de l'orbite.

Association des Médecins de France.

Dans la séance du mois de mars de la commission administrative de la Société centrale il a été accordé à onze veuves d'anciens sociétaires une somme de 1,450 francs.

Le Dr B... a racheté sa cotisation annuelle 400 francs.

Une veuve secourue autrefois remercie la Société et lui annonce que sa situation s'est améliorée.

Association générale des Étudiants de Paris.

Monsieur le docteur,

Nous avons l'honneur de vous informer qu'un service de remplacement de médecins a été organisé à l'Association générale des étudiants (section de médecine).

Vous pourrez donc trouver en permanence chez nous, dans le cas où vous auriez besoin d'un remplaçant, des étudiants en médecine munis de toutes leurs inscriptions, ayant fait le stage d'accouchement, présentant en somme toutes les garanties nécessaires.

Vous aurez ainsi l'avantage de vous éviter l'intermédiaire toujours onéreux des agences.

De plus la section tient à votre disposition des étudiants sérieux, capables de prendre des gardes auprès des malades, ou de remplir les fonctions d'aide de clinique, ou emplois analogues (anesthésie, pansement, etc.).

Recevez, monsieur le docteur, nos salutations distinguées.

La Commission des remplacements.

N.-B. — Adresser les demandes au président de la section de médecine à l'Association générale des étudiants, 43, rue des Ecoles, en indiquant les conditions et la durée probable du remplacement ou de la garde.

Le Gérant : Félix Alcan.

5887. — L.-Impr. réunies, B, rue Saint-Benoît, 7. — Motteroz, directeur.

D'UNE MÉTHODE ET D'UN DISPOSITIF

POUR MESURER

LE DIOPTRE OCULAIRE

PAR

Le Dr THOORIS

Médecin-major de 2e classe au 45e régiment d'infanterie.

PRÉAMBULE

Nous présentons une méthode et un dispositif qui nous ont donné des résultats, dont l'intérêt nous a paru mériter l'attention.

Notre travail comporte trois chapitres :

Un premier est consacré à une discussion théorique, dont les éléments constituent le fondement rationnel de cet exposé.

L'assimilation du dioptre oculaire à une lentille infiniment mince, nous a permis de dégager les équations, dont l'application immédiate constitue l'emploi de notre appareil.

Les principes d'optique élémentaire nous ont amené à préciser les indications nécessaires à la conception et à la construction d'un dispositif commode, et n'exigeant du praticien aucune connaissance spéciale pour la mensuration des amétropies les plus complexes et de l'accommodation monoculaire. La description de notre appareil est l'objet du second chapitre. Un troisième a trait à son emploi et à nos observations.

CHAPITRE I

Les auteurs assimilent l'œil à une lentille infiniment mince ($\frac{1}{\varphi}$ en appelant φ sa distance focale), suspendue

dans l'espace à une distance K d'un écran sensible représentant la rétine. Nous pouvons supposer que cette lentille possède un potentiel de réfringence qui lui permette de ramener sa distance focale de φ à φ', en désignant, par ces deux lettres, les distances focales de la lentille, à l'état statique et à l'état de dynamie maxima.

I. — Emmétropie

Si nous considérons l'écran sensible R comme un objet lumineux, O (Voy. fig. I), la lentille infiniment mince L, représentative des milieux réfringents d'un œil emmétrope, reporte l'image de cet objet à l'infini, K et ∞ étant les distances respectives de l'objet et de l'image :

$$\frac{1}{\varphi} = \frac{1}{K} - \frac{1}{\infty}.$$

La lentille ayant son maximum de convergence, reporte l'image de l'objet O en un point P qui est précisément le punctum proximum de l'œil normal. Appelons π la distance de cette image à la lentille :

$$\frac{1}{\varphi} = \frac{1}{K} - \frac{1}{\pi}.$$

En retranchant membre à membre, nous voyons que l'accommodation monoculaire qui est représentée optiquement par la différence des pouvoirs réfringents correspondant aux distances focales φ et φ' est égale à l'inverse de la distance proximale :

$$\frac{1}{\varphi'} - \frac{1}{\varphi} = \frac{1}{\pi}.$$

II. — Myopie

Nous allons discuter, au sujet de cette forme d'amétropie, deux constructions géométriques mettant en valeur, parallèlement à nos formules, les propriétés optiques des distances

remotale, proximale de la lentille L et proximale d'un système composé de la lentille L et du verre concave C, correcteur de l'amétropie.

La lentille myopique a son second plan focal en avant de l'écran sensible en H par exemple (Voy. fig. II). Un point lumineux situé en H, aurait son image à l'infini. Mais l'objet lumineux O, supposé dans le plan R, aura son image en O'. Ces deux points O et O' sont foyers conjugués par rapport à la lentille, à l'état statique, et la distance ρ, de O' au plan L, est, par définition, la distance remotale.

Supposons que la lentille mette en activité tout son potentiel de réfringence, le point O aura son image en P et cette distance minima est, par définition, la distance proximale. Les points O et P sont foyers conjugués par rapport à la lentille, à son maximum dynamique. La figure II explique les trois équations suivantes :

État dynamique : $$\frac{1}{\varphi} = \frac{1}{K} + \frac{1}{\pi};$$

État statique : $$\frac{1}{\varphi} = \frac{1}{K} + \frac{1}{\rho};$$

$$\frac{1}{\varphi'} - \frac{1}{\varphi} = \frac{1}{\pi} - \frac{1}{\rho}.$$

L'amplitude d'accommodation a donc pour mesure, pour le dioptre myopique, la différence de l'inverse de ses distances proximale et remotale.

D'autre part, si nous juxtaposons à la lentille myopique L (Voy. fig. III) le verre correcteur de son amétropie, nous obtenons un système lenticulaire qui reste convergent et que nous représentons par le rapport $\frac{1}{F}$.

Appelons f la distance focale de la lentille négative C et admettons que la lentille myopique est à son maximum de convergence :

$$\frac{1}{F} = \frac{1}{\varphi'} - \frac{1}{f}.$$

Le verre correcteur a pour mesure, par construction, l'inverse de la distance remotale ; il a comme propriété de

reporter le second plan focal du dioptre de H en R (Voy. fig. II).

$$\frac{1}{F} = \frac{1}{\varphi'} - \frac{1}{\rho}.$$

Les distances de l'objet et de l'image par rapport au système lenticulaire $\frac{1}{F}$ étant K et π', et $\frac{1}{\varphi'}$ étant remplacé par son équivalent $\frac{1}{\pi} + \frac{1}{K}$, nous obtenons :

$$\frac{1}{\pi'} + \frac{1}{K} = \left(\frac{1}{\pi} + \frac{1}{K}\right) - \frac{1}{\rho};$$

$$\frac{1}{\pi'} = \frac{1}{\pi} - \frac{1}{\rho}.$$

Cette expression $\frac{1}{\pi} - \frac{1}{\rho}$ est la même qui représente le pouvoir accommodateur du mode de dioptre que nous étudions et permet de définir l'accommodation myopique par l'inverse de la distance proximale après correction.

III. — Hypermétropie

La lentille infiniment mince L (Voy. fig. IV) représentative de l'hypermétropie peut avoir une distance focale trop longue ou être située trop près de l'écran sensible pour que les rayons venus de l'infini puissent se former sur ce dernier plan. Cette lentille, à l'état statique, ne peut porter sur l'écran qu'un faisceau convergent. Le point O de l'écran sensible étant considéré comme objet lumineux, le rayon OA qui en émane sera réfracté suivant une direction divergente AB. Dans ce cas, le punctum remotum devient virtuel; il est situé au sommet O' des faisceaux incidents qui donneraient une image nette sur l'écran. C'est le foyer conjugué du plan OR par rapport à la lentille L.

La lentille, à son état dynamique maximum, suivant son pouvoir de réfringence, donnera au rayon OA, la direction divergente AC, la direction parallèle AD, ou celle convergente A+P.

La distance proximale du dioptre hypermétropique peut

donc être virtuelle, c'est-à-dire au sommet P des faisceaux incidents qui donneraient une image nette sur l'écran, la lentille étant à son maximum de convergence; à l'infini, si le faisceau incident est parallèle; réel, soit en +P, si ce faisceau est convergent.

De là, trois expressions de l'accommodation chez les hypermétropes :

1° *Distance proximale virtuelle.*

État statique : $\frac{1}{\varphi} = \frac{1}{K} - \frac{1}{\rho}$;

État dynamique : $\frac{1}{\varphi'} = \frac{1}{K} - \frac{1}{\pi}$;

$$\frac{1}{\varphi'} - \frac{1}{\varphi} = -\left(\frac{1}{\pi} - \frac{1}{\rho}\right).$$

La différence des pouvoirs de réfringence de la lentille L à ses états limites est donc égale à la somme de l'inverse de ses distances remotale et proximale, ces distances étant négatives.

2° *Distance proximale à l'infini.*

$$\frac{1}{\varphi'} - \frac{1}{\varphi} = -\left(\frac{1}{\infty} - \frac{1}{\rho}\right).$$

L'amplitude d'accommodation est donc mesurée par l'inverse de la distance remotale, cette distance étant négative.

3° *Distance proximale réelle.*

$$\frac{1}{\varphi'} - \frac{1}{\varphi} = \frac{1}{\pi} - \frac{1}{\rho}.$$

Le pouvoir accommodateur est donc mesuré, dans ce cas, par la somme de l'inverse des distances proximale et remotale, la distance remotale restant toujours virtuelle.

Juxtaposons à la lentille L un verre convergent correcteur de son amétropie, c'est-à-dire qui reporte à l'infini le remotum comme une lentille emmétropique.

Un pareil système a comme pouvoir réfringent, la lentille L étant à son état de dynamie maxima :

$$\frac{1}{F} = \frac{1}{\varphi'} - \frac{1}{f}.$$

En appelant φ' la distance focale de L adaptée à son proximum virtuel et f la distance focale de la lentille correctrice. Remplaçons les deux premiers rapports de l'équation précédente par leurs équivalences déterminées d'après les positions de l'objet et de l'image relativement aux réfringences respectives subies, et le troisième rapport, par sa mesure $\frac{1}{\rho}$, nous obtenons :

$$\frac{1}{\pi'} = -\left(\frac{1}{\pi} + \frac{1}{\rho}\right).$$

La différence des réfringences limites de la lentille hypermétropique et l'inverse de la distance proximale corrigée étant égales à une même quantité, sont égales entre elles et peuvent donc servir de mesure l'une à l'autre.

Si le punctum proximum de la lentille est à l'infini, l'équation devient :

$$\frac{1}{\pi} = -\left(\frac{1}{\rho}\right).$$

L'accommodation est encore mesurée par l'inverse de la distance proximale après correction.

Enfin le punctum proximum devenant réel :

$$\frac{1}{\pi'} = \frac{1}{\pi} + \frac{1}{\rho}, \ \rho \text{ étant négatif.}$$

Or, nous avons vu que cette expression est précisément celle de l'accommodation, dans le cas où le potentiel de réfringence permet une distance proximale positive.

IV. — Astigmie et Anisométropie

L'astigmie et l'anisométropie régulières peuvent être représentées par une lentille infiniment mince, comme

l'emmétropie et les autres amétropies, mais à laquelle il convient d'accoler une lentille plan-cylindrique limitée d'un côté par la surface convexe ou concave et, de l'autre, par un plan parallèle à l'axe du cylindre. Un pareil système est dit astigmate.

La puissance réfringente diffère, suivant qu'on la considère par rapport au plan contenant les axes optiques de la lentille cylindrique, ou par rapport à la section droite du cylindre, dans le plan de laquelle les rayons incidents reçoivent leur réfringence maxima.

En appelant φ et γ les distances focales de la lentille sphérique et de la lentille cylindrique la puissance réfringente est dans le plan maximal :

$$P = \frac{1}{\varphi} + \frac{1}{\gamma},$$

et dans la section axiale :

$$P = \frac{1}{\varphi}.$$

En représentant par φ' et γ' les distances focales des lentilles sphérique et cylindrique à leur maximum de réfringence, la différence des réfringences limites du système a pour expression dans un sens :

$$\left(\frac{1}{\varphi'} - \frac{1}{\varphi}\right) - \left(\frac{1}{\gamma'} - \frac{1}{\gamma}\right),$$

et dans l'autre :

$$\frac{1}{\varphi'} - \frac{1}{\varphi}.$$

Nous avons vu la façon de déterminer la valeur $\frac{1}{\varphi'} - \frac{1}{\varphi}$.

Dans un système astigmate, la lentille sphérique peut être emmétropique, comme dans l'astigmie, ou amétropique, comme dans l'anisométropie. Les discussions antérieures nous permettent de mesurer le pouvoir accommodateur dans les différents modes d'amétropie de la lentille sphérique. La différence des réfringences limites de la lentille cylindrique est précisée d'une façon analogue, avec cette réserve qu'elle est nulle dans le plan de ses axes.

Si le système astigmate est myopique simple, l'accommodation dans la section maximale est égale à l'inverse de la distance proximale après correction dans le même plan, et, dans la section axiale, à l'inverse de sa distance proximale.

S'il s'agit d'un astigmatisme myopique composé, l'accommodation, dans le plan des axes, est mesurée par l'inverse de la distance proximale obtenue après la juxtaposition du verre correcteur, ce verre étant déterminé par la distance remotale virtuelle correspondant à une section droite du cylindre; dans la section axiale, par l'inverse de la distance du punctum proximum, correspondant au plan des axes optiques du cylindre.

Si le système est hypermétropique composé, le pouvoir accommodateur est égal, dans la section des axes, à l'inverse de la distance du punctum proximum corrigé.

CHAPITRE II

Description du dispositif.

La discussion d'optique géométrique qui a fait l'objet du précédent chapitre aboutit au desideratum d'un dispositif optométrique permettant de rechercher facilement les distances remotale, proximale et proximale après correction.

La distance remotale est la distance focale de la lentille correctrice.

Les distances proximales permettent la mesure de l'accommodation; dans certains cas, elles servent à l'évaluation du verre correcteur et donnent notamment la mensuration des verres corrigeant la presbytie.

Parallèlement à notre exposé théorique, l'œil du sujet observé, adapté au disposif, doit passer successivement aux deux états limites de sa réfringence.

A l'état statique doit répondre un objet placé à 5 mètres, cette distance étant considérée, en optique oculaire, comme l'infini ou comme ne mettant plus en jeu l'accommodation. Cet objet sera mobile, pour que sa distance proximale puisse

être déterminée chez l'emmétrope, ses distances remotale et proximale chez le myope, sa distance proximale après correction chez l'hypermétrope.

L'appareil enfin doit être muni d'un jeu de verres, pour assurer cette correction et vérifier les indications données par la mensuration des distances focales.

Le P. Scheiner, dans son livre de l'*Oculus sine fundamentum opticum*, et Thomson, dans les *Annales d'Oculistique* de 1874, ont étudié les divers phénomènes visuels qui ont lieu dans la considération d'une bougie à travers une plaque de carton ou de métal percée de petits trous en ligne droite et très près l'un de l'autre.

L'emmétrope voit plusieurs flammes en deçà de son proximum, une seule flamme au delà.

Le myope voit plusieurs images à toute distance, sauf entre son remotum et son proximum.

En général l'hypermétrope a l'impression d'une image multiple, où que soit placée la bougie.

Le verre correcteur de ces diverses amétropies est celui qui rétablit l'unicité de la perception.

Ces phénomènes sont surtout sensibles dans les vices de réfraction considérables, mais, dans les faibles amétropies, les flammes de la bougie se pénètrent et se superposent, leur vacillement fatigue l'œil et le rebute.

Nous avons repris et systématisé ces expériences, et nous en avons perfectionné les conditions par la construction d'un appareil dioptrométrique très simple que nous appellerons dioptromètre pour la facilité de notre rédaction.

Le dioptromètre se compose de deux parties principales : 1° d'un oculaire ; 2° d'un objet lumineux.

Oculaire. — L'oculaire se compose d'une planchette de bois dur de 0 m. 40 de large sur 0 m. 25 de hauteur ; son épaisseur est de 0 m. 04.

Elle est garnie d'un cadre métallique pour éviter les gondolements. Au centre, une baie de 0 m. 02. Au bord supérieur est fixée, au moyen de deux vis, une tige d'acier suffisamment

rigide d'une longueur de 0 m. 20. En avant de la baie centrale, dans une bague de cuivre d'une très faible épaisseur et maintenue dans un plan parallèle à la planchette par une rondelle de même métal présentant une ouverture centrale de 0 m. 04 de diamètre, peut se mouvoir une plaque discoïdale, pourvue d'une aiguille indicatrice et perforée dans l'axe de l'aiguille de six trous d'un demi-millimètre de diamètre séparés d'un demi-millimètre. On peut imprimer à la plaque perforée, par l'intermédiaire de l'indicateur, un quart de tour qui permet de donner à la ligne des orifices toutes les directions intermédiaires entre la verticale et l'horizontale. Le mouvement de l'aiguille est régularisé par une lamelle métallique en forme d'arc ayant un angle de 90° (Voy. pl. de dessin n° 3).

A gauche de la planchette, est vissée une petite pièce de cuivre munie d'un axe, sur lequel peut tourner, parallèlement au plan de l'appareil, la série des verres du disque optométrique des infirmeries, préalablement détaché de son support. La rotation des verres est combinée de façon à ce que chacun des verres puisse venir se placer successivement devant la ligne des orifices. Sur l'autre face de la planchette, en regard de la baie centrale, est appliquée une monture de cuivre circulaire, dans laquelle entre à frottement un œilleton de 0 m. 02 de profondeur qui résulte de la section à la scie d'une loupe d'horloger.

Le système est assujetti à une console de fer, cette console étant creusée d'une rainure, dans laquelle peut glisser la tige d'acier, une vis à métaux permettant le serrage à la hauteur de l'œil du sujet observé.

La console est composée de deux branches à angle droit, dont l'une est scellée à un mur dans la longueur d'une chambre noire, à 5 mètres du fond de la pièce, et l'autre, perpendiculaire à la muraille, est parallèle au plan de l'oculaire. De la console partent deux fils d'acier de chaque côté de la rainure, tendus normalement à la planchette par deux raidisseurs fixés sur le mur parallèle au plan de l'appareil (Voy. dessin n° 4).

Objet lumineux. — Lampe à acétylène ou à pétrole munie d'une cheminée de fer rivée destinée à supprimer toute lumière parasite. Cette cheminée présente une ouverture à hauteur de la flamme. Au moyen d'une coulisse, on peut glisser devant cette ouverture une plaque de fer carrée présentant une fente rectangulaire extrêmement mince, partageant la plaque en deux parties égales. Cette pièce métallique peut être engagée dans une coulisse circulaire, de manière à présenter la fente verticale, horizontale ou oblique (Voy. dessin n° 4).

La lampe est suspendue aux fils par l'intermédiaire d'un chariot, roulant sur quatre galets, qui assure la mobilité de l'objet lumineux en empêchant toute oscillation.

La mise en usage du dioptromètre nécessite un ruban métrique et une table des quotients dioptriques obtenue par la division successive de 100 centimètres, distance remotale, correspondant à une dioptrie, par la série des numéros des verres du disque optométrique ou de la réglette de Parent.

Table des quotients dioptriques.

1,00	1,00	4,50	0,22
1,25	0,80	5,00	0,20
1,50	0,66	6,00	0,16
1,75	0,57	7,00	0,14
2,00	0,50	8,00	0,12
2,25	0,44	9,00	0,11
2,50	0,40	10,00	0,10
3,00	0,33	11,00	0,09
3,50	0,28	12,00	0,08
4,00	0,25	13,00	0,07

On peut substituer à l'emploi du disque optométrique l'usage de la réglette de Parent; il suffit de retourner la planchette, de fixer l'œilleton à la rondelle et de faire établir sur la face nue de la planchette une glissière horizontale permettant le passage des verres devant la ligne des orifices centre à centre.

Nous ferons remarquer que le bord inférieur de la planchette présente une échancrure, pour laisser libres à la per-

sonne qui regarde dans l'œilleton les mouvements de la partie inférieure de son visage.

Cet appareil nous a été construit sur nos indications par un sapeur du régiment.

Les médecins militaires qui voudraient utiliser le mode dioptrométrique que nous proposons, pourraient nous imiter. Rien de plus simple pour les convaincre de l'avantage du procédé, que son essai préalable par un dispositif de fortune.

Adapter à un bec de douze lignes un petit réservoir à pétrole et une cheminée de tôle munie d'une fente très mince. Mobiliser cette lampe sur un fil de fer tendu dans la longueur d'une pièce. En regard de la lampe, à 5 mètres, établir un chevalet de pointage, dans la mâchoire duquel, au moyen d'un tasseau, est fixée une lame de carton, munie d'un trou central, au milieu duquel, dans une rainure circulaire, peut tourner un écran métallique perforé suivant la précédente description.

Sur la plate-forme du chevalet (Voy. pl. de dessin nos 6 et 7) placer le disque optométrique pourvu de son support et en régler la hauteur de façon à ce que les verres puissent être interposés entre l'œil et les orifices. En tout cas, quel que soit l'appareil imaginé, l'indication formelle de la méthode que nous étudions est la forme géométrique de l'objet lumineux, sa petite dimension, son intensité et sa fixité.

CHAPITRE III

Emploi du dispositif et observations.

I. — Emmétropie et Presbytie

1° Si un emmétrope considère la fente lumineuse à travers la ligne des orifices du dioptromètre, il aura l'impression d'une image unique depuis l'infini, soit 5 mètres, jusqu'en un point où le rectangle lumineux commencera à se

strier d'une ou plusieurs raies noires. Si la fente est orientée horizontalement, la ligne des orifices étant verticale, l'objet lumineux apparaîtra, parvenu à une certaine distance de l'œil, comme une pile de pièces de monnaie vue de profil; plus près encore, les traits de séparation deviendront des intervalles et la rétine aura l'impression d'une superposition d'échelons lumineux. Si la fente éclairée est disposée verticalement, il convient de l'observer, pour accuser le phénomène, suivant la ligne des orifices ayant subi son quart de tour. A mesure que le rectangle lumineux se rapprochera de l'oculaire, celui-ci, d'abord unique et homogène, présentera bientôt des raies qui deviendront des intervalles, et l'œil aura d'abord l'impression d'une rangée de livres vus par leurs tranches, puis d'une série de quilles brillantes égales entre elles. Ces comparaisons sont utiles à employer dans l'observation des sujets.

La figure VI montre que les rayons émanés d'un objet en deçà du point P, après leur passage à travers les orifices de la plaque perforée D, ne sont plus assez réfractés par la lentille L pour pouvoir se rejoindre en un point de la rétine R; ils impressionnent séparément la rétine avant leur réunion virtuelle en P'.

Quel est exactement le point qui détermine la distance proximale et en deçà duquel l'œil a épuisé tout son potentiel de réfringence?

Est-ce au moment où une strie noire apparaît dans le rectangle lumineux. Nous ne déterminons que l'accommodation monoculaire un peu inférieure, dans les conditions de l'expérience à l'accommodation binoculaire, les mouvements du muscle ciliaire étant privés, dans leur action réfringente, du renforcement synergique de convergence. L'œil habitué à converger pour accommoder, converge malaisément au dioptromètre, et par suite, il ne faut pas craindre de prendre un chiffre trop faible comme mesure proximale, et l'on peut attendre la multiplication nette de l'image.

Nous avons vu que l'amplitude d'accommodation s'évalue par l'inverse de la distance du punctum proximum; il suffit

de mesurer cette distance, précisée par les considérations qui précèdent, avec le ruban métrique, et de chercher, sur la table des quotients, l'équivalent du chiffre trouvé, en dioptries.

Exemple :

J'observe la fente lumineuse en engageant mon œil dans l'œilleton, je vois une seule image; je fais rapprocher lentement la lampe, l'image se divise à 0 m. 33. Je dispose donc de trois dioptries d'accommodation monoculaire.

I. — Le presbyte a une distance proximale telle que les objets, placés à cette distance, ne se présentent plus sous le diamètre apparent, auquel il accoutumait de les voir; il demande un appareil de réfringence pour lire à la distance habituelle de la vue distincte. Comme l'hypermétrope, il se corrige par un verre convexe qui lui donne une puissance réfringente totale pour la vision de près, c'est-à-dire l'œil étant à son état dynamique maximum :

$$P = \frac{1}{\varphi} + \frac{1}{f};$$

$$\frac{1}{f} = P - \frac{1}{\varphi'} = \frac{1}{\pi'} - \frac{1}{\pi}.$$

Nous avons donc deux moyens de rechercher le verre correcteur de la presbytie, suivant que l'on détermine :

$$\frac{1}{f} \text{ ou } \frac{1}{\pi'} - \frac{1}{\pi}.$$

Le premier élément s'évalue en plaçant la lampe à la distance de la vue distincte. Le presbyte voit plusieurs images; on interpose la série des verres convexes jusqu'à ce qu'il n'en voie qu'une. Ce verre est celui qui convient au déficit de réfringence du presbyte.

La recherche du second élément sert de contrôle au premier résultat. La distance proximale π est celle où l'image commence à se diviser devant l'œil nu; et la distance proximale corrigée π' est celle où l'image commence à se diviser devant l'œil armé de son verre. La différence des quotients

correspondant aux rapports trouvés doit être, en dioptries, le numéro du verre correcteur.

1° M. M..., capitaine, 38 ans, se plaint de ne pouvoir lire sans fatigue le soir avec ses lorgnons; leur numéro est facilement trouvé par le procédé basé sur les mouvements parallactiques, soit en se servant du dioptromètre de la façon suivante. L'un des verres du lorgnon est placé en regard de la baie centrale, nous regardons la fente lumineuse qui nous apparaît multiple, notre œil étant devenu artificiellement myope; nous interposons la série des verres concaves jusqu'à l'obtention de l'unicité de l'image, l'objet lumineux étant à 5 mètres dans le cas présent, nous trouvons 1 D.

Données de l'appareil.

$$\text{OD}, \pi = 0{,}35; \quad \text{OG}, \pi = 0{,}36.$$

La distance π' est la distance ordinaire de la vue distincte à laquelle nous voulons ramener le punctum proximum après correction.

$$\text{OD}, \frac{1}{f} = \frac{1}{0{,}25} - \frac{1}{0{,}35} = 4 - 2{,}75.$$

Le dénominateur de la fraction $\frac{1}{0{,}35}$ se trouve en effet intermédiaire entre les chiffres en centimètres 0 m. 33 et 0 m. 40 (Voy. Table des quotients), et le chiffre dioptrique intermédiaire correspondant est 2,75.

$$\text{OG}, \frac{1}{f} = \frac{1}{0{,}25} - \frac{1}{0{,}30} = 1{,}25.$$

Déterminons maintenant directement $\frac{1}{f}$: Le verre convexe de 1 D. ne réduit pas assez l'image de la fente placée à 0 m. 25, au contraire le verre 1 D. 50 permet de rapprocher davantage la lampe, l'image se maintenant homogène.

Le verre correcteur est donc + 1 D. 25 par le procédé des distances proximales et celui de la correction directe par le verre.

Cette observation permet de remarquer qu'on peut déterminer le numéro correcteur de la presbytie d'une façon

extrêmement précise à 1/4 de D. près, sans avoir à sa disposition la série complète des verres convergents.

2° M. H..., lieutenant-colonel, 50 ans.

OD, correction —5,50 de loin ; —1 à 0m30. OG, emmétrope presbyte.

L'œil gauche qui intéresse spécialement la discussion, puisque nous étudions ici un cas d'emmétropie presbyte, voit une image à 5 mètres et l'image commence à se diviser à 1 m. 15. D'après la formule $\frac{1}{\pi} - \frac{1}{\pi'}$, et considérant la distance de 0 m. 30 comme la limite maxima de la vision distincte :

$$\frac{1}{f} = \frac{1}{0,30} - \frac{1}{0,10} = 3,75 - 1.$$

Le verre correcteur à 0 m. 30 est donc + 2,75.

Nous le vérifions en plaçant la lampe à 0 m. 30 et en interposant le verre + 2,75, l'image devient unique et homogène. La contre-épreuve est faite par la lecture à 0 m. 30 avec un bon éclairage et notre client lit avec la plus grande aisance avec le verre + 2,75.

Dr THOORIS.

(*A suivre.*)

LA VALEUR DE L'ŒIL DANS L'EXPRESSION

PAR

Le professeur GIUSEPPE ALBERTOTTI

de Modane

TRADUIT DE L'ITALIEN

Par le Dr A. BEAUVOIS

LAURÉAT DE LA FACULTÉ DE MÉDECINE

Devant la section ophtalmologique du XIIIe Congrès médical international réuni à Paris, à la session du 8 août 1900, je pris la parole dans la discussion, à propos de l'expression des yeux.

Je citai à ce propos que souvent la valeur des yeux est négligeable dans l'expression et que celle-ci dépend principalement de l'attitude et des mouvements du visage, du relâchement et des contractions des muscles faciaux.

En effet, si l'on observe de l'avant-scène ou du parterre, à l'aide de jumelles, les yeux d'un acteur sur la scène, on peut noter que leur direction, leur vivacité, ou bien leur langueur ne sont pas toujours en harmonie avec le sujet que l'acteur représente. Quand l'artiste, par exemple, immobile de corps et de visage est triste ou suppliant, il arrive fréquemment que ses yeux regardent avec indifférence soit les coulisses, soit le parterre ou les loges.

L'artiste, sans doute, est conscient de ce désaccord de la direction de ses yeux, mais il ne s'en préoccupe pas, parce qu'il a la certitude, grâce à une longue expérience, que le public ne le remarque pas.

Je citai enfin les peintures du Boccaccino décrites par Panni[1] et par Lanzi qui se trouvent dans l'église de Saint-

1. *Rapport exact des peintures qui se trouvent dans les églises de la ville et des faubourgs de Crémone*, par Antoine-Marie Panni, peintre et architecte de Crémone. Ricchini, 1762, pages XXIV et 214 in-8°. Cfr. p. 191-194.

« ...Les deux fresques qui se trouvent au presbytère sont de la main de Boccaccino (Camille). Dans l'une d'elles on a représenté Lazare ressuscitant du sépulcre par la vertu miraculeuse du divin Rédempteur. C'est une œuvre qui renferme beaucoup de figures; le coloris en est vague, et on y aperçoit lesdites figures très étonnées à la vue du grand miracle, et une femme agenouillée, les bras tendus, dans une attitude de soumission et de prière.

« Dans le tableau en face se trouve la femme adultère conduite par les Pharisiens aux pieds du Christ afin d'obtenir contre elle une sentence de condamnation. Comme ils ne reçoivent pas satisfaction, ils se dispersent les uns confus, les autres irrités. C'est une œuvre très expressive, jadis fort admirée et qui remporte encore de grandes louanges.

« Au même artiste, sont encore dues les quatre colonnes qui encadrent pour ainsi dire les fresques, et dont l'une porte l'inscription : 1537, mens. Julii. On y admire de jolis chérubins, qui, porteurs d'objets sacrés, de tiares et de mitres, s'envolent dans des attitudes diverses, mais si brillantes et si joyeuses qu'on les croirait vivants.

« Ici, je dois ajouter une chose devenue célèbre et qui m'a obligé à consulter quelques écrivains, afin d'arriver à vous faire comprendre pour quel motif Boccaccino peignit les yeux sans pupille dans les figures des tableaux mentionnés. Il faut savoir que ce peintre, jeune homme spirituel, un peu bizarre, mais plein de talent, avait en outre le don sublime de donner tant de grâce et de douceur aux figures de ses tableaux que quelques rivaux jaloux prétendirent qu'une telle beauté dans les visages peints par lui ne pouvait

Sigismond, près de Crémone, et dans lesquelles, pour la majeure partie des figures, la valeur des yeux est presque nulle.

L'illustre ophtalmologiste, Dr Richard Liebreich (que j'eus l'honneur de visiter dans son cabinet à Paris pendant le Congrès), témoignait un grand intérêt pour ces tableaux de Boccaccino, et je regrettai vivement de ne pouvoir lui donner d'autres indications que celles que je me rappelais vaguement avoir lues dans les rapports de Panni et de Lanzi[1].

Aussitôt rentré en Italie avec le désir d'examiner les peintures susmentionnées de Boccaccino et de pouvoir fournir d'autres particularités à l'ophtalmologiste Dr Richard Liebreich, qui s'est voué à la peinture, je me rendis à Saint-

provenir que de l'exécution des yeux, et non des autres parties, mais qu'en ôtant les pupilles, on enlèverait toute la grâce et la joliesse. Aussi, pour apaiser ces jaloux, Boccaccino, sans rien dire, saisit l'occasion de ces deux tableaux, et peignit sans pupilles les visages de ses personnages.

« Néanmoins on en devine l'existence, et ceci prouve que de la direction du regard, et non de la couleur, soit blanche, soit noire, de l'œil, peut dériver toute la grâce et la gentillesse des physionomies. Il s'ensuit qu'on n'a guère besoin de s'inquiéter des paupières ou autres détails, mais de choses beaucoup plus importantes, soit des attachements proportionnés des os, soit d'autres détails, enseignés par les professeurs qui connaissent à fond les préceptes d'un art si compliqué. De cette façon le peintre imposa silence à ses critiques qui remportèrent plus de confusion que de profit de leur langage insensé... »

1. *Histoire de la peinture italienne*, par l'abbé Louis Lanzi, antiquaire I. E. R., à Florence, 6e édition, vol. IV, Milan, G. Silvestre, M.DCCC. XXIII. Cfr. p. 139.

« ...Les deux tableaux latéraux, qui représentent l'un la *Résurrection de Lazare*, l'autre le *Jugement de la femme adultère*, sont très renommés à Crémone et ailleurs. Ils sont ornés de fresques gracieuses représentant des troupes de chérubins qui paraissent vivants, qui jouent et s'amusent en tenant les uns une mitre, les autres un encensoir, ou d'autres instruments sacrés.

« Dans ces peintures, les visages sont disposés et tournés de telle sorte qu'on ne puisse apercevoir un seul œil, ce qui est une bizarrerie inimitable. Camille Boccaccino voulut démontrer par là à ses émules que ses figures ne plaisaient pas seulement par la vivacité des yeux, comme ils le prétendaient, mais aussi par tout le reste. Et vraiment ses figures séduisent par la netteté du dessin, par les attitudes nobles et variées, par la vérité du coloris, et par une intensité de clair-obscur que je crois tirée de Pordemone, et qui font paraître moins belles les peintures voisines de Campi. Si l'artiste avait mieux choisi les têtes des adultes, et mis un peu plus d'ordre dans sa composition, il n'aurait rien laisser à désirer... »

Sigismond de Crémone, le 28 août de l'année précédente. Grâce aux conditions avantageuses de lumière, je pus examiner les peintures et en tirer les photographies reproduites dans les deux épreuves qui suivent.

Fig. 1.

Les deux fresques, comme on le voit d'après les figures, représentent l'une (fig. 1) le moment où le Galiléen prononce ces mots (en s'adressant aux Pharisiens) : « Que celui qui est sans péché, lui jette la première pierre », l'autre (fig. 2) Lazare essayant de se relever, sous l'évocation du Christ.

Les deux fresques sont peintes sur des plans verticaux et parallèles formés par les murs du presbytère. La *Résurrection de Lazare* est à droite, soit du côté de l'Épître, l'*Adultère* est en face. Elles sont abondamment éclairées par les deux

Fig. 2.

grandes fenêtres du chœur qui sont tournées vers l'Orient. Les deux fresques sont à 2 m. 1/2 du sol, distantes l'une de l'autre de 10 mètres, et mesurent à leur base 4 mètres de largeur. Dans leur ensemble, elles sont assez bien conservées,

surtout celle de droite; celle de gauche est quelque peu détériorée dans sa partie centrale et inférieure par l'humidité qui s'est infiltrée dans le mur.

Malheureusement, on remarque, de ci de là, quelques

FIG. 3.

petites ratures qui, mettant à découvert la couche primitive blanche, gâtent les figures en certains endroits.

Par exemple, dans la fresque de gauche, la figure de l'adultère (qui, à la droite du spectateur, a les mains liées et

monte les gradins du portique) présente des traces de rature sur les cheveux et le visage.

De même, dans la fresque de droite, le vieillard (qui, à la gauche du spectateur, tient ses mains tendues à la hauteur des épaules et baisse respectueusement ses yeux émerveillés) présente des ratures sur le béret, les cheveux et sur la paume de la main droite. Le Christ en particulier, dans la *Résurrection de Lazare*, présente une de ces écaillures, sur la paupière supérieure gauche abaissée, près de l'angle externe de l'œil. Ce défaut, vu sa position, altère sensiblement l'aspect du visage du Christ (fig. 3). Celui-ci, vu à l'œil nu et à une certaine distance, apparaît, en effet, comme ayant l'œil ouvert, tandis que dans la peinture l'œil est couvert par la paupière abaissée.

Dans tous les visages, les yeux sont dessinés au moins sommairement; en outre, l'artiste représenta, à dessein, toutes les figures des deux tableaux le regard baissé; de la sorte, il n'eut pas besoin de rendre leurs pupilles visibles.

Dans la composition de l'*Adultère*, tous les personnages regardent la femme adultère qui monte les gradins du portique, et, par conséquent, tous ont la paupière supérieure abaissée ou cachant la pupille.

Dans l'autre composition, Lazare et le vieillard (qui, les mains jointes, apparaît derrière le bras de Lazare) sont les seules figures sur lesquelles on peut immédiatement remarquer que le globe de l'œil n'est pas couvert par la paupière.

Les deux fresques sont louables surtout parce que le dessin en est pur et révèle une étude profonde des classiques[1].

Dr ALBERTOTTI.

Modène, 19 septembre 1900.

1. Il existe deux peintres du nom de Boccaccino :

1° *Boccaccino Boccaccio*, peintre crémonais, 1460-1518, de l'école lombarde, étudia probablement avec les successeurs de Mantegna et Ferrara, mais resta indépendant à Crémone où il peignit une série de fresques à Saint-Augustin. En 1499, Garofalo, son élève, le quitta pour venir à Rome, et un peu plus tard Boccaccino le suivit. Vasari dit qu'il peignit le *Couronnement de la Vierge* à Sainte-Marie de Transtevère mais que le public habitué aux chefs-d'œuvre de Michel-Ange se moqua de son travail et l'obligea à quitter Rome. Il

SOCIÉTÉ D'OPHTALMOLOGIE DE PARIS

Séance du 2 avril 1901

PRÉSIDENCE DE M. DARIER

M. TERRIEN, faisant fonction de *Secrétaire annuel*, lit le procès-verbal de la dernière séance. Le procès-verbal est adopté.

M. PÉCHIN, *Secrétaire annuel*, suppléant M. Morax, Secrétaire général, absent, dépouille la correspondance qui comprend :

1° Une lettre de M. le Dr Morax, informant la Société d'une absence jusqu'à la séance du mois de juin prochain.

2° Une lettre de M. le Dr Chibret, demandant l'inscription à l'honorariat de la Société d'Ophtalmologie de Paris.

3° Une lettre de candidature au titre de membre titulaire de M. le Dr Dupuy-Dutemps.

4° Une lettre de M. le Dr Vignes, relative à une modification faite à sa communication dans la séance de janvier dernier.

M. VIGNES (Voir la séance de janvier dernier). — Pour apprécier l'acuité visuelle à distance approchée, à 33 centimètres, les

retourna donc à Crémone ou il peignit de nombreuses fresques dans la cathédrale, puis d'importants ouvrages à Venise, dont la *Madone avec les saints*, à Saint-Julien, et le *Mariage de sainte Catherine* à l'Académie (1511), sont de bons spécimens. Ses compositions sont parfois mauvaises, mais quelques figures sont excellentes, et son coloris est riche. Ch. Blanc, qui a peu de confiance dans l'histoire de Vasari, dit que Boccaccino fut l'un des meilleurs peintres de Crémone et qu'il y joua le même rôle que Mantegna à Padoue et Francia à Bologne (Note du traducteur, *in Cyclopedia of painters*, de J. Champlin, 1888).

2° *Camille Boccaccino*, de Crémone, né en 1515, mort le 2 janvier 1546, appartient à l'école lombarde. Fils de Boccaccio Boccaccino, il surpassa son père, et n'hésita pas à se corriger des défauts que lui avait inculqués celui-ci. Lanzi l'appelle le plus grand génie de l'école crémonaise : « Ses compositions, dit-il, sont enrichies d'anges qui semblent vivants; ses ouvrages plaisent par leur dessin, par les belles poses, par les savants raccourcis, par la vérité de la couleur et par la vigueur du clair-obscur. Les parties faibles dans les tableaux de ce maître sont le manque d'ordre dans la composition et le peu de choix dans les têtes d'hommes. »

Le cabinet des estampes de la Bibliothèque nationale de Paris possède quelques gravures tirées des tableaux des Boccaccino. Voir collection Armand, *Histoire de l'Art*, t. LXXIV. École milanaise (1516-1618). (Note du traducteur).

caractères d'épreuves doivent présenter les dimensions suivantes :

V = 1.....	0mm48
V = 0,8.....	0mm61
V = 0,6.....	0mm85
V = 0,4.....	1mm20
V = 0,2.....	2mm40

J'ai fait construire pour les illettrés des figures dont les pleins et les clairs ménagent, dans l'image rétinienne, des surfaces d'angle de 1″.

M. le Dr Jocqs. — **Les notions nouvelles sur l'isotonie et l'osmose appliquées au traitement du décollement de la rétine.** — La malade que vous venez de voir et au sujet de laquelle je désire vous entretenir est une de celles dont l'observation a été relatée dans la communication que j'ai faite ici même au mois de novembre dernier, sur « l'action de l'iridectomie dans le glaucome ». Je vous rappelle en deux mots son histoire :

En juillet 1899, elle vient me consulter pour un décollement considérable de la rétine de l'œil gauche myope de 8 D. Je lui fais mon traitement habituel : ponctions sclérales pour évacuer le liquide et compression de l'œil, sans exiger le décubitus dorsal prolongé qui peut être rarement exécuté. Plusieurs ponctions furent faites. Après chacune d'elles le liquide évacué se reproduisait en partie. La malade continuait à se faire elle-même la compression. Un jour elle vint me montrer son œil rouge et douloureux; il y avait déjà des synéchies postérieures sur tout le pourtour de la pupille : c'était une iritis aiguë. Je vous ferai remarquer que cette iritis ne s'est développée que huit jours après la dernière ponction et que, dans l'intervalle, j'avais trouvé l'œil sain. L'iritis guérit d'ailleurs sans autre traitement que l'atropine au bout de quatre ou cinq jours, ce qui est en faveur de l'étiologie traumatique. L'atropine ne réussit pas à libérer l'iris de ses adhérences, de sorte qu'il resta des synéchies postérieures totales avec exsudats sur la cristalloïde antérieure au niveau du champ pupillaire.

Le décollement existait toujours quoique diminué de moitié environ. Voyant l'insuccès des ponctions, j'y ajoutai des injections sous-conjonctivales d'une solution de NaCl à 1 p. 100 et à 2 p. 100. Le décollement se reproduisait toujours.

Guidé alors par un raisonnement dont je vous ferai part plus loin, je lui fis une seule injection de demi-seringue d'une solution *saturée* de NaCl. La douleur fut assez violente mais atténuée cependant par l'adjonction de deux gouttes d'une solution d'acoïne

à 1 p. 100. Pour des raisons d'affaires la malade ne revint à la consultation que quinze jours après. J'eus alors la satisfaction de trouver le décollement complètement disparu (juin 1900).

Le champ visuel s'était beaucoup amélioré. Alors qu'il ne dépassait pas 15° avant la dernière injection, il était maintenant à 35° en haut et à peu près normal dans les autres méridiens.

Quant à la vision, elle est malgré tout très défectueuse. Elle voit tous les objets, mais très indistinctement et, en somme, son acuité visuelle se réduit à compter les doigts à 50 centimètres. Il est probable que sa rétine, qui est restée décollée près d'un an, a perdu de sa vitalité, mais nous devons faire entrer en ligne de compte également les exsudats pupillaires assez épais pour nous empêcher de voir distinctement la papille, ainsi que vous avez pu vous en assurer. N'oublions pas non plus qu'elle a eu une attaque de glaucome depuis. Le tonus de l'œil qui était abaissé est redevenu complètement normal. Tel était l'état de l'œil en juin 1900.

Au bout d'un mois, ma malade, qui avait cessé tout traitement, me revint un jour avec son œil rouge douloureux et très dur. C'était un glaucome aigu qui s'était produit la veille accompagné de vomissements. L'iridectomie fut faite séance tenante. Je n'insisterai pas davantage aujourd'hui sur cette partie de l'observation puisque je vous en ai parlé dans ma dernière communication : « Sur l'action de l'iridectomie dans le glaucome » (novembre 1900). A ce moment le décollement était guéri, mais je n'en ai pas fait mention, me réservant d'attendre un plus long temps pour constater la persistance du résultat.

En vous montrant cette malade, je vous ai prié de porter votre attention sur ces trois points : l'aspect de la brèche de l'iris ; les exsudats de la cristalloïde antérieure et les synéchies ; l'absence de liquide sous-rétinien.

Vous avez vu que la brèche de l'iris est loin d'être celle d'une iridectomie classique : l'incision est dans la cornée, la périphérie de l'iris n'a pas été excisée, le sphincter pupillaire est resté en partie attaché au cristallin, et cependant cette opération a suffi pour guérir rapidement ce glaucome aigu. C'est en somme l'opération dont on est obligé de se contenter dans la plupart des cas de glaucome suraigu qui guérissent pourtant presque toujours quand ils sont opérés à temps. Pour mon compte, j'avoue ne pas avoir fait une opération plus classique dans tous les cas de glaucome aigu que j'ai opérés et tous ont guéri définitivement. J'en ai conclu, et je maintiens ma conclusion, que le seul élément utile dans l'iridectomie c'est la brèche qui établit une facile communication entre les deux chambres : la chambre postérieure sécrétante et la chambre antérieure excrétante. Dans les autres

formes de glaucome où l'iridectomie est plus infidèle, il faut tenir compte d'autres éléments et, en première ligne, de l'altération des voies d'excrétion.

Vous avez pu constater également que l'examen du fond de l'œil est rendu difficile, mais pas assez cependant pour vous empêcher de voir qu'il n'y a plus trace de décollement.

Il me reste maintenant à vous expliquer, et c'est le principal but de ma communication, comment j'ai été amené à remplacer, dans les injections sous-conjonctivales, la solution faible de NaCl à 1 ou 2 p. 100, qui est communément employée, par une solution saturée.

Bien qu'elles aient été remises à la mode ces temps derniers, les injections sous-conjonctivales de NaCl ne sont pas d'un emploi récent.

Sans parler de Rothmund qui les avait conseillées pour éclaircir les taies de la cornée, de Wecker (*Traité*, t. 4, p. 115) rapporte qu'il les a essayées dans le décollement, mais sur un trop petit nombre de malades pour pouvoir en tirer aucune conclusion. J'ignore s'il en avait été fait avant cette époque par d'autres. Quant à ce qui a été publié dans ces temps derniers, je me bornerai à citer :

Staerkle, *Contribution à la thérapeutique des décollements de la rétine* (Thèse de l'Université de Bâle, 1900). L'auteur, élève du prof. Mellinger, rapporte 23 observations où il y a eu des recollements complets et des améliorations. Il recommande les solutions de 2 à 10 p. 100.

Mazzoli (*Archivio di ottalmologia*, VII• année, fasc. 1 à 12) rapporte 6 observations où le champ visuel s'est amélioré en deux ou trois jours. Solution à 2 p. 100.

Vinselmann (*Clin. opht.*, n. 5) rapporte 3 guérisons sur 3 cas dont 1 traumatique.

Bien d'autres cas ont été publiés dont la bibliographie nous échappe.

Il est probable que beaucoup d'expérimentateurs ont fait ces injections empiriquement ou seulement guidés par la connaissance ancienne de la propriété exsudative des liquides salés (purgatifs salins).

Une expérience intéressante à connaître, à ce point de vue, est celle de Raehlmann rapportée par de Wecker. Cet expérimentateur soupçonna que « des conditions purement mécaniques dans la sécrétion et l'excrétion oculaires pourraient bien, à l'instar de ce qui se passe dans le glaucome, déterminer certaines formes de décollement. Il injecta de l'eau salée dans le corps vitré sur des animaux ». « Si celui-ci, dit Raehlmann, contient à un moment

donné une proportion notable de sel comparativement à celle que renferme le sérum sanguin circulant dans les vaisseaux choroïdiens, un appel considérable de liquide vers le milieu, salé à l'excès, forcera la rétine à se laisser traverser en peu de temps par une quantité notable de liquide. Le sérum du sang renfermant une certaine dose de corps albuminoïdes en dissolution, la rétine se comporterait ici absolument comme une membrane organique d'autant moine apte à être traversée que les liquides sont plus denses. Donc un liquide chargé d'albumine s'accumulera en pareil cas derrière la rétine en la détachant progressivement à mesure que l'appel du sérum, pour débarrasser le corps vitré de l'excès de sel qu'il renferme, sera plus considérable et plus rapide. Il se produit ici un décollement par véritable soulèvement. » De Wecker ajoute : « N'oublions pas que, de fait, la dégénérescence du corps vitré précède presque constamment le décollement de la rétine et que cette dégénérescence pourrait fort bien concorder avec une augmentation des sels que sa composition chimique comporte à l'état normal. »

Après une pareille expérience le traitement du décollement par les injections d'eau salée s'imposait. C'est ce que fit de Wecker, ainsi que nous l'avons dit plus haut. Il s'agissait, en effet, de produire une exsudation en sens inverse.

Mais ce sont surtout les récents travaux sur les lois de l'isotonie et de la pression osmotique qui pouvaient nous permettre d'expérimenter en connaissance de cause et avec des moyens plus actifs.

Ces notions nouvelles ont été complètement et clairement exposées par MM. Vaquez et Bousquet (*Presse médicale*, 5 avril 1900). Il s'en dégage ce fait essentiel : que deux solutions ont entre elles une force attractive; que cette force est variable suivant le degré de concentration et la différence du titre des deux solutions; que le liquide le moins concentré est appelé vers le liquide le plus concentré, et que, lorsque ces deux solutions ont la même concentration, ils restent neutres l'un vis-à-vis de l'autre, ils ne sont plus altérés, ils sont en *isotonie*, l'*osmose* est arrêtée.

Des expériences nombreuses sont venues démontrer ces faits et leur ont donné une exactitude qui permettra peut-être de les appliquer à la thérapeutique comme déjà on les a appliqués à la physiologie. L'expérience la plus ancienne est celle de Traube : une vessie contenant un liquide salin étant plongée dans de l'eau pure, cette eau pénètre dans la vessie. Mais c'est le vase de Pfeffer qui a permis de faire cette expérience avec plus d'exactitude et même de mesurer la pression osmotique qui peut s'élever à plusieurs atmosphères. Dans l'expérience de Pfeffer la vessie de

Traube est remplacée par un vase poreux fermé auquel on adapte un manomètre à air libre. La force osmotique est si forte que l'eau non salée extérieure au vase pénètre dans celui-ci à travers sa paroi poreuse et vient diluer la solution salée malgré la pression produite par son entrée dans le vase plein et inextensible. Si les deux liquides tenaient en dissolution la même quantité de sels, il y aurait équilibre de pression, l'osmose ne se produirait pas. Mais il est évident que plus sera grande la différence de concentration des deux liquides, plus grande aussi sera la pression osmotique.

Dans le décollement de la rétine le liquide sous-rétinien peu ou pas chargé de sels représente l'eau extérieure au vase de Pfeffer. L'eau salée injectée représente la solution contenue dans le vase. Il est donc logique d'injecter une solution aussi concentrée que possible. C'est l'expérience de Raehlmann en sens inverse.

Comment se produira ici l'osmose? La solution salée agira-t-elle sur le liquide sous-rétinien lui-même ou sur les vaisseaux de la choroïde? On ne peut pas assimiler les deux membranes, la sclérotique et la choroïde, qui séparent les deux liquides, à des substances inertes qui se laisseraient traverser comme la vessie de Traube ou le vase de Pfeffer. Il faut donc supposer que le sang des vaisseaux choroïdiens, se chargeant de sel par absorption, appelle et absorbe à son tour le liquide sous-rétinien et, en tout cas, a moins de tendance à laisser transsuder son sérum.

Mais alors ce n'est qu'une action momentanée. Nous ne devons pas, en effet, nous faire illusion quant à notre pouvoir thérapeutique contre le décollement de la rétine. Estimons-nous heureux si nous pouvons agir efficacement seulement sur le symptôme. Quant à la lésion de l'œil qui a causé le décollement, on peut douter qu'aucun traitement puisse l'enrayer définitivement. Mais le symptôme épanchement de liquide peut être passager; il peut ne pas se reproduire, ou bien nous pourrons le faire disparaître assez rapidement pour que la rétine ne perde pas sa vitalité. Notre pouvoir se bornerait-il là qu'il serait déjà considérable. Quoi qu'il en soit, j'estime que la méthode des injections sous-conjonctivales de chlorure de sodium envisagée à la lumière des lois de l'osmose est un de nos meilleurs moyens thérapeutiques contre le décollement de la rétine.

Je terminerai par les conclusions suivantes :

Les injections sous-conjonctivales d'eau salée précédées de la ponction sclérale prennent la première place dans le traitement du décollement de la rétine. De nombreuses observations en font foi. Si le succès a été souvent inconstant ou incomplet c'est qu'on

a employé des solutions trop faibles. Les notions nouvelles sur l'isotonie et le mécanisme de l'osmose nous indiquent qu'il faut employer des solutions très concentrées. La solution saturée est facilement supportée grâce à l'adjonction de une ou deux gouttes d'une solution d'acoïne à 1 p. 100.

La compression de l'œil par le bandeau doit être modérée parce qu'elle est susceptible de produire l'iritis.

M. Valude. — Je crois que pour conclure à l'éclosion d'une iritis par le seul fait de la compression, il faudrait produire des observations pures, c'est-à-dire des observations où l'œil n'aurait subi aucun traumatisme vulnérant. Ce n'est pas le cas ici, puisqu'il a été fait des ponctions vitréennes. Il est dit, il est vrai, que la ponction datait de huit jours, mais nous savons que les irido-choroïdites subaiguës qui peuvent succéder à ces ponctions se produisent souvent un certain temps après elles, s'annoncent d'abord par un trouble du corps vitré. Je crois que, dans le cas de M. Jocqs, la ponction vitréenne a été la vraie cause de l'iritis et du trouble actuel des milieux de l'œil.

Quant à l'iridectomie qui a été pratiquée ici, incomplète, elle ne peut non plus servir à la démonstration de l'action des iridectomies partielles dans le glaucome. En effet, le glaucome ici n'est pas un vrai glaucome, mais un état d'hypertension consécutif à une iritis non adhérente totale, ce qui est tout autre chose.

M. Vignes. — J'ai entendu avec plaisir M. Valude observer que l'on ne peut inférer de l'amélioration que produit, dans un œil glaucomateux, l'iridectomie, même fort limitée, à sa valeur thérapeutique. Nous savons qu'une simple paracentèse amène la même détente dans l'œil en attaque glaucomateuse. Mais nous croyons que c'est l'iridectomie large et périphérique qui assure le mieux contre les poussées ultérieures.

M. Terrien. — Lorsqu'on parle de guérison de décollement de la rétine, il faut envisager les résultats éloignés. Or, la guérison, à son avis, n'est jamais durable. C'est ainsi que chez une malade de 21 ans observée par lui, une ponction sclérale au niveau d'un décollement d'origine traumatique suffit à amener la guérison du décollement qui durait depuis un an.

Le champ visuel fut recouvré et la guérison se maintint huit mois. Mais, peu après, le décollement reparut et resta définitif. On doit donc faire toujours de grandes réserves lorsqu'on parle de guérison de décollement.

M. Péchin. — Le résultat obtenu par M. Jocqs par les injections d'une solution de chlorure de sodium mérite d'autant plus d'être retenu que tous les traitements employés contre le décollement rétinien ne nous ont donné jusqu'à présent aucune satisfac-

tion. Dans son cas, il a noté non seulement un recollement de la rétine, mais un agrandissement du champ visuel qui donne bon espoir pour le rétablissement de la fonction. La malade est à suivre. Aux auteurs qu'il cite j'ajoute le nom de M. Hallion dont les travaux récents sur les phénomènes d'osmose et de dialyse nous aideront à comprendre le mécanisme de la guérison du décollement rétinien par des injections de liquides divers agissant par leur densité et leur état moléculaire ou atomique.

M. Jocqs. — Je commence par déclarer que je n'ai pas l'intention de considérer le traitement du décollement de la rétine par la ponction et les injections sous-conjonctivales de NaCl comme une panacée de tous les cas de cette maladie. Il y a et il y aura toujours des cas, où soit à cause de l'intervention trop tardive, soit à cause de désordres anatomiques trop graves, la guérison ne pourra pas être espérée. Mais je suis persuadé que ce traitement est un des meilleurs et des plus recommandables à cause de sa facilité d'exécution et de son innocuité pour l'organe. De nombreuses observations publiées en font foi. J'ai voulu attirer votre attention surtout sur ce fait que les solutions concentrées de NaCl sont plus favorables que celles qu'on emploie communément et j'ai essayé d'en trouver la raison en me basant sur des notions physiques et biologiques déjà connues.

Quant au mot guérison employé dans les cas de succès, il faudrait, en effet, s'entendre une bonne fois. Pour moi, j'appelle guérison la disparition complète et permanente du liquide, c'est-à-dire le recollement de la rétine. Malgré ce recollement, il est bien difficile d'espérer le retour de la vision *ad integrum*. Mais n'est-ce pas déjà beaucoup d'avoir fait disparaître le liquide, puisque d'un œil désorganisé et menacé de phtisie, on a fait un œil capable, dans les cas les plus heureux, de conserver une partie de sa vision et, dans les autres, de rester un organe vivant.

Je suis convaincu que la compression seule sur un œil en hypotension, comme il l'est après la ponction sclérale, peut provoquer l'iritis. Ainsi que je vous l'ai dit et publié ici même, j'ai observé la même complication chez une malade à qui je n'avais jamais fait aucune ponction et qui, sur mes indications, se soignait chez elle en province par les myotiques et le bandeau compressif.

Quant à l'action de l'iridectomie dans le glaucome, je n'y reviendrai pas aujourd'hui, la question ayant été discutée dans une autre séance. Mais je persiste à croire que, dans toutes les formes aiguës, avec forte hypertension, l'iridectomie n'agit qu'en créant une communication plus facile entre la chambre antérieure et la chambre postérieure.

M. Gorecki. **L'acuité visuelle au point de vue médico-légal** (Discussion du rapport de M. le Dr Sulzer). — Dans le cours de la discussion sur l'acuité visuelle au point de vue médico-légal, M. Sulzer a prononcé une phrase dans laquelle il semblait mettre en doute que son adversaire eût réellement lu son rapport. Cette phrase ne pouvait s'adresser qu'à moi; aussi je tiens à bien démontrer à notre collègue que j'ai lu et relu son travail, ce qui ne veut pas dire que j'aie réussi à en comprendre tous les points, et je ne crois pas être le seul dans ce cas.

Voulant rendre hommage à sa bonne volonté et aux très sérieuses qualités de son travail, je m'attacherai donc à le suivre point par point. Ce n'est pas la méthode que j'eusse choisie si j'avais traité le premier cette question, car, en procédant ainsi, je tomberai forcément dans des redites, j'aurai à signaler des obscurités, même des incorrections qui rendent parfois la lecture de cet opuscule difficile. De tout cela, qui ne présentera pas grand intérêt, je prie mes collègues et particulièrement M. Sulzer de m'excuser; je crains qu'il ait mal compris le sentiment qui m'animait lorsque dans une conversation particulière, comme je lui signalais ces obscurités et incorrections, il me répondit que ce qu'il avait écrit était bien écrit et qu'il n'y fallait rien changer, ni au texte, ni au sens. Aucun écrivain, si maître qu'il soit de sa plume, n'est à l'abri d'une semi-incorrection que met en relief l'impression de son manuscrit, d'une obscurité de tournure que l'auteur, plein de son sujet, n'aperçoit plus, mais qui embarrasse le lecteur.

Mais l'avantage que j'ai à suivre le rapport de M. Sulzer, c'est qu'il est entre vos mains et qu'il peut servir de base à une discussion que je m'efforcerai de faire aussi courtoise que possible. Ceci dit, je commence.

1re page, ligne 13. — « Pour beaucoup d'ouvriers, une diminu-
« tion de l'acuité visuelle physiologique *moindre* que la moitié
« ne constitue pas une diminution de la capacité de gagner leur
« vie par leur métier (terrassiers, ouvriers agricoles, etc.). D'autre
« part une diminution *supérieure* à la moitié, mais n'abolissant
« pas complètement l'acuité visuelle physiologique, entraîne l'in-
« capacité complète de gagner la vie par un métier déterminé. »

J'ai demandé à M. Sulzer si cette phrase ne devait pas être modifiée et je lui exprimai ma pensée en lui indiquant même la modification qui me semblait être la véritable expression de sa pensée.

Il se récria, en déclarant qu'il croyait être très clair et qu'il n'y avait rien à changer.

Dans ces conditions, je suis obligé de déclarer qu'il a été précédé par un certain auteur bien connu, M. de la Palice, car ce

qu'il a dit revient à ceci : Si un terrassier a perdu 1/4 de son acuité physiologique il sera moins gêné qu'un horloger qui aura perdu les 3/4 de son acuité visuelle.

La phrase que j'avais supposé rendre mieux la pensée de l'auteur était celle-ci :

« Pour beaucoup d'ouvriers, une diminution de l'acuité visuelle physiologique *qui n'en laisse que même moins que la moitié* ne constitue pas une diminution de la capacité à gagner leur vie par leur métier (terrassiers, ouvriers agricoles). *tandis* qu'une diminution qui laisserait même plus de la moitié de l'acuité visuelle entraînerait pour certains autres ouvriers l'incapacité complète de gagner leur vie. »

Mais, je le répète, M. Sulzer a repoussé avec horreur cette interprétation ; il a cru que j'avais à son égard quelques intentions machiavéliques assurément fort loin de ma pensée. Je n'insiste pas davantage, c'est peut-être déjà trop ; je tiens seulement à bien établir que la prose de notre honorable collègue n'est pas facile à interpréter.

Ligne 20. — « Dans les appréciations médico-légales, l'acuité « visuelle physiologique doit être remplacée par l'*acuité visuelle* « *professionnelle.* » C'est M. Sulzer qui le dit, car la loi ne parle pas de l'acuité visuelle professionnelle.

Ligne 22. — Dans la phrase qui suit, nous serons à peu près d'accord en ajoutant : *utile ou*, avant le mot *nécessaire*. Nous verrons pourquoi tout à l'heure.

Ligne 25. — « ...Les limites de l'acuité visuelle professionnelle « sont plus étroites que les limites de l'acuité visuelle physiolo- « gique. »

Nous sommes d'accord sur ce point, car j'admets très bien qu'il y a une *limite inférieure* au-dessous de laquelle l'homme, sans être aveugle, ne peut cependant pas dans la plupart des cas s'employer utilement, c'est ce que dit M. Sulzer dans le dernier membre de phrase. Mais où je ne suis plus de son avis, c'est lorsqu'il admet une limite supérieure en disant, ligne 27 : « Aucun « métier n'est rendu impossible par un certain degré d'amoin- « drissement de l'acuité visuelle physiologique... »

Que M. Sulzer mette *complètement* avant *impossible*, et ce sera vrai, mais la plus petite diminution de la vision diminue également la valeur de l'ouvrier. Cette diminution peut être dans la pratique délicate à apprécier, elle peut être *compensée* par une application plus grande, elle peut n'avoir pas d'intérêt pratique. elle n'en existe pas moins.

C'est au fond dans cette divergence de vue que réside notre désaccord.

Page 2. — La phrase suivante est en effet caractéristique : « Les limites de l'acuité visuelle professionnelle dépendent du « métier qu'exerce l'assuré. Elles ne peuvent être fixées que par « l'expérience, c'est-à-dire en recherchant jusqu'à quel point « l'acuité physiologique peut être abaissée sans amoindrir la « faculté d'exercer un certain métier, et à partir de quel point « l'abaissement de l'acuité visuelle rend l'exercice de ce métier « impossible. »

D'abord observons que le blessé semble être à tout jamais confiné dans un seul métier. Je reconnais que le texte de la loi, *littéralement interprété*, se prête à cette manière de voir, et cependant un terrassier ne peut-il avoir la prétention de devenir conducteur de travaux et, par conséquent, d'être en état de donner un coup de niveau, de tracer un alignement. Passons : M. Sulzer prend pour limite supérieure de l'acuité visuelle professionnelle le point auquel l'acuité visuelle physiologique peut être abaissée sans amoindrir la faculté d'exercer son métier. Mais tout affaiblissement de la vision diminue peu ou beaucoup cette faculté. Chez un homme jeune, laborieux, sain d'autre part, il peut se produire des *compensations*, mais ce n'est pas la même chose[1]. Ainsi, M. Sulzer vous dira froidement : un terrassier, un cultivateur (notez que ces métiers ne rentrent pas absolument dans ceux visés par la loi française, mais ce sont les exemples ordinairement choisis par M. Sulzer) pourront perdre la moitié de leur acuité visuelle sans que leur capacité de travail soit atteinte, et la compagnie d'assurances, heureuse compagnie ! ne leur doit rien.

Alors continuons ; le métier de vannier, de fabricant de brosses peut parfaitement être exercé par un aveugle, alors aucun de ces ouvriers ne devrait toucher la moindre indemnité pour la perte des deux yeux. J'ai soigné un jeune homme de 25 ans environ

1. Au moment de la correction de cette épreuve, nous avons connaissance d'une instruction du ministre de la guerre concernant les ouvriers militaires. M. le ministre nous précède dans cette voie juste et libérale qui nous différencie de la législation allemande : « Si l'ouvrier travaille à la journée, le « salaire doit être réduit dans une proportion équivalente à l'incapacité « reconnue judiciairement dans l'ordonnance du président ou par le juge- « ment du tribunal, mais il ne sera pas pour cela invariable.

« Si l'ouvrier travaille aux pièces, il ne peut être question de lui payer la « pièce à un prix moins élevé qu'aux autres ouvriers, si le travail est exé- « cuté dans de bonnes conditions ; de sorte que si l'ouvrier produit autant « qu'avant l'accident, il touchera, en même temps que la rente, l'intégrité « du salaire.

« Ce résultat n'implique pas nécessairement une erreur commise dans « l'évaluation de l'incapacité, car on peut admettre que l'ouvrier *supplée* à « cette infériorité physique plus grande, une dépense de force plus considé- « rable. » C'est juste, c'est libéral, digne d'un ministre français et républicain.

qui faisait un métier qu'il aurait parfaitement pu faire les yeux fermés. Il consistait à ouvrir un certain nombre de robinets lorsqu'un autre ouvrier chargé lui-même d'une autre besogne le lui commandait, la plupart du temps il ne regardait même pas ses robinets; s'il avait toujours procédé ainsi, cela aurait mieux valu pour lui; un jour il se trompa, ouvrit le robinet d'acide sulfurique en premier au lieu de l'ouvrir en second, une explosion eut lieu et l'acide lui brûla les deux yeux; les paupières étaient intactes, mais elles s'étaient soudées complètement au globe oculaire intact lui-même.

Il fut soigné inutilement à Lariboisière par notre habile confrère le professeur Delens et en dernier ressort échoua à ma clinique. Je tentai de décoller les paupières en sculptant la couche superficielle de la cornée; il put pendant quelques instants voir le jour, les mouvements de la main; j'essayai la greffe de la peau de grenouille, tout échoua, l'ankyloblépharon se reproduisit et la cécité redevint absolue. Ce jeune homme demanda avec instance au directeur de la Compagnie de produits chimiques de vouloir bien lui confier son ancien poste, affirmant pouvoir mouvementer ses robinets tout aussi facilement. On n'accepta pas cette offre qui l'aurait sauvé de la misère, mais si on l'avait acceptée, dans la théorie de M. Sulzer, sa capacité de travail restant la même, il n'aurait touché aucune indemnité. — C'est du reste ce qui arriva, la loi actuelle n'étant pas encore votée; on lui alloua, en tout et pour tout, un secours pour retourner chez ses parents cultivateurs; il pourra encore se rendre utile dans une ferme.

M. Sulzer nous dit que « lorsqu'il y a quinze ans, l'assurance « obligatoire fut introduite en Allemagne, on *crut* que les dimi- « nutions des capacités de travail causées par un affaiblissement « de l'acuité visuelle fussent (*sic*) directement proportionnées à « l'abaissement constaté de l'acuité visuelle physiologique, l'ex- « périence ne tarda pas à faire ressortir d'une manière frappante « l'erreur de cette assimilation, si naturelle en apparence ».

Je crois qu'en Allemagne comme en France, le premier mouvement est en général le bon. Restons donc sur ce premier mouvement. Il n'y a pour aucun métier une partie de la vision absolument inutile. Sans doute, tout ouvrier n'utilise pas en tout temps et dans toutes les circonstances sa force visuelle en entier, ce n'est pas une raison pour qu'à un moment donné elle ne lui soit pas utile. C'est ainsi qu'un terrassier ayant perdu sa vision binoculaire, ou qui sera myope ou astigmate, ne se garera pas aussi vite qu'un autre d'un danger survenant inopinément; que, s'il a perdu son accommodation, il sera plus embarrassé pour lire une cote, reconnaître une ébréchure à son outil, aiguiser ce dernier, etc.

Sans doute une légère infirmité passe souvent inaperçue parce qu'entre *coteries* on s'aide mutuellement, on a l'esprit de solidarité plus développé parfois que dans les classes qui se croient supérieures. Mais cela ne prouve rien contre notre thèse. Il peut même arriver qu'il se fasse une véritable substitution, ce qui est plus fréquent chez l'homme jeune que chez le vieillard, ainsi qu'on le faisait observer ici même dans la dernière séance.

Un coxalgique qui arrive à marcher, un homme atteint d'ankylose du genou qui réussit tant bien que mal à dissimuler son infirmité, n'en sont pas moins dans un état d'infériorité vis-à-vis d'une personne ingambe. Le général de Sonis, le glorieux blessé de la bataille de Loigny, se tenait très correctement à cheval malgré l'amputation de sa cuisse au tiers inférieur. Pour manier son cheval, il substituait l'aide de la main à celle de la jambe, comme font les amazones. C'est une nouvelle éducation que se fait l'homme atteint de blessure oculaire, elle n'est pas toujours possible, et quand elle l'est, n'est-ce pas grâce à l'énergie de l'homme. Un peintre devenu manchot était arrivé à peindre avec le pied; nous avons probablement tous connu ce calligraphe qui tenait sa plume entre ses orteils et pouvait rivaliser avec Grimal pour ses merveilleux paraphes. D'après la théorie chère à M. Sulzer, ces personnes pouvant encore accomplir tous les travaux de leur métier n'auraient eu droit à aucune indemnité.

Page 2, dernière ligne, page 3, première ligne et suivantes. — Je suis charmé de savoir qu'en Allemagne, « des *expériences* ? et « une *juridiction* (*sic*) établie depuis quinze ans ont rendu pos- « sible d'apprécier les diminutions de *capacité au travail* « résultant d'une diminution donnée de l'acuité physiologique « selon des principes *uniformes et invariables* ».

Je ne pousserai pas l'indiscrétion jusqu'à demander à M. Sulzer si les *expériences* dont il parle ne sont pas de simples *observations*, de même que « la *juridiction* établie depuis quinze ans en Allemagne » me paraît être simplement la *jurisprudence* des tribunaux allemands, ce serait raviver une querelle fastidieuse; je trouve que notre sympathique collègue n'emploie pas toujours le mot propre, c'est à vous d'en juger.

Mais ce que je ne puis laisser passer, c'est la prétention bien allemande « d'apprécier selon des *principes uniformes et invariables* ».

M. Sulzer lui-même, à la page précédente, ligne 24, nous a dit : « Le résultat de tous ces effets a été de montrer qu'il n'y a « aucune formule générale, etc. », et à la page 10, il dira : « Mal- « gré tous leurs efforts, les experts allemands n'y sont pas parve- « nus. »

« Les métiers sont divisés en : 1° métiers exigeant une acuité « visuelle supérieure; 2° métiers exigeant une acuité visuelle « ordinaire.

« L'expert décide dans chaque cas donné à laquelle des deux « catégories appartient le sinistré. »

Je comprends, à la rigueur, qu'en Allemagne où existent encore un certain nombre d'institutions archaïques, telles que le droit de bourgeoisie, les corporations, etc., les ouvriers soient encore parqués dans une profession dont il leur est défendu de sortir. Il est profondément regrettable qu'en France, il en soit *de fait* encore presque toujours ainsi; mais du moins comme réglementation, aucun obstacle légal et même de fait ne s'oppose aux changements de profession si fréquents en Amérique. Quoi qu'il en soit, il ne faut pas qu'une loi, qui a la prétention de protéger le travailleur, soit transformée en une loi d'esclavage par ceux qui se mêlent de l'interpréter.

Actuellement, les jeunes gens sortant de l'École polytechnique ou de l'École centrale, qui ont l'intention de faire leur carrière dans nos grandes compagnies de chemins de fer, sont embauchés dans les emplois les plus infimes et parcourent successivement tous les échelons de la hiérarchie. Il y a en a qui coltinent les bagages, obligés de recevoir la pièce comme les camarades, d'autres graissent les machines, servent comme garde-freins, chauffeurs, mécaniciens, etc. C'est une excellente mesure.

Supposez un de ces jeunes gens, du plus grand et plus légitime avenir, blessé dans l'exercice de ses humbles fonctions. La loi inflexible lui donne une indemnité basée uniquement sur le salaire si modeste qu'il reçoit. On sait, du reste, que ce salaire ne peut être évalué à plus de 2,400 francs. Bien plus, le blessé ne peut se prévaloir d'aucune autre disposition que celle de la présente loi (art. 2).

Si au lieu d'un futur ingénieur ou d'un chef d'exploitation, il se fût agi d'une couturière, par exemple, on rentrerait dans la loi commune, et vous savez qu'on ne s'en tire pas à moins de 21,200 francs pour la perte d'un seul œil[1].

Lors même qu'il y aurait eu faute grave ou inobservation des règlements, la loi du 9 avril 1898 déclare que « le patron ou ses ouvriers et préposés » sont complètement exonérés par l'indemnité qu'elle détermine. Vous voyez qu'elle n'est pas faite qu'en faveur des seuls travailleurs et que les employeurs y trouvent aussi leur compte.

1. Allusion à un jugement récent du tribunal de la Seine, M. le Dr Galezowski, expert de la partie civile.

Or, irez-vous, vous expert, dire à ce malheureux jeune homme : Vous êtes serre-frein de 2e classe, il n'est pas nécessaire d'avoir une bonne vue pour serrer ou desserrer votre volant au coup de sifflet du mécanisme, votre acuité professionnelle n'est pas atteinte, votre *salaire de serre-frein* ne souffrira pas de votre accident, la compagnie n'a nullement l'intention de le diminuer. Et le juge impassible, sur le rapport de l'expert et couvert par lui, n'allouera rien à ce malheureux dont l'avenir est anéanti, et dont les efforts antérieurs sont stérilisés et cela parce que vous aurez jugé qu'un serre-frein, qu'un graisseur de machine, qu'un débardeur ou un coltineur de bagages n'a pas besoin d'y voir bien clair, parce que vous avez introduit dans la loi ce qu'elle n'y a pas mis, *l'acuité visuelle professionnelle* qui permet de perdre la moitié de la force visuelle des deux yeux sans avoir droit à la moindre indemnité.

Je vois immédiatement ce que vous me répondrez. Mais que feriez-vous à la place de l'expert ?

Pour moi, il n'y a pas d'acuité visuelle professionnelle, il n'y a que l'acuité visuelle physiologique, ou elle n'en diffère que par l'existence d'une limite inférieure admise en Allemagne; ce sera donc bien simple, je déterminerai l'abaissement de l'acuité physiologique, je spécifierai les lésions, leur pronostic, leur importance, la gêne qui en résultera, et je bornerai là mon rôle.

Ce sera au juge de dire par lui-même ou après consultation des syndicats compétents la valeur de l'indemnité à allouer, il aura ainsi la responsabilité de sa décision.

Si, ainsi que cela peut arriver, on me demande de fixer ou d'indiquer cette indemnité, je le ferai en tenant compte non pas seulement de la profession actuelle mais de la profession *future* ou *possible*. Sans doute la base même de l'indemnité n'est pas laissée, même dans ce cas, à l'appréciation de l'expert; c'est le salaire *actuel* qui la détermine, et nous ne sommes pas ici malheureusement pour discuter la loi, mais seulement son interprétation abusive; mais nous avons le droit de tenir compte de toutes les circonstances *susceptibles d'amener* la *réduction* de salaire visée par la loi.

Alors que le rapporteur, d'accord, paraît-il, avec la jurisprudence allemande, dira : Cet homme y voit assez pour faire tout son métier, je dirai, moi : Cet homme a perdu la moitié de sa force visuelle. Il n'est donc plus capable que de donner une faible partie du travail qu'il aurait pu donner avant son accident, et vu sa *culture intellectuelle*, ses connaissances générales, le temps qu'il a mis à les acquérir, la difficulté qu'il aura à se placer, l'impossibilité où il se trouvera de trouver un emploi adéquat à ses capacités, je considère qu'il a subi une réduction de 9/10e de son salaire annuel actuel.

Et notez qu'avec tout cela notre jeune futur ingénieur touchera : Art. 3. « Pour l'incapacité partielle et permanente, une rente « égale à *la moitié* de la réduction que l'accident aura fait subir « au salaire. »

Chiffrons, si vous le voulez bien.

Appointements : 1,200 francs par an.

Réduction des 9/10es donne 1,080 francs, dont la moitié est de 540 francs.

Qui de vous accepterait de perdre la *moitié de sa force visuelle* pour toucher une pareille rente. Et cependant, dans ce cas, la théorie allemande dirait qu'il ne faut rien donner. Ne lui prêtons donc pas notre appui.

S'il s'agissait d'un véritable serre-frein, sans espoir d'avancement, et encore ils peuvent tous aspirer à un poste de chef de train, l'annuité serait moindre, parce que je ne tiendrais pas compte de l'avenir, des capacités spéciales, ou que je n'en tiendrais compte que dans des limites restreintes; ainsi, au lieu d'estimer la *réduction* à 9/10es, je l'estimerai à 6/10es par exemple, ce qui donnerait 360 francs. Même pour un simple ouvrier ayant perdu la moitié de son acuité visuelle physiologique ce ne serait pas trop exagéré.

C'est qu'en effet, la loi s'est chargée de la réduction, et ce n'est pas à l'expert de l'étendre.

Après ce que je viens de vous dire, je pourrais me dispenser de continuer, puisque je n'admets pas une acuité visuelle professionnelle, dans le sens du moins que l'entend l'honorable rapporteur.

Page 3. — « Détermination de l'acuité visuelle professionnelle « pour les différents métiers :

« La limite supérieure de l'acuité visuelle professionnelle d'un « métier déterminé est l'acuité visuelle physiologique la plus « petite qui *permette* de se livrer à toutes les occupations de ce « métier. »

Cette phrase que je reproduis textuellement est le nœud même de la question.

Pour entrer chez nous, disent les compagnies de chemins de fer, pour être accepté comme élève à l'Ecole polytechnique, à Saint-Cyr, pour être apte à s'engager comme simple soldat ou marin, dit l'Etat, il faut que vous possédiez un minimum réglementaire de force visuelle. Et de ce minimum, le rapporteur, après certains Allemands, fait tout de suite *un maximum*.

Mais vous n'avez pas réfléchi que, dans ces carrières où existe déjà une réglementation qui sera de plus en plus imitée par toutes les professions, si votre minimum n'est pas atteint, la carrière vous est *fermée*, pas en partie, mais complètement.

Un accident qui arrive à un soldat et fait baisser sa vision au-dessous de ce minimum entraîne sa *réforme*, bien qu'il y voie encore assez pour vivre de la vie commune. C'est que, comme je le disais dans les séances précédentes, si vous voulez accepter le terme d'acuité *visuelle professionnelle*, il faut que vous reconnaissiez que l'exercice d'une profession exige une force visuelle plus grande que le métier de rentier. Si vous persistez à considérer ce minimum comme la limite *supérieure* de l'acuité visuelle professionnelle, quelle sera la *limite inférieure* dans les carrières analogues à celles que je viens de citer? La même, évidemment, puisqu'au-dessous de cette limite soi-disant supérieure, le soldat, le mécanicien de chemins de fer sera *congédié* ou tout au moins s'il vient à quitter l'armée ou la compagnie qui l'emploie, ne pourra plus se *réengager*.

M. Sulzer nous donne une formule pour trouver l'acuité visuelle professionnelle : V*p* en fonction de l'acuité visuelle physiologique V,

$$Vp = \frac{V - i}{h - i},$$

i étant la limite inférieure et *h* la limite supérieure de l'acuité visuelle physiologique permettant d'exercer le métier.

Je n'ai pas été le seul à ne pas la comprendre immédiatement; un graphique très simple et une équation intermédiaire en rendront peut-être l'intelligence plus facile, avec certaines corrections.

Représentons V = 1 par AB; c'est l'*acuité visuelle physiologique*.

Représentons l'acuité visuelle professionnelle, y compris la constante *i*, par PS (d'après Grœnouw PS n'est que 0,50 de V), et tant que V ne baisse pas au-dessous du point correspondant à S. il n'y a pas de diminution de l'acuité visuelle professionnelle. PS est *h*, c'est-à-dire la grandeur maxima de l'acuité visuelle professionnelle.

Si V au lieu d'être égal à 1 vient à baisser en B', la nouvelle force visuelle V*a* physiologique est représentée par A'B'.

La limite supérieure de l'acuité visuelle professionnelle est au même niveau que B' en S', et, comme il faut toujours en retrancher *i*, nous aurons :

$$V'p \text{ (c'est-à-dire la nouvelle acuité visuelle professionnelle)} = S'C' = S'P' - C'P' = A'B' - C'P' = Va - i.$$

Le rapport de $\frac{V'p}{Vp}$ (à V*p*) est donc $\frac{Va - i}{h - i}$.

Si on fait V*p* (primitif) = 1, c'est-à-dire si on compare la nou-

velle acuité visuelle professionnelle à l'acuité visuelle professionnelle normale, on a donc bien la formule

$$V'p = \frac{Va - i}{h - i}.$$

Je n'ai fait que substituer V' à V et V'p à Vp, afin d'éviter toute ambiguïté, et je suis prêt à supprimer toute cette argumentation, dont on reconnaîtra la parfaite sincérité, si on m'en donne une plus simple et plus compréhensible.

Discutons cette équation et prenons des exemples chiffrés, nous aurons, pour les trois cas extrêmes :

1° Supposons $Va = V = 1$, c'est-à-dire que le soi-disant blessé ait toute son acuité visuelle physiologiqne, — $i = 0,15$ et $h = 0,50$.

$$Vp = \frac{1 - 0,15}{0,50 - 0,15} = \frac{85}{35} = 2,3.$$

L'acuité visuelle professionnelle est donc plus de deux fois plus grande que l'acuité visuelle physiologique. — Vous le voyez, c'est un véritable *postulatum !*

2° Supposons $Va = 0,50$, $i = 0,15$, $h = 0,50$.

$$Vp = \frac{0,50 - 0,15}{0,50 - 0,15} = \frac{35}{35} = 1,$$

c'est-à-dire que pour un abaissement de moitié de l'acuité visuelle physiologique, il n'y aura pas d'abaissement de l'acuité visuelle professionnelle.

3° Si $Va = 0,15$, nous aurons :

$$Vp = \frac{0,15 - 0,15}{0,15 - 0,5} = \frac{0}{0}.$$

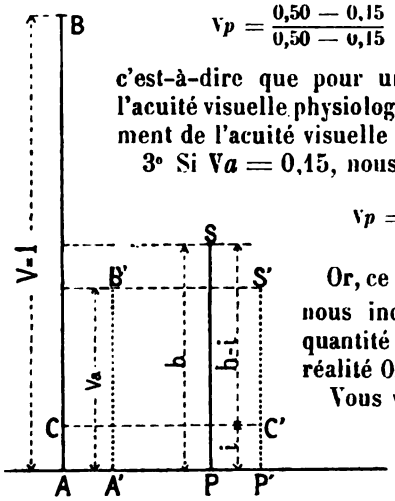

Or, ce symbole $\frac{0}{0}$ en mathématiques nous indique non pas 0, mais une quantité indéterminée ; ici c'est en réalité 0.

Vous voyez par cette discussion de l'équation, que tout ce que nous avons à considérer, ce sont les variations de Va entre 0,50 et 0,15.

Nous trouverons successivement, toujours en supposant $i = 0,15$ et $h = 0,50$:

	Si $Va = 0,50$.....	$Vp = 1$
D'après les auteurs allemands et M. Sulzer.	$Va = 0,40$.....	$Vp = 0,743$
	$Va = 0,30$.....	$Vp = 0,43$
	$Va = 0,20$.....	$Vp = 0,14$
	$Va = 0,15$.....	$Vp = 0$

Si, comme je le pense, l'acuité visuelle professionnelle a la même limite supérieure que l'acuité physiologique, si elle ne diffère de cette dernière que parce qu'elle a une limite inférieure que je puis admettre avec M. Sulzer égale à 0,15, nous aurons :

$$Vp = Va, \quad i = 0{,}15, \quad h = 1,$$

ce qui donne le tableau suivant :

D'après M. Gorecki.	$Va = 1$.....	$Vp = 1$
	$Va = 0{,}90$.....	$Vp = 0{,}88$
	$Va = 0{,}80$.....	$Vp = 0{,}77$
	$Va = 0{,}70$.....	$Vp = 0{,}64$
	$Va = 0{,}60$.....	$Vp = 0{,}54$
	$Va = 0{,}50$.....	$Vp = 0{,}41$
	$Va = 0{,}40$.....	$Vp = 0{,}30$
	$Va = 0{,}30$.....	$Vp = 0{,}17$
	$Va = 0{,}20$.....	$Vp = 0{,}05$
	$Va = 0{,}15$.....	$Vp = 0$

Vous remarquerez que dans ce dernier tableau l'acuité visuelle professionnelle diminue plus vite que l'acuité physiologique. Cela tient uniquement à l'adoption comme limite inférieure de 0,15.

Remarquons encore que, dans le premier tableau obtenu avec la formule de M. Sulzer, il y a un écart énorme entre les échelons.

Page 6. — « Le mode indiqué d'évaluer l'acuité visuelle profes-« sionnelle est copié directement sur ce qui a été fait en Alle-« magne; il repose sur ce principe que c'est l'aptitude au travail « qui doit être envisagée *seule* dans l'évaluation des dommages « envisagés par la loi sur les accidents du travail.

« *Il convient donc de se demander si la* JURISPRUDENCE « *française est identique à ce point de vue à la* JURIDICTION « *française.* » Je déclare ne rien comprendre du tout à ce dernier paragraphe et je m'en tiens au premier :

Si nous relisons l'article 1er de la loi, nous voyons : « Les accidents survenus par le fait du travail ou à l'occasion du travail... donnent droit au profit de la victime ou de ses représentants à une indemnité... » Ce n'est que dans l'article 3 qu'il est question de l'évaluation, mais le principe que *l'accident lui-même donne droit*... nous semble posé. — Rien ne nous dit, en outre, que c'est l'aptitude au travail *actuel* (au masculin) qu'il faut envisager, mais l'aptitude au travail que pourrait faire le blessé.

Ce n'est que pour l'évaluation de l'indemnité qu'il faut avoir égard à la capacité actuelle de travail et au gain actuels. De plus, pourquoi suivons-nous aveuglément ce qu'on nous dit être fait en Allemagne.

Un de nos confrères les plus distingués me disait dans une

séance précédente que nous n'avions aucune raison pour ne pas regarder ce qui se faisait de l'autre côté du *Rhin* et en faire notre profit.

Hélas ! nous n'avons plus à regarder que de l'autre côté des Vosges, et savez-vous ce que nous y voyons. L'expert est bien consulté au sujet de la gravité d'un accident, de ses conséquences possibles, mais c'est un jury, composé de trois patrons et de trois ouvriers départagés par le juge du canton qui se prononce sur l'incapacité de travail et l'indemnité allouée. Nous voilà loin du mode de procéder en France, où le juge, absolument ignorant, est obligé de s'en rapporter à l'expert, qui, s'il est bon et honnête médecin, est lui-même, dans la plupart des cas, peu au courant des procédé industriels et des exigences de la profession.

Vouloir que nous nous substituions à un jury pour déterminer pour chaque métier une acuité professionnelle maxima ou minima, me paraît une chose dangereuse et pleine d'écueil.

M. Dehenne nous dit qu'il l'a fait pour les gardiens de la paix, je ne veux lui enlever aucune de ses illusions, mais il est possible que son successeur à la préfecture de police n'adopte pas ses appréciations. Le libéralisme policier bien connu n'admet guère les réclamations, et les ouvriers seraient peu flattés d'être assimilés aux clients ordinaires de notre honorable confrère.

A priori, il paraît simple de dire, voyons comment se comportent, au point de vue de la production du travail, les ouvriers atteints d'une défectuosité plus ou moins grande de l'acuité visuelle.

Mais réfléchissons que la vision n'est elle-même qu'un des éléments de l'habileté. Qu'un de ces éléments vienne uniquement à manquer, et la situation est tout autre que s'il n'avait jamais existé. Un homme peut être très adroit, même avec une vision défectueuse, comme avec une main mutilée ou une oreille plus ou moins paresseuse. C'est ce qui fait croire, au premier abord, que toute la force visuelle n'est pas nécessaire pour l'exercice normal d'un métier. Mais qu'un autre élément vienne aussi à faiblir à son tour, c'est alors que le supplément de vision est mis à réquisition et devient nécessaire. Voyez ce que devient un tabétique dès qu'il ne peut plus diriger ses membres par la vue. Et le tremblement de mains, n'est-il pas corrigé par l'œil. L'ouvrier habitué à un travail de force, un forgeron, un serrurier, devient incapable de tracer, d'ajuster dès que sa vision baisse. — D'autre part, une foule de conditions en apparence secondaires influent sur l'acuité visuelle pratique ou plutôt sur la possibilité d'exercer un métier. M. Dor et quelques-uns de nos collègues ont appelé notre attention sur ces facteurs qui, je vous

l'assure, n'ont rien de négligeable : la vision binoculaire, la chromatopsie, le larmoiement, l'accommodation, l'astigmatisme, les auréoles, la nécessité de porter des lunettes, etc.

L'influence de l'âge, de l'habitude est très importante et ne peut guère se chiffrer. J'ai opéré un gendarme retraité atteint de cataracte myopique. Il fut si content de l'opération et de la possibilité qu'il avait de voir de loin sans verre, qu'il eut une naïve exclamation bien typique : « Mais c'est merveilleux, je n'aurais jamais cru qu'on pouvait si bien voir; on devrait opérer tous les gendarmes ! »

Tout dernièrement, je fus consulté par un cocher livreur; son acuité visuelle était au-dessous de un dixième dans les deux yeux ! Et l'on était content de son service; il n'avait jamais vu les numéros des maisons, mais il connaissait tous les clients; quant à la conduite de ses chevaux, il faut croire que ces braves bêtes le conduisaient plus qu'il ne les guidait lui-même. Je lui donnai le conseil de ne jamais quitter ses patrons ni le quartier qu'il desservait, en lui souhaitant que cela puisse durer le plus longtemps possible.

Avec de pareils exemples que l'on pourrait multiplier à l'infini, quel fonds peut-on faire sur l'examen visuel des ouvriers exerçant une industrie donnée pour établir la valeur de *h*.

Page 7. — Que dirai-je sur le chapitre « sur les accidents du travail » que votre conscience ne vous ait déjà dit. Que m'importe l'opinion de M. l'avocat général *Seligman :* « qu'une infirmité, alors même qu'elle défigure, ne compte pas, s'il n'en résulte aucune incapacité de travail. » Est-ce comme le dit cet honorable magistrat *étendre la loi* de dire qu'un ouvrier qui, à cause d'une infirmité apparente, *ne peut plus trouver à s'employer*, quoique, en réalité, il soit capable de faire un service plus ou moins bon, subit une véritable incapacité partielle de travail. Mais voyez donc ce qui se passe dans l'armée, on y refuse tels jeunes gens qui cependant pourraient faire un bon service, mais qui sont, tels les borgnes absolus, à la merci du plus petit accident, d'un corps étranger dans l'œil, par exemple. L'astigmatisme, même bien corrigé, ne trouve pas grâce, parce que si le lorgnon correcteur vient à être cassé, il faudrait trop de temps pour s'en procurer un autre.

Nos magistrats, et d'aucuns s'en font gloire, sont atteints d'une *aberration professionnelle* qui fait que la lettre de la loi leur masque l'équité. Cependant une révolution véritable semble poindre à l'horizon, elle part de Château-Thierry, puisse-t-elle progresser. Quant à moi, si j'étais juge, j'aimerais mieux jeter ma toque et rendre ma robe, rouge ou noire, que d'appliquer une

loi inique, à plus forte raison ne chercherais-je pas à la rendre telle.

Page 8. — J'ai déjà dit qu'une des choses qui m'avaient le plus offusqué au premier abord était la situation que M. Sulzer faisait aux borgnes par accident. Je n'y reviendrai pas, mais quel est le patron qui désormais voudra embaucher un borgne sachant qu'en cas de nouvel accident, il aura au moins 75 p. 100 et peut-être 100 p. 100 à payer au lieu des 25 p. 100 que M. Sulzer concède pour la perte d'un premier œil.

Le comble, c'est que tandis que les Allemands accordent 33 p. 100, M. Sulzer, considérant comme acquis que nous ne tenons pas compte du facteur la défiguration, nous ne devons donner que 25 p. 100!

Quelle bonne occasion de dire aux ouvriers de l'Alsace-Lorraine : Voyez comme votre ancienne patrie vous traite, et comme nous vous traitons. Et ne croyez pas que ce soit une pure hypothèse : un patron a deux usines, l'une à Mulhouse et l'autre à Belfort (c'est une situation très commode à cause des droits de douane), ses ouvriers et lui-même préfèrent, à cause du jury dont je vous ai parlé, la façon de faire mulhousienne à la belfortaise. Le prince de Bismarck, qui avait autant d'affection pour les socialistes que pour nous et qui est l'auteur de la loi allemande, tressaillerait de joie dans son mausolée, si une semblable jurisprudence pouvait devenir définitive.

Page 9. — Le tableau de la page 9 nous montre qu'en Allemagne un ouvrier qui a perdu la moitié de l'acuité visuelle d'un œil et les 14/15es de l'autre n'est considéré que comme n'ayant perdu que le quart de sa capacité de travail! Qu'il aille donc se promener sur une poutre de la tour Eiffel pour y serrer un boulon, il a encore les 3/4 de sa force *visuelle professionnelle!*

Un bon point à la jurisprudence allemande qui alloue à « l'ouvrier complètement aveugle, non seulement incapable d'exercer son métier, mais exigeant des soins particuliers, une indemnité supérieure à celle *prévue pour l'incapacité complète au travail!* »

Mais alors, je me demande ce que devient le texte même de la loi, et puisqu'on peut l'étendre à cet égard, à plus forte raison peut-on le considérer comme applicable aux cas d'infirmités diminuant le salaire de l'ouvrier par *impossibilité de trouver du travail.*

Page 10. — M. Sulzer, en contradiction avec une phrase précédente, avoue que « malgré tous leurs efforts, les experts alle-« mands ne sont pas parvenus jusqu'ici à faire une classification « des différents métiers au point de vue de l'acuité visuelle qu'ils « exigent ».

Et quelques lignes plus loin il nous engage à assumer cette tâche ingrate que quinze ans n'ont pas suffi à nos confrères allemands à remplir.

Je crois qu'il y a autre chose à faire, mais je réserve cette tâche. La loi de 1898, en effet, va subir des modifications. Les compagnies d'assurances, fortes de leur *contentieux*, appuyées par un ministère public dont on connaît les traditions, ont fait dès la première année des bénéfices scandaleux qui exaspèrent l'opinion.

Une seule question peut être tranchée par vous, ou plutôt un vœu peut être émis pour sauvegarder les droits du travailleur et notre légitime indépendance, c'est que la partie civile puisse se faire assister d'un expert de son choix qui opérera concurremment avec l'expert nommé par le parquet. Vous savez qu'on veut que ces contre-experts ne puissent être nommés à l'avenir que dans certaines catégories, il faudra avoir montré patte blanche et trouvé une certaine souplesse d'échine à laquelle bien des nôtres, je l'espère, répugneront. Si cependant cette mesure regrettable était adoptée, il serait à souhaiter, comme correctif, comme palliatif au moins, que les membres de la Société d'Ophtalmologie de Paris puissent *tous* être choisis comme experts ou contre-experts, sans avoir à faire aucune démarche, ou aucune demande. Notre mode de recrutement même est une garantie de capacité au moins égale au bon plaisir du parquet. Il serait aussi à désirer que la commission chargée de modifier la loi pût être mise au courant de cette discussion, du rapport de M. Sulzer, des propositions de M. Dor, de M. Péchin, etc. Il ne s'agit plus, vous le voyez, d'interpréter un texte rigide de loi, mais d'en proposer un autre en consultant les personnes réellement compétentes. C'est peut-être par là qu'on eût dû commencer, mais on s'est laissé entraîner par l'exemple funeste de l'Allemagne, ne retombons pas dans cette erreur. Et cependant loin de moi la pensée de contester à nos confrères allemands le *mérite* dû à leurs efforts. Mais nous pouvons partir de points de vue différents, parce que les conditions ne sont pas tout à fait les mêmes. Je l'ai déjà dit, et je crois que l'ouvrier allemand est beaucoup plus près du socialisme méthodique, intransigeant, absolu, que nous ne le sommes en France.

Une grande part aussi de l'insuccès relatif, immédiat de la loi de 1898 revient aux compagnies d'assurances qui n'ont d'autre but que de gagner de l'argent et ne sont retenues par aucune considération humanitaire. Certaines d'entre elles même refusent d'assurer les ouvriers victimes d'un premier accident, alors même qu'elles lui ont dénié tout droit à une indemnité *permanente*

partielle. Que le médecin d'une de ces compagnies soit choisi comme expert et vous voyez à quoi on aboutit.

Je pensais vous présenter aujourd'hui même un ouvrier blessé par un morceau de fer. La moitié inférieure de la cornée et la région correspondante du cercle ciliaire ont été atteintes; il y a une hernie de l'iris avec colobome, iridocyclite toujours imminente. La force visuelle est réduite à moitié après correction, car l'accommodation est astigmatique. L'ouvrier, soigné par le médecin de la compagnie d'assurances (cautérisations au galvano-cautère) n'a reçu qu'une indemnité journalière temporaire, on lui refuse toute pension, parce que son patron le garde, momentanément du moins, au même salaire. Mais il est prévenu qu'il n'est plus à l'assurance! c'est-à-dire que c'est le patron qui, dorénavant, sera seul responsable.

Bien autre est la façon de procéder des syndicats mutuels de patrons qui seuls devraient être autorisés à se substituer au chef d'entreprise. Les sommes allouées ont été loin d'atteindre les prévisions, et cependant ces syndicats assurent tous les ouvriers en bloc, sans examen préalable, sans tenir compte d'une première blessure. C'est là un grand point extrêmement important qui devra être tranché par l'*obligation de l'assurance*.

Dans ces conditions, une partie des inconvénients sur lesquels nous avons insisté disparaîtront. Un patron ne craindra plus d'engager un borgne, ou un père de famille, tandis qu'actuellement on ne veut plus que des célibataires, l'assurance en est moins onéreuse.

Nous avons un travail préparatoire à faire, c'est de déterminer le pronostic des différents traumatismes de l'œil et de la perte de l'acuité visuelle qui en résulte; nous sommes là sur notre véritable terrain. Soyons donc très réservés sur ce qu'on a appelé l'acuité visuelle professionnelle, attendons les modifications de la loi.

En terminant, permettez-moi de remercier MM. Dehenne et Sulzer de m'avoir donné l'occasion de ce travail. Je n'ai pas été ménager de critiques, mais je les prie d'être convaincus qu'elles n'ont rien de personnel et je retire à l'avance tout ce qui, dans le feu de l'argumentation, serait de nature à les blesser. Je suis convaincu que cette discussion ne sera pas stérile, nous aurons les uns et les autres fait œuvre scientifique et humanitaire qui ne pourra que faire honneur à notre Société.

Réception des membres du Congrès (*session* 1901). — La Société décide des mesures à prendre pour cette réception, qui aura lieu le 5 mai prochain.

Élection d'un membre correspondant. — M. le Dr DESCHAMP (de Grenoble) est élu membre correspondant à l'unanimité.

Élection d'un membre titulaire. — M. le Dr DAULNOY est élu membre titulaire à l'unanimité.

Élection d'un membre honoraire. — M. le Dr CHIBRET est élu membre honoraire par acclamation.

La Société exprime le regret de voir notre confrère s'éloigner de nous pour raison de santé et lui adresse l'expression de sa sympathie avec tous ses vœux pour son prompt rétablissement.

La séance est levée.

LITTÉRATURE ANGLAISE ET AMÉRICAINE

(2e semestre 1900)

Analyse par le Dr BOUCHART

CORNÉE — IRIS — CRISTALLIN

Le Dr FRIEDENWALD, de Baltimore, devant l'insuccès des traitements variés de la **kératite dendritique**, use de la teinture d'iode en applications légères sur le bord épithélial de l'ulcère; il faut que l'on voie l'infiltration du médicament s'étendre à 1 ou 2 millimètres. On n'a à craindre qu'un usage trop modéré; l'expérimentation sur le lapin, après ablation de l'épithélium, montre en effet qu'il faut des doses massives d'iode pour opacifier la cornée.

Les Drs Woods et Russell ont eu également des succès par ce procédé (Société américaine d'Ophtalmologie, mai 1900).

Devant la même Société, le Dr JACKSON a présenté un cas d'**exfoliation partielle de la couche antérieure de l'iris** avec opacité partielle du cristallin, survenu chez un individu taré d'alcool et de syphilis. La partie supérieure et antérieure de l'iris était décollée et rétractée, pendante légèrement en avant dans la chambre antérieure. L'iris ainsi découvert était bleu, tandis que les portions encore revêtues de leur épithélium étaient brunes. L'auteur rapproche ce fait d'autres semblables dus à Nettleship, Hutchinson, Malgat, et aussi considère l'opacité cristallinienne comme une lésion épithéliale connexe de l'altération épithéliale irienne. Le fait que toujours le changement de couleur s'est fait

du brun au clair pourrait donner l'explication des teintes congénitales de l'iris.

Une étude de PARSONS, parue dans le *British Medical*, 15 septembre 1900, sur le **centre cortical des mouvements pupillaires**, confirme en grande partie les recherches antérieures de Ferrier, Horsley et Schäfer, sur les centres frontaux ou occipitaux. L'auteur semble avoir démontré en plus que le gyrus sigmoïde est le prolongement central du sympathique cervical, et agit par inhibition réflexe et non pas comme centre moteur pupillaire.

LANDER BRUNTON (*Br. Med.*, décembre) a trouvé dans l'alcoolisme un **réflexe pupillaire inverse**, dit signe d'Argyll. c'est-à-dire une contraction rapide à la lumière et très faible à l'accommodation.

HARLAN. devant la Société médicale de Philadelphie, 18 décembre, présente un cas de **myosis** (avec ptosis) **par coup de feu du sympathique cervical.**

On a lu le procédé du Dr JACKSON, pour l'**extraction de la cataracte**. — Le Dr SMITH, de Punjab (Inde Anglaise), fait l'extraction avec capsule par pression et contre-pression à l'aide de curettes, et parfois d'un crochet : l'issue du vitré n'est ainsi augmentée que de 10 p. 100, ce qui satisfait l'auteur.

Pour les cataractes mûres, le Dr ROGERS (*Journ. of Amer. Med. Assoc.*) conclut d'une série de 100 interventions que l'iridectomie amène plus de sécurité, que l'ouverture de la cornée peut être placée n'importe où, pourvu qu'elle soit suffisante, et qu'un éclairage intense est nécessaire à l'opération. — Au sujet de la maturation artificielle des cataractes, WECKS (*Med. Record*) est d'avis de ponctionner la capsule avec ou sans trituration de la lentille, et en y joignant une iridectomie préliminaire, l'ablation peut être faite peu de temps après. — PERCY DURM (*Lancet*, 29 décembre) conseille de faire une discision large des cataractes molles, sans craindre l'issue d'humeur aqueuse; le cristallin peut ainsi se gonfler rapidement sans danger d'hypertension, et la sécrétion d'humeur aqueuse provoquée par l'hypotension accélère la résorption. — PYLE (*Phil. med. J.*) présente un cas de disparition spontanée de cataracte sénile dans la capsule. — BENNETT, présente à la Société d'Ophtalmologie du Royaume-Uni quelques considérations sur la cataracte lamellaire et les lésions dentaires. au point de vue de leur apparition avant ou après la naissance.

Le Dr THORINGTON a présenté à la Société médicale de Philadelphie (décembre 1900) un cas de **subluxation cristallinienne** bilatérale, traumatique. Le fond de l'œil est normal. — Le Dr HANSELL cite alors un cas semblable, congénital, et le

Dr HARLAN fait remarquer que ces observations confirment la théorie d'Helmholtz. — Le mois précédent, le Dr VEASEY avait cité à la même Société une observation de luxation traumatique du cristallin avec glaucome secondaire, où l'on dut intervenir par fixation de la lentille avec une aiguille, pendant qu'on incisait en face la cornée. L'acuité est restée égale à l'unité. — Terminons ce qui a trait au cristallin par l'opinion du Dr WEYMANN (*Opht. Record*) sur la cataracte zonulaire. D'après lui, la luxation spontanée de la lentille dans sa capsule produit autour d'elle une opacification. Cette genèse est pourtant rare; plus souvent il y a un trouble trophique, congénital, au même titre que la myopie, ou l'amblyopie.

VITRÉ — GLAUCOME

Le Dr SWEET, de Philadelphie, enleva à la pince, après échec de l'électro-aimant, un éclat de fer inclus dans un exsudat. Le corps étranger était d'abord passé inaperçu, mais la radiographie et l'examen du vitré fixèrent les notions à son égard. L'électro-aimant d'Hirschberg, attira la masse d'exsudat à l'orifice fait au couteau, sans l'extraire : la pince acheva l'opération. — A ce sujet, le Dr HANSELL insiste sur la nécessité de l'ablation immédiate : plus tard on sauve l'œil mais non la vue. Contre la diminution de tension consécutive, Hansell injecte plusieurs seringues d'eau salée, avant et après les sutures, et aussi les jours suivants. — Après cette observation, il convient de citer l'article de LIPPINCOTT, lu à la Société américaine d'Ophtalmologie, sur les **avantages d'un électro-aimant fort**, mais transportable et maniable. Il est préférable d'approcher l'aimant, plutôt que le malade. La sensation de déplacement, plus ou moins douloureuse, n'est pas toujours accusée par le malade, en particulier quand le métal est dans le cristallin, mais alors le mouvement de la lentille est visible. Parfois l'expérience est négative, malgré la grosseur du corps métallique. L'instrument construit par Lippincott a une force de 1/2 livre à 4 livres. Le Dr Johnson a construit un aimant plus fort. Un détail important est que l'aimant fonctionne à l'aide de courants continus, tandis que les secteurs électriques des villes fournissent des courants alternatifs, ce qui nécessite un redresseur de prix très élevé (1,000 fr.).

Nous citerons rapidement deux observations de CARPENTER (Société médicale de Philadelphie) de **glaucome myopique**; un cas de HINSELWOOD (Id.) : **glaucome aigu après cocaïne**, dont l'auteur profite pour rappeler et développer les avantages de l'holocaïne jointe à l'ésérine comme traitement du glaucome aigu, en

particulier dans les premiers jours d'une cataracte traumatique.

CHARLES BELL TAYLOR (*Lancet*, 8 septembre 1900) recherche le meilleur procédé pour éviter le **glaucome aigu par cataracte secondaire**. Il recommande d'abord l'iridectomie préparatoire et l'ablation partielle de la capsule incisée en haut (procédé de Knapp). En effet tous les grands praticiens sont d'avis qu'enlever une capsule est chose plus compliquée et plus dangereuse qu'une extraction de cataracte. — FISHER (*Lancet*. déc. 1900) a observé une séparation congénitale imparfaite de l'iris et de la cornée, chez un individu de 27 ans, qui présenta du glaucome; l'auteur voit là une explication du glaucome congénital.

Le 6 octobre 1900 l'Association médicale britannique discuta le **traitement du glaucome chronique**. RICHARDSON, rapporteur, insiste d'abord sur la difficulté du diagnostic précoce du glaucome simple (avec cataracte, et surtout atrophie papillaire au début) Eviter d'instiller un mydriatique qui provoquerait du glaucome aigu. Les myotiques suffisent-ils au traitement? Richardson pense qu'il vaut mieux opérer et plutôt faire l'iridectomie que la sclérotomie simple. L'opération de Jonnesco est rarement indiquée. — Le Dr HERN, rappelle le procédé d'iridectomie qu'il a exposé au congrès d'Utrecht, et qui comprend une ponction large du vitré par la brèche irienne passant entre la lentille et le corps ciliaire. — Le Dr GROSSMANN insiste sur les avantages du massage et des injections salées hebdomadaires. — Le Dr BOMER croit que les myotiques peuvent suffire à enrayer un glaucome chronique. — BERRY, est de cet avis, mais intervient dès que le champ visuel est atteint. — MANHALL fait observer les dangers et difficultés du procédé de Hern. En somme l'idée générale paraît être dans les opinions courantes, et les myotiques joints au régime semblent souvent suffire contre le glaucome simple.

RÉTINE — NERF ET VOIES OPTIQUES

EDWARD SHUMNAY présente à la Société médicale de Philadelphie un cas de **rétinite ponctuée** sans pigment, ni atrophie choroïdienne, V = 1. Pas de scotome, pas d'héméralopie. Il croit à une dégénérescence colloïde de la couche pigmentaire.

NETTLESHIP, à la Société ophtalmologique du Royaume-Uni, étudie les cas de **cécité par coup de feu de l'orbite sans lésion du globe** : il s'agit de rupture choroïdienne, ou d'hémorragie du vitré observées alors que la sclérotique était intacte. D'après STEVENSON, ces lésions sont dues à des vibrations irradiées du trajet de la balle. Ajoutons que parfois le nerf optique est atteint. —

SCHWEINITZ (Société médicale de Philadelphie) a observé un cas de décollement rétinien guéri qui donnait l'aspect de rétinite striée, et rappelle les idées de Caspar sur la rétinite striée, pas toujours d'origine hémorragique. — ERNEST CLARKE (*Brit. Med.*, octobre) rapporte un cas de tumeur cérébrale (avec autopsie) diagnostiquée par le fond de l'œil. — FREELAND FERGUS (*Brit. Med.*, octobre) développe l'intérêt qu'il y aurait à pronostiquer l'**ophtalmie sympathique d'après l'état de la papille**. Examiner fréquemment le nerf optique, le champ visuel... serait très utile pour la connaissance de l'avenir et l'appréciation médico-légale. — G. D'ACRE BLEYTHING (*Med. Record*) cite un cas d'**embolus avec hémianopsie**, et ZIMMERMANN, au congrès de Philadelphie, un cas d'**hémianopsie homonyme gauche** chez une épileptique souffrant de troubles utérins : un pessaire rétablit le champ visuel. — BURNETT (Société d'Ophtalmologie d'Amérique) rapporte une observation de **scotome symétrique** problablement d'origine centrale. La théorie d'Henschen qui admet dans le lobe occipital l'existence d'une rétine interne avec points correspondants, rend compte de ce cas. Il y avait hémorragie dans le cimeus comprimant de l'autre côté du sillon la lèvre linguale. Il faut signaler que la malade voyait un point noir, car on a dit que le scotome était alors inconscient comme la tache de Mariotte. — Le Dr JACK (Société d'Ophtalmologie d'Amérique) rapporte l'observation intéressante d'un homme chez qui les troubles de la vision des couleurs firent penser à une névrite rétrobulbaire, jusqu'à ce que la difficulté de nommer les teintes fût rapportée à de la **cécité mentale avec abexie**. L'autopsie montra un gliome de la 3e temporale. Rapportons enfin un cas d'amblyopie par excès de thé, dont les symptômes sont ceux de toute amblyopie toxique.

CONJONCTIVE — VOIES LACRYMALES — SINUS

HANSELL parle à la Société médicale de Philadelphie d'une **hémorragie conjonctivale** chez un enfant débile, à la deuxième semaine, signe d'une insuffisance organique dont l'enfant mourut au trentième jour. — Le même auteur rapporte ensuite un cas de **tuberculose conjonctivale**, confirmée au microscope, qui figurait un simple épaississement avec ulcère. — Nous placerons ici une discussion soulevée par SYDNEY STEPHENSON sur l'**étiologie des affections phlycténulaires** à la Société médicale britannique. Le Dr Homer, de Zurich, avait, quelques jours auparavant (octobre 1900), prétendu que l'eczéma était cause de toutes les phlyctènes. La statistique montre, en effet, que sur 100 porteurs

de phlyctènes, 48 sont porteurs d'eczéma. Si l'on considère que l'eczéma des muqueuses (nez, bouche, etc.) reste facilement inconnu, et que l'eczéma peut exister à une même date que l'affection oculaire, on arrive à l'opinion de Homer. Stephenson a observé que 31 p. 100 des malades à phlyctènes étaient de diathèse tuberculeuse, scrofuleuse ou lymphatique, et que 13 p. 100 avaient été atteints récemment de maladie infectieuse.

Le Dr Berry présente à la Société médicale britannique une étude du **traitement de l'obstruction lacrymale** qui soulève tout un ensemble d'idées : en général, le chirurgien intervient plutôt trop, soit par excès dans le débridement, soit par des sondes trop grosses, soit enfin par des cathétérismes trop fréquents. L'auteur préfère l'incision du point lacrymal supérieur, et ne vante pas les injections quelconques dans le canal, sauf quand celui-ci étant perméable, il y a pourtant distension du sac. Dans l'abcès du sac, il incise par la peau, et ajoute le débridement des deux canalicules lacrymaux. Le Dr Cartwright n'incise un point qu'après échec des autres méthodes. — Kenneth Scott, pour le rétrécissement supérieur, emploie des sondes de dimension croissante, et pour le rétrécissement inférieur ou osseux, il conseille une vrille analogue au perforateur des dentistes et dirigée comme une sonde. — Maddox et Clarke préconisent à un point de vue différent le fil d'or maintenu dans le canal. Ajoutons rapidement le cas de **dacryocystite volumineuse**, simulant une tumeur de la face, que Kenneth Scott a opéré en Egypte. Cet auteur a du reste présenté à *The Lancet* un article sur les **maladies des yeux en Egypte** où l'on remarque son traitement des granulations par le sublimé à 1/25 ou 1/400; le remède populaire nommé shecshm, très caustique et produisant des lésions graves; des cas de tumeur de la cornée, pédiculée, rappelant le catarrhe printanier du limbe et de cause inconnue; des succès des injections de cyanure d'Hg dans les kératites ou choroïdites. L'auteur pratique l'extraction de la cataracte sans iridectomie 25 fois sur 100, et place un pansement au collodion sur un œil seulement.

Pour finir ce qui a trait aux voies lacrymales, mentionnons un cas de Veasey (Société américaine d'Ophtalmologie) de **kératite neuroparalytique** après excision du sac lacrymal et de la glande, auquel Schweinitz conseille d'appliquer le traitement thyroïdien. — Enfin Schweinitz (même Société) présente une **étude histologique de la glande lacrymale dans la dacryocystite chronique**, faite un an après l'excision du sac. Il n'a trouvé aucune atrophie cellulaire, et seulement quelque infiltration leucocytaire chronique.

La littérature américaine particulièrement nous offre de nom-

breux cas de **sinusites** de la face avec complications oculaires. Nous citerons : RISLEY (Société d'Ophtalmologie d'Amérique), phlegmon de l'orbite parti du sinus ethmoïdal ; — VICTOR MILLE : 2 cas de cécité par sinusite ethmoïdale ou sphénoïdale ; — ENING : douleurs nasales paraissant oculaires, dans les sinusites frontales en particulier ; — RISLEY : exostose du sinus frontal volumineuse, déplaçant l'œil.

Les vaisseaux ophtalmiques fournissent à HERMANN KNAPP (Société d'Ophtalmologie d'Amérique) un cas de **thrombose traumatique** sans infection du **sinus caverneux**. Le blessé avait reçu un coup de queue de billard dans l'œil. Bientôt les symptômes de la thrombose apparurent et leur gravité croissante invita à l'opération. Devant un public médical célèbre, Frantz Hartley incisa le crâne, la dure-mère, découvrit le ganglion de Gasser, ouvrit le sinus caverneux qu'il débarrassa de son caillot, puis explora avec un stylet le sinus circulaire, le sinus pétreux supérieur et après tamponnement le cerveau fut remis en place. Le blessé guérit de l'intervention, mais la tumeur ophtalmique ne disparut pas : la thrombose persista et s'étendit comme on put le voir à l'autopsie.

Dr A. BOUCHART.

NEDERLANDSCH TYDSCHRIFT VOOR GENEESKUNDE

(1900)

ANALYSE PAR LE Dr DE LANTSHEERE

Amblyopie toxique par l'iodoforme, par le Dr DE VRIES W. M. — A la suite d'un usage persistant d'iodoforme chez un jeune garçon de 9 ans, pendant quatre mois, durant lesquels 490 grammes d'huile ou de glycérine iodoformée furent injectés, c'est-à-dire 49 grammes d'iodoforme, il survint une affection oculaire. Celle-ci était caractérisée par une perte de la vision centrale ; à gauche, apparition d'un scotome central absolu avec perception des mouvements dans l'étendue du champ visuel. Une amélioration survint rapidement sans thérapeutique autre que la diminution des doses d'iodoforme, en même temps que le scotome absolu se transformait en scotome pour les couleurs, qui disparut à son tour.

Les cas d'amblyopie par l'iodoforme sont très rares. L'auteur cite pour mémoire les cas d'Hirschberg, Priestley Smith. Hutchinson, Russel, Critchett, Valude, Terson.

Cette action peut être due à l'iodoforme lui-même ou à ses produits volatils de décomposition.

De Vos a signalé de la névro-rétinite et des hémorragies de la rétine; ainsi que de la photophobie et de l'œdème des paupières, Fuchs a observé de la névrite optique.

Névrite optique dans la chlorose, par M. P. MUNTENDAM. — L'auteur rapporte le cas cité par Engelhardt dans la *Munch. med. Wochenschr.*, n. 36, 1900, et dans lequel la marche de la maladie faisait croire à une tumeur cérébrale.

Jeune fille de 18 ans, chez laquelle on trouva à l'examen ophtalmoscopique, une année après que la vue avait commencé à baisser, de la papillite de stase, des artères rétrécies, des veines gonflées et tortueuses, des hémorragies circumpapillaires; dans l'œil droit une figure étoilée blanche à la région de la macula. A gauche rien; urines sans sucre ni albumine.

A l'examen du sang on trouva une diminution des globules rouges, pas d'augmentation des leucocytes, et une tumeur en hémoglobine à 50 p. 100.

Anosmie dès le début. Progressivement diminution de force dans le bras droit; le réflexe patellaire était faible à droite, fort à gauche. Céphalalgies violentes. Attaques épileptiques. Anesthésie de la moitié droite du corps, paralysie du bras droit. Strabisme divergent, avec altération des mouvements conjugués à gauche.

Atrophie des nerfs optiques constatée après une période d'amélioration. Puis hémiplégie à droite et hémianesthésie. Somnolence progressive, amaigrissement, incontinence d'urine et fécale; mort.

A l'autopsie, on constata simplement une anémie du cerveau et de ses membranes, avec œdème cérébral très léger.

Engelhardt considère les symptômes de foyer comme des manifestations hystériques. La mort est survenue par inanition.

L'auteur passe en revue la littérature des inflammations du nerf optique liées à la chlorose.

Il analyse les cas de Bitsch, Souers, Herichel, Mackenzie, etc., etc. Lorsque le diagnostic n'est pas posé à temps, les lésions oculaires ont une terminaison favorable.

Les auteurs ne sont pas d'accord sur les liens qui existent entre ces lésions et la chlorose. On parle de la diminution de la tension vasculaire, d'hémorragies, d'augmentation de la pression intracranienne par hémorragie intraméningée, d'intoxication par des substances chimiques ou produits anormaux des échanges cellulaires, intoxication de l'organisme. Toutes ces explications ne satisfont pas complètement l'esprit.

Ballaban attribue les altérations de la papille à une thrombose de la veine centrale.

Les thromboses veineuses sont fréquentes dans la chlorose, et il est dès lors possible que la névrite et la rétinite dans la chlorose trouvent leur origine dans ces thromboses.

Engelhardt a eu le premier l'occasion de faire une autopsie dans ces cas, et il est à regretter qu'il n'ait pas songé à s'assurer s'il y avait des lésions dans les vaisseaux du nerf optique.

Névrite optique dans la chlorose, par le Dr Van Moll. — Névrite optique avec perte de l'acuité visuelle. Chlorose; pas de sucre ni d'albumine dans les urines; pas de rhumatisme, ni syphilis. Les émissions sanguines, préparations mercurielles, KIo, transpirations, obscurité, avaient plutôt une influence défavorable. — La situation s'améliora après usage de ventouses à la tempe, bains de siège chauds, fer à l'intérieur.

Un cas d'iridérémie traumatique avec luxation du cristallin, sans rupture du bulbe, par M. Tuyl. — Des lésions graves peuvent survenir après un traumatisme sans lésions extérieures apparentes de la cornée et de la sclérotique.

A gauche hémorragie intra-oculaire intense avec localisation de la lumière du côté temporal et sans doute décollement de la rétine en concordance avec le manque de fonctionnement de la rétine du côté temporal.

Plus tard, troubles du corps vitré. Dans le bas, l'iris enroulé, atrophié. La vision = 1/60 sans verres remonte à 6/36 avec + 10 D.

Absence des images de Purkinje : aphakie probable. Ultérieurement on ne trouve plus de traces du cristallin.

On peut admettre que, lors de la luxation du cristallin, la capsule a été déchirée et qu'après trois-quatre mois toute la lentille a été résorbée.

Pas de rupture de la choroïde, ni de décollement de la rétine. Le défaut de projection observé au début était donc dû à la présence de coagulums sanguins.

Les procès ciliaires invisibles ont probablement été refoulés en arrière. L'arrachement de l'iris et de la zonule s'explique par la pression brusque sur les parties antérieures de l'œil, et par compression du diamètre antéro-postérieur avec augmentation d'étendue des coupes frontales et extension brusque du limbe.

Troncs vorticinés près du nerf optique, par le Dr Schoute. — L'auteur relate 3 observations par lesquelles il montre que les veines vorticinées perforent la sclérotique près de l'équateur du bulbe.

Héméralopie congénitale, par le professeur KOSTER. — L'auteur a observé un cas de cataracte périnucléaire congénitale avec des troubles uniformes et acuité visuelle presque normale à un éclairage intensif, liée à de l'héméralopie.

Dans tous les cas de torpeur de la rétine, il est opportun de dilater la pupille au maximum et s'il n'y a pas ainsi trace d'opacité circonscrite du cristallin, qui, par réfraction irrégulière, trouble les images rétiniennes, il est permis de supposer que la couleur de la lentille en diminuant l'intensité des images sur la rétine peut être liée à l'existence de l'héméralopie.

Glaucome aigu, ayant débuté par des bourdonnements d'oreilles, par le Dr BYLSMA. — L'auteur rapporte un cas de glaucome aigu lié à des bourdonnements d'oreilles, et amélioré par l'emploi des myotiques. Il croit à une influence du sympathique, sans pouvoir localiser les effets.

Un cas de tuberculose chronique de la choroïde, par M. TUYL. — La formation de la tumeur dans et sur la sclérotique était typique (avec dégénérescence caséeuse et formation de granulations), elle n'était pas accompagnée de douleurs, rarement de tension. La sclérotique ordinairement résistante semblait se fondre sous le processus tuberculeux. La tumeur infectieuse avait envahi et repoussé les fibrilles sclérotícales déjà nécrosées pour se continuer à l'extérieur du bulbe sous forme de granulations et de dégénérescence caséeuse.

L'auteur établit un diagnostic différentiel d'avec le gliome de la rétine et le sarcome de la choroïde. Il attribue une importance caractéristique à la présence observée sur la tumeur tenue dehors de foyers jaune grisâtre du volume d'une tête d'épingle et dans le tissu sous-conjonctival du voisinage.

Comme traitement, il préfère l'expectation, la thérapeutique locale et les toniques à une intervention chirurgicale radicale.

Anomalies oculaires congénitales, par le Dr LECHNER. — L'auteur a observé un cas duquel il faut retenir : 1° que l'iris montre les premiers signes d'un colobome atypique; 2° qu'il existe un vrai colobome du nerf optique; 3° qu'il y a des restes évidents d'une inflammation antérieure, d'une iritis fœtale, qui a provoqué des synéchies postérieures, qui se sont détachées plus tard. Ce dernier fait vient à l'appui des théories de ceux qui admettent que les colobomes ont pour origine des troubles inflammatoires, contrairement à ceux qui croient à des lésions dans le développement.

Hyalitis et cyclite, par le professeur STRAUB. — Au point de vue expérimental et anatomo-pathologique, il s'agit de deux affections différentes. En clinique on peut aussi les différencier.

Dans l'hyalitis le corps vitré est trouble, la tension augmentée.

Dans la cyclite le corps vitré reste normal, parfois un trouble du nerf optique et de la partie centrale de la rétine; tension normale. Exsudat sur la membrane de Descemet.

Distinction entre deux espèces de blépharospasme, par M. le professeur STRAUB. — L'auteur démontre que la distinction entre une partie organique et une partie psychique comme facteurs du blépharospasme amène à guérir sûrement et rapidement les malades.

Dr DE LANTSHEERE.

BIBLIOGRAPHIE ET REVUE DES JOURNAUX

La réaction pupillaire comme élément de diagnostic différentiel entre l'amaurose hystérique et la névrite rétro-bulbaire, par le Dr ELIA BAQUIS, professeur libre de clinique ophtalmologique à l'Institut royal des études supérieures de Florence, oculiste à Livourne (*Annales d'Ophtalmologie*, Pavie, janvier 1901). — Après des considérations générales sur la névrite rétrobulbaire, l'auteur montre quelle difficulté il y a souvent à établir un diagnostic différentiel entre cette affection et l'amaurose hystérique. Il rappelle que le temps n'est plus où l'idée de lésion hystérique avait une signification vague et immatérielle, mais qu'elle indique une altération chimique ou moléculaire de la cellule nerveuse, et qu'enfin, dans quelques cas, la lésion hystérique elle-même a des caractères matériels encore plus évidents et présentent l'aspect d'une véritable lésion anatomique.

Il cite les travaux de Leber, Nuel et Borrel, qui ont communiqué des observations d'hyperémie de la papille et de véritable névrite optique dont la nature hystérique ne pouvait être mise en doute.

Dans ces cas, les éléments de diagnostic ordinaires sont insuffisants ou trompeurs; heureusement, d'après l'auteur, que la réaction de la pupille à la lumière est un signe précieux et de grande valeur.

A l'appui de sa thèse, l'auteur rapporte deux observations de

névrite rétro-bulbaire et résume de la façon suivante les signes du côté de la pupille :

1° Absence de réaction pupillaire directe dans l'œil amaurotique;

2° Persistance dans cet œil de la réaction synergique avec la pupille de l'œil sain;

3° Manque d'*anisocorie*, quand les deux yeux sont exposés à la lumière;

4° Dilatation pupillaire qui advient dans l'œil amaurotique quand on couvre l'œil sain.

Ce sont là, dit l'auteur, quatre signes d'inestimable valeur pour établir que l'amaurose unilatérale est due à une lésion anatomique du nerf optique dans son trajet rétro-bulbaire.

Après une observation d'amaurose hystérique l'auteur pose les conclusions générales qui suivent :

Etant donnée une amaurose absolue unilatérale avec examen ophtalmoscopique négatif, on peut arriver au diagnostic par l'examen de la pupille.

Si la réaction pupillaire est conservée, on peut dire, en terme général, qu'il s'agit d'une amaurose hystérique parce que, autrement, on devrait admettre deux lésions cérébrales distinctes exactement limitées aux parties centrales correspondant chacune à une moitié de la rétine de l'œil lésé, fait absolument exceptionnel.

Si la réaction pupillaire est abolie et que la pupille se présente dilatée, sans qu'il y ait paralysie des autres muscles innervés par la IIIe paire, il s'agit pareillement d'amaurose hystérique, car autrement il faudrait admettre l'existence beaucoup moins probable de deux lésions distinctes et endo-craniennes : une dans le nerf optique et l'autre dans la portion la plus antérieure du noyau mésencéphalique de la IIIe paire du même côté.

Si finalement la pupille a des dimensions égales à celle de l'œil sain, mais qu'elle se dilate fortement et ne réagisse pas directement à la lumière, mais varie de diamètre synergiquement avec celle de l'autre œil, il s'agit certainement d'une névrite rétro-bulbaire ou d'une compression mécanique du nerf optique dans son trajet postérieur.

Dr A. Beauvois.

Traitement chirurgical de la myopie, en particulier par la suppression du cristallin, par le Dr Paul Bailliart, Lyon, 1900 (Thèse). — On formerait une bibliothèque avec ce qui a été écrit sur le traitement chirurgical de la myopie, surtout dans ces dernières années, tant en France qu'à l'étranger. Les thèses inaugurales sur ce passionnant sujet ont été particulièrement abon-

dantes, sans beaucoup faire avancer la question qui, semble-t-il, est restée stationnaire depuis la communication de Panas à l'Académie de médecine (novembre 1896). On pourrait en trouver une des causes dans ce fait que beaucoup des travaux qui ont paru renfermaient peu d'observations nouvelles et que, surtout, elles ne suivaient pas les malades assez longtemps après l'opération pour constater les bienfaits réels ou imaginaires de l'intervention.

La nouvelle thèse que nous venons de lire, faite sous les auspices du professeur Gayet, est passible de ce reproche. Elle apporte 3 observations nouvelles recueillies dans le service du professeur Gayet, et 7 autres inédites dues au Dr Vacher. Si nous bornons notre examen aux 3 premières observations qui sont personnelles à l'auteur, nous sommes obligé de constater qu'elles ne sont guère favorables à l'extraction du cristallin transparent. Le premier malade était en traitement lors de l'impression du travail ; à la suite de la première intervention, il dut revenir dans le service du professeur Gayet pour une poussée violente de chorio-rétinite. Sorti de l'hôpital, il rentre pour de nouveaux accidents inflammatoires, et sa vue a graduellement baissé. Le deuxième malade sort de l'hôpital après une première intervention et ne reparaît plus. Le troisième n'attend même pas la maturation du cristallin ; il quitte brusquement le service.

Il faut avouer que le résultat n'est pas très encourageant, et cependant c'est là-dessus que M. le Dr Bailliart base des conclusions très catégoriques et très optimistes à notre avis.

Ces réserves faites, nous devons louer notre jeune confrère. Son travail, sans être nouveau, est fort intéressant et bien ordonné. Le chapitre qui traite de l'état de l'œil aphake et des différentes formules proposées pour déterminer sa réfraction est bien conçu et clairement rédigé.

M. Bailliart a consacré quelques pages aux traitements qui avaient été proposés contre la myopie : ténotomie des muscles extrinsèques, myotomie intra-oculaire, sclérotomie et iridectomie, sympathectomie et arrachement du nasal externe. Les arguments apportés pour justifier l'opération des graves accusations portées contre elles et qui sont : le décollement de la rétine, les hémorragies intra-oculaires, le glaucome, ne nous semblent pas très probants et incapables à notre avis de prévaloir contre tout ce qui a été dit à ce sujet par nombre d'auteurs.

Un dernier chapitre est consacré aux procédés opératoires : extraction directe, extraction après maturation artificielle, discision. Pour l'auteur le procédé de choix est la maturation artificielle du cristallin suivie de l'extraction linéaire ou à lambeau de la cataracte chez l'adulte, de l'aspiration chez l'enfant.

En somme que manque-t-il à ce travail? Ce qui fait défaut dans ceux qui ont été publiés jusqu'ici, c'est-à-dire des observations plus longtemps suivies qui montrent ce qu'il advient des opérés non pas un mois, deux mois, quatre mois après l'intervention, mais deux à trois ans.

C'est ainsi que nous avons eu l'occasion de voir dans la clinique de notre maître M. le Dr Despagnet deux malades atteints l'un de glaucome absolu, l'autre de décollement total de la rétine, et qui avaient subi dix-huit mois et deux ans auparavant dans une autre clinique l'opération de l'extraction du cristallin transparent.

Il manque encore des indications plus précises, bien que l'essai en ait été tenté déjà. Mais M. le Dr Bailliart ne pouvait que difficilement éviter ces défauts dans lesquels de plus autorisés sont déjà tombés avant lui.

Dr A. Beauvois.

NOUVELLES

SOCIÉTÉ FRANÇAISE D'OPHTALMOLOGIE

CONGRÈS DE 1901

à l'Hôtel des Sociétés Savantes, 28, rue Serpente, Paris

ORDRE DU JOUR DES SÉANCES

ARRÊTÉ PAR LE COMITÉ

Première séance, lundi 6 *mai à* 8 *heures du matin.*

MM.

1. De Wecker (Paris). **RAPPORT : Valeur de l'iridectomie dans le glaucome.**
2. Armaignac (Bordeaux). De la luxation spontanée du cristallin après l'iridectomie dans le glaucome aigu.
3. Motais (Angers). La paracentèse du vitré; son procédé rationnel; ses indications; ses résultats prochains et éloignés.
4. A. Terson (Paris). Sur la nature du glaucome aigu.
5. Vacher (Orléans). Note sur l'iridectomie périphérique avec irido-dialyse.

6. L. Dor (Lyon). Rôle du degré d'alcalinité des humeurs dans la pathogénie de la panophtalmie suppurée. Prophylaxie et thérapeutique abortive de la panophtalmie.
7. Jocqs (Paris). Phlegmon de l'œil dans le staphylome opaque de la cornée.
8. Lagrange (Bordeaux). Ophtalmoplégie congénitale.
9. Prof. Gayet et Aurand (Lyon). Des modifications de la couche pigmentaire de la rétine dans différents états pathologiques de l'œil.
10. Grandclément (Lyon). Kératalgie traumatique. Observations et considérations nouvelles.

Deuxième séance, mardi 7 mai à 8 heures du matin.

1. Neuschuler (Rome). Sur les affections des voies lacrymales.
2. Plettinck-Bauchan (Bruges). Contribution à l'étude de la pathogénie des affections inflammatoires (rétrécissements et oblitérations) du conduit lacrymo-nasal. Leur traitement. Un nouvel instrument couteau-sonde.
3. Fromaget (Bordeaux). Tumeurs de la glande lacrymale.
4. Baudoin (Castres). Nouveau procédé de traitement très simplifié de la dacryocystite muqueuse ou purulente.
5. Abadie (Paris). Les manifestations arthritiques oculaires, et leur traitement.
6. Bellencontre (Paris). Goitre exophtalmique. Sympathectomie. Décollement rétinien consécutif.
7. Rollet (Lyon). Les injections sous-conjonctivales indolores.
8. Rochon-Duvigneaud (Paris). Quelques cas de guérison de rétinite brightique non gravidique.

Séance d'affaires à 11 heures.

1° Rapport du secrétaire.
2° M. Truc (Montpellier). L'assistance oculistique des aveugles.
3° M. Boé (Paris). De la nécessité de changer le Comité.
4° Election pour le remplacement de deux membres du Comité (art. 4 des statuts).
5° Election du secrétaire trésorier (art. 5 des statuts).
6° Fixation de la date de la réunion en 1902 et choix du rapport.

Mardi soir, **banquet** à 7 h. 1/2, *restaurant Marguery*, boulevard Bonne-Nouvelle, 36. Prix, **10 francs.**

Prière de se faire inscrire au plus tard à la séance du lundi ou chez le Dr Duboys de Lavigerie, 56, rue de la Victoire.

Troisième séance, mercredi 8, à 8 heures du matin.

1. Bourgeois (Reims). Quelques expertises radiographiques à propos de corps étrangers de l'œil et de l'orbite.
2. A. Darier (Paris). De l'expérimentation thérapeutique et des principaux réactifs physiologiques employés en oculistique.
3. Dianoux (Nantes). Prophylaxie de la myopie. Mesure pratique à adopter.
4. Suarez de Mendoza (Paris). Traitement non opératoire de la myopie progressive.
5. Puech (Bordeaux). De la valeur de l'examen oculaire dans le diagnostic de certaines manifestations de l'hérédo-syphilis.
6. Vieusse (Toulouse). Anatomie pathologique et traitement de l'ulcère serpigineux de la cornée.
7. Chevallereau (Paris). Tumeurs de l'orbite.
8. Kœnig (Paris). Kératites infectieuses latentes. Symptômes et traitement.
9. De Lapersonne (Lille). Les paralysies oculaires au cours des otites.
10. A. Péchin (Paris). Des complications oculaires dans les oreillons.
11. Kalt (Paris). De l'irido-kératite consécutive aux névralgies de la 5e paire.
12. Sempé (Carcassonne). Examen oculaire dans les administrations et dans les écoles.
13. Demets (Anvers). Sur l'inspection scolaire et les affections oculaires.
15. Sulzer (Paris). De la lisibilité des impressions dites anastatiques.
15. Georges Bull (Paris). Le champ de convergence relative.

Quatrième séance, mercredi soir 8 mai à 2 heures.

1. Petit (Rouen). Ophtalmie métastatique de l'œil gauche, ulcère serpigineux de l'œil droit. Conjonctivite bilatérale à pneumocoques chez une malade atteinte de pneumonie.
2. Teillais (Nantes). Méningite et paralysies de l'œil. Lésions rétiniennes concomitantes.
3. Moissonnier (Tours). Ophtalmie causée par l'ecbalium elaterium.

4. Morax et J. Chaillous (Paris). Sur le diagnostic des affections tuberculeuses de l'appareil visuel.
5. Carra (Paris) et Valois (Moulins). Kyste séreux sous-conjonctival. Observation clinique et anatomo-pathologique.
6. Maraval (Oran). De la valeur de l'électrolyse comme traitement du décollement de la rétine.
7. Aubineau (Brest). Paralysie oculaire et déviations strabiques d'origine traumatique.
8. Guibert (La Roche-sur-Yon). Du retard de la cicatrisation aprés l'opération de la cataracte, et d'un moyen d'y remédier.
9. Vian (Toulon). Deux nouveaux cas de diphtérie oculaire guéris par les applications d'huile brute de pétrole.
10. Carra et Schrameck (Paris). Ectasie totale du globe oculaire, suite de leucome adhérent.
11. Monphous (Saint-Malo). Un cas de ptérygyon de la paupière supérieure.

Cinquième séance, jeudi 9 mai à 8 heures du matin.

1. Antonelli (Paris). La conjonctivite hypertrophique. Etude clinique d'une forme particulière de conjonctivite chronique.
2. Fage (d'Amiens). Traitement des blépharites par l'acide picrique.
3. Valude (Paris). Nouveau procédé de canthoplastie.
4. Prof. Truc (Montpellier). Blépharorraphie médiane à lambeau simple ou double dans les hauts degrés d'exophtalmie : Procédé en M.
5. Laurent (Rennes). Traitement du ptosis congénital par la méthode de Motais.
6. Bellencontre (Paris). De l'excision du sol ciliaire dans les trichiasis anciens.
7. Fromaget (Bordeaux). Anesthésie générale par le chlorure d'éthyle en oculistique.
8. Brunschvig (Le Havre). Anesthésie dans l'exentération du globe oculaire.
9. Baudoin (Castres). Complications inédites de l'iridectomie dans l'obstruction pupillaire totale, et moyens d'y obvier.
10. Vacher (Orléans). Troisième note sur le procédé à pont scléro-conjonctival dans l'extraction de la cataracte.
11. Landolt (Paris). Le tableau réduit de mes optotypes pour la détermination de l'acuité visuelle.

12. GUENDE (Marseille). Tableau schématique pour le diagnostic des paralysies musculaires de l'œil (2e édition).
13. SUAREZ DE MENDOZA (Paris). Présentation d'instrument.

EXTRAIT DU RÈGLEMENT DE LA SOCIÉTÉ

Article 20. — **Les manuscrits** (communications, discussions) **et dessins** qui les accompagnent doivent être, *sans aucune exception*, remis au Secrétaire avant la fin du Congrès.

Ceux qui ne seront pas remis à ce délai NE POURRONT FIGURER dans le compte rendu qui paraîtra en août.

AVIS IMPORTANT

Au nom du Comité, M. le Secrétaire général a fait près des différentes Compagnies de chemins de fer des démarches pour obtenir quelques concessions en faveur des membres de la Société qui se rendront à Paris pour le Congrès. En voici le résultat :

L'Administration des chemins de fer de l'Etat accorde une réduction de 50 p. 100 sur le prix des billets simples. Toutefois cette réduction ne sera valable, en ce qui concerne les trajets communs avec les Compagnies d'Orléans et de l'Ouest, qu'autant que la distance la plus courte entre la gare du départ et celle de destination (Paris) s'obtiendra par les voies de son réseau.

Les billets délivrés par les *Compagnies de l'Est et Paris-Lyon-Méditerranée* à partir du 4 mai seront valables jusqu'au 12 mai inclusivement.

Pour bénéficier des faveurs accordées par les trois administrations précédentes il faudra en faire la demande à M. Duboys de Lavigerie, Secrétaire général, *avant le* 25 *avril*. Il enverra en temps voulu les pièces nécessaires aux intéressés.

Les Compagnies de l'Ouest, Nord, Paris à Orléans ont consenti à donner des billets d'aller et retour sur tous les points de leur réseau valables du **4 mai jusqu'au dernier train du 12 mai**.

Pour bénéficier de cette prolongation de validité des coupons de retour, il suffira aux Congressistes, voyageant sur ces différents réseaux, de remettre ces coupons à M. Duboys de Lavigerie, secrétaire général, à la séance.

Le Gérant : FÉLIX ALCAN

5895. — L.-Imprimeries réunies, B, rue Saint-Benoît, 7. — MOTTEROZ, directeur.

UN CAS D'AFFECTION OCULAIRE

DÉTERMINÉE PAR LA PARALYSIE BULBAIRE ASTHÉNIQUE

PAR

Le Dr STRZEMINSKI (de Wilna)

La paralysie bulbaire asthénique forme à présent une entité morbite constituée, bien que le nombre des cas publiés de cette maladie ne s'élève pas à plus de 30. Il est possible, comme l'admettent quelques auteurs, que cette petite quantité d'observations soit due à l'inclusion des cas de paralysie bulbaire asthénique dans les autres affections, comme ophtalmoplégie nucléaire, polyencéphalite, polyencéphalomyélite. Je crois que, vu le petit nombre des cas décrits, mon observation ne sera pas sans intérêt.

Mme A. L., 28 ans, vint me consulter le 13 janvier 1900, se plaignant de la chute des paupières supérieures. Elle m'a dit qu'il y a un mois environ, elle a été atteinte d'influenza; deux-trois semaines après que la fièvre a disparu elle a commencé à voir double; au début, la diplopie n'arrivait qu'après une longue lecture ou une fatigue des yeux et cédait après un court repos; postérieurement elle apparaissait de plus en plus rapidement pendant la fonction des yeux et cédait plus lentement; durant les derniers jours elle survenait plusieurs quarts d'heure après le réveil et se prolongeait jusqu'à l'assoupissement, oscillant continuellement dans son intensité. Pendant la dernière semaine la malade percevait un sentiment de tressaillement dans les paupières supérieures et, bientôt après, apparut leur chute, qui a effrayé le plus la malade et l'a pressée de se traiter. Le ptosis, de même que la diplopie, n'arrivait au début qu'après que les yeux

s'étaient fatigués et disparaissait après le repos; à présent il commence bientôt après le réveil et dure tout le jour, s'amendant et empirant à plusieurs reprises.

L'examen a démontré le ptosis partiel bilatéral. Dans l'œil droit la paupière supérieure descendait jusqu'au tiers inférieur de la pupille, dans le gauche jusqu'au bord inférieur de celle-ci. Faisant un effort la malade pouvait élever les paupières de plusieurs millimètres. L'œil gauche présentait la parésie du muscle droit externe.

On n'observait nuls autres symptômes dans les yeux. La conjonctive, la cornée, la pupille, les milieux réfringents, le fond des yeux, l'acuité visuelle, le champ visuel, la perception des couleurs ne présentaient rien d'anormal. Emmétropie.

L'état général ne laissait rien à désirer. La malade descend d'une famille saine, libre d'affections nerveuses, de syphilis, de rhumatisme, etc. Elle-même n'a pas été atteinte de ces maladies et ne présente nuls troubles dans les organes internes et nul phénomène de l'hystérie. Passablement bâtie, bien nourrie, elle est mariée depuis cinq ans et a deux enfants parfaitement sains. La mère, le frère et deux sœurs sont de même complètement sains; le père mourut d'une pneumonie croupeuse.

Le diagnostic de l'affection (cause du ptosis et de la parésie du muscle droit externe) restait cette fois indécis. J'ai prescrit l'iodure de natrium et je n'ai pas vu la malade pendant un mois.

Le 16 février elle se présenta pour la seconde fois. J'ai appris que vers la fin de janvier elle se sentait mieux, le ptosis et la diplopie arrivaient plus rarement et duraient moins longtemps; elle pensait qu'elle serait bientôt complètement saine, quand, sans cause visible, les symptômes oculaires empirèrent et apparurent les phénomènes généraux.

Les yeux présentaient un ptosis bilatéral qui ne laissait voir que la partie inférieure de la cornée sous la pupille, et la parésie de tous les muscles extrinsèques des globes oculaires. De même que la première fois la malade pouvait, en

faisant un effort avec le muscle frontal, élever un peu les paupières.

Le diamètre et la réaction des pupilles, le fond des yeux, l'acuité visuelle, le champ visuel, la perception des couleurs étaient parfaitement normaux.

Parmi les symptômes généraux, celui qui frappait en premier lieu c'était l'état de la voix, qui, après que la malade avait parlé un certain temps, devenait nasale, puis faiblissait de plus en plus, formait des mots incompréhensibles et enfin disparaissait. Toutes ces périodes duraient trois quarts d'heure environ. Après le repos, la voix redevenait distincte.

La malade a remarqué il y a deux semaines un trouble de la déglutition et l'impossibilité d'éteindre la bougie et de siffler.

Tous ces symptômes succédèrent à l'aggravation de ceux des yeux. Ceux-ci comme ceux-là n'arrivaient au début qu'après un travail prolongé de l'organe respectif et cédaient après le repos. Depuis quatre jours ils commençaient, à l'exception du trouble de la voix, bientôt après le réveil, s'aggravaient durant la fonction des organes respectifs, s'amélioraient après le repos, ne disparaissant jamais complètement.

L'examen de la malade, accompli en commun avec plusieurs collègues, a démontré la diminution de la mobilité du palais mou et de la langue. Le bout de cette dernière ne pouvait atteindre les dents supérieures et son dos le palais. On n'observait dans la langue, ni de l'atrophie des muscles, ni des tressaillements fibrillaires. Le réflexe du palais était affaibli.

L'exploration laryngoscopique a signalé la parésie des cordes vocales.

Les réflexes tendineux et cutanés ne présentaient pas de changements. L'électricité galvanique et faradique agissait sur les muscles normalement. Pas de fièvre, pas d'altération du pouls.

On dut conclure, d'après les résultats de l'examen, que la parésie du palais rendait impossible le pouvoir d'éteindre la

bougie et de siffler; la voix devenait nasale dès que les choanes n'étaient pas couverts suffisamment. L'affaiblissement de la voix était déterminé par la parésie des cordes vocales et de la langue; la parésie de celle-ci provoquait le trouble de la déglutition.

Le traitement consistait dans une nourriture fortifiante et dans l'application d'iodure de natrium et des courants galvaniques; le pôle positif touchait la nuque, le négatif était promené de chaque côté du cartilage thyroïde. On recommanda à la malade d'observer une vie régulière et d'éviter la fatigue et les chagrins.

Les symptômes oscillaient constamment dans leur intensité, s'améliorant et empirant sans cause visible. Les uns empiraient, les autres s'amendaient, disparaissaient même pour quelque temps, pour revenir bientôt plus importuns qu'avant. Arrivaient les jours pendant lesquels la malade se sentait presque parfaitement bien : le ptosis et la parésie des muscles extrinsèques des globes oculaires se trouvaient très peu développés, la voix était presque tout le jour normale, la déglutition presque complètement libre; cette amélioration n'empêchait que parfois, le jour suivant, les symptômes acquissent leur intensité la plus grande. Des oscillations semblables survenaient, bien que rarement, dans l'espace d'un seul jour.

Dans le commencement de mars apparut la parésie des muscles de la face et de la mastication. Dès lors le manger devint beaucoup plus difficile qu'avant. La malade ne pouvait que peu de temps manger et boire librement, bientôt cette fonction se faisait de plus en plus difficilement et exigeait des intervalles de repos de plus en plus longs pour être accomplie tant bien que mal. L'ouverture de la bouche s'est allongée horizontalement, ses angles se tournèrent en haut et en dehors, la lèvre inférieure s'abaissa. En même temps, à la suite de la parésie du rameau oculaire du nerf facial, survint l'affaiblissement du muscle orbiculaire des paupières. La malade ne pouvait plus fermer complètement les paupières; sur une surface de 2 millimètres les globes oculaires restaient tou-

jours découverts. Ce symptôme persistait pendant le sommeil. La voix pendant la plus grande partie du jour était nasale, affaiblie ou ne pouvait sortir.

Le 10 mars apparut une attaque de dyspnée, qui revint dès lors à divers intervalles, une fois pendant plusieurs jours, parfois tous les jours. Vers le milieu de mars s'est présenté un épuisement des extrémités. La marche, au début normale, devenait, vers midi, incertaine. Ce chancellement cédait après un repos de quinze-vingt minutes. Le même phénomène avait lieu avec la force des mains. Pendant les semaines suivantes l'épuisement survenait de plus en plus promptement et exigeait un repos de plus en plus long pour disparaître, bien qu'on observât en même temps dans l'intensité de ce symptôme des oscillations considérables, qui se produisaient parfois de jour en jour.

Le courant faradique, de même que la fonction, déterminait après un certain temps l'épuisement des muscles, qui n'était pas provoqué par le courant galvanique.

Au commencement d'avril l'aggravation a atteint son intensité la plus grande. Les douleurs se présentaient dans la tête et la partie postérieure du cou, la parésie a affecté les muscles de la nuque, déterminant l'impossibilité pour la malade de tenir la tête droite; celle-ci retombait vers les côtés ou en avant. L'épuisement devenait de plus en plus rapide et accentué. La malade déjà depuis le matin marchait très défectueusement, traînant à peine les pieds, et bientôt la marche devenait impossible. La force des mains s'est affaiblie considérablement, la voix sortait avec peine le matin et promptement disparaissait, les mouvements de la langue étaient très limités, le palais immobile. Dyspnée, accélération considérale du pouls (130), manque de goût et d'appétit, somnolence, affaiblissement bilatéral de l'ouïe sans troubles visibles dans les oreilles.

La malade ne pouvait manger qu'avec une extrême difficulté et très lentement, se reposant fréquemment et soutenant avec la main la lèvre inférieure pour que la nourriture n'échappât pas de la bouche. La déglutition de la nourriture solide se

faisait très difficilement, et du liquide par petites gorgées, parce que autrement il revenait par le nez ou passait dans le larynx.

En même temps l'intensité des symptômes oculaires augmentait. Les paupières supérieures s'abaissèrent au-dessous du bord inférieur de la pupille, la parésie des muscles extrinsèques des globes oculaires atteignit presque la paralysie, et il survint une petite exophtalmie; la lagophtalmie était plus grande. Bien que le fond des yeux ne présentât nul changement, il se produisit un affaiblissement de l'acuité visuelle (jusqu'à 0,8 dans l'œil droit, 0,9 dans le gauche) et le rétrécissement du champ visuel (8-12°). L'un et l'autre augmentaient pendant l'examen; l'aggravation était d'autant plus accentuée que l'examen durait plus longtemps. Après le repos ces fonctions revenaient à l'état qu'elles présentaient au début de l'examen. C'était donc un épuisement de la sensibilité de l'organe visuel, analogue à l'épuisement des muscles.

La perception des couleurs était intacte.

Les réflexes tendineux et cutanés restaient normaux, les troncs nerveux n'étaient pas douloureux. Pas d'atrophie des muscles ni de tressaillement fibrillaire.

La malade, profondément déprimée, par suite d'affaiblissement musculaire progressif, était forcée de rester au lit. La nourriture insuffisante qu'elle prenait déterminait une débilitation générale. En même temps elle était atteinte de violentes et fréquentes attaques de dyspnée avec cyanose.

Cependant dans cette même période d'aggravation progressive on observait, comme antérieurement, des oscillations continuelles dans l'intensité des symptômes, se présentant de jour en jour ou le même jour. Souvent certains symptômes s'amendaient, tandis que les autres atteignaient leur summum. Il arrivait des jours pendant lesquels l'état de la malade était relativement bon, suivis d'autres pendant lesquels elle restait languissante et couchée. Le soir elle se sentait communément le plus mal.

Cette période la plus grave de l'affection dura un mois

environ. Au commencement de mai la maladie est entrée en voie de décroissance. Au milieu de ce mois, les douleurs de la tête et du cou disparurent, la mastication et la déglutition devinrent plus faciles, la dyspnée s'affaiblit et apparaissait plus rarement, la voix était meilleure; la malade pouvait marcher une partie du jour, bien que lentement et avec des intervalles.

Le ptosis a diminué; la partie inférieure de la pupille a été découverte. La parésie des muscles des globes oculaires et de l'orbiculaire des paupières s'amendait. Le rétrécissement du champ visuel et l'affaiblissement de l'acuité visuelle disparurent, de même que la perte du goût et l'affaiblissement de l'ouïe. L'appétit et l'état général s'amélioraient.

Les organes internes dans cette période de la maladie, de même que dans les autres, ne présentaient nuls changements.

L'affaiblissement des symptômes morbides était fréquemment interrompu par des aggravations, qui rappelaient parfois les pires moments de l'affection; comme dans les périodes précédentes, les oscillations continuelles et les changements rapides des symptômes caractérisaient la marche de la maladie. La malade était toujours déprimée, son sommeil constamment agité. Les attaques de dyspnée se répétaient une fois par semaine ou en plusieurs semaines.

En dépit de fréquentes aggravations l'amélioration progressait. Au milieu de juin l'épuisement des muscles des extrémités, de mastication et de déglutition, n'apparaissait que le soir. La voix restait normale pendant des journées entières; elle s'affaiblissait parfois sans cause visible, mais après un court repos devenait sonore. La parésie des muscles extrinsèques des globes oculaires a cédé. Les paupières supérieures pendant le jour n'étaient que lourdes; elles ne s'abaissaient que le soir. La parésie de l'orbiculaire des paupières a persisté jusqu'à la fin de juillet.

Au commencement de juillet disparurent tous les troubles des muscles des extrémités, au milieu d'août ceux des muscles de la mastication et de la déglutition. La pesanteur des pau-

pières supérieures dura plus longtemps et ne céda qu'au milieu d'octobre. Depuis lors jusqu'à présent (fin de mars 1901), c'est-à-dire pendant cinq mois et demi, nuls phénomènes morbides ne se présentèrent.

Je ne crois pas que le diagnostic de l'affection décrite soit douteux. La participation des centres bulbaires, des nerfs moteurs oculaires et du facial supérieur, l'épuisement considérablement augmenté des muscles volontaires à côté de la préservation de la fonction des autres muscles, l'extension rapide de la maladie, les attaques de dyspnée, la variabilité de la marche, les oscillations continuelles de l'intensité des symptômes, l'absence de troubles cérébraux et psychiques, de l'atrophie des muscles et du tressaillement fibrillaire, enfin la guérison complète, ne laissent pas de doute qu'il s'agissait de la paralysie bulbaire asthénique.

La maladie a duré neuf mois; pendant douze semaines elle s'étendit progressivement et atteignit son intensité la plus grande; elle resta un mois environ dans cette période, et durant cinq mois et demi s'amendait et cédait. Disparut-elle pour toujours ou reviendra-t-elle encore dans des conditions défavorables pour la santé de la malade, l'observation postérieure en décidera.

Les symptômes oculaires, comme nous l'avons vu, ont commencé et fini l'affection dans le cas décrit.

La paralysie bulbaire asthénique ne fut déterminée que dans ces derniers temps. Wilks[1], ne connaissant pas encore cette maladie, a décrit le premier un cas de celle-ci, qui à côté des symptômes bulbaires ne présentait à l'autopsie nuls changements dans les centres nerveux. Erb[2] a publié trois cas semblables et signala que l'affection consiste dans un épuisement accéléré des muscles de la mastication, de la nuque et des globes oculaires et qu'elle n'est pas accompagnée de l'atrophie des muscles, qui survient constamment dans la paralysie bulbaire progressive de Duchenne. L'étude de l'af-

1. *On cerebritis, hysteria and bulbar paralysis* (*Guy's Hospital Reports*, vol. XXII, 1877).
2. *Archiv für Psychiatrie*, 1878, Bd. IX, p. 336.

fection a été considérablement approfondie par Goldflam[1], qui, à côté de ses observations propres, a recueilli tous les cas (11) publiés dans la littérature, a décrit la marche de la maladie et a relevé son symptôme le plus caractéristique : l'épuisement rapide des muscles. Le travail de Hoppe[2] a de même beaucoup éclairci l'affection. On l'appelle différemment : « paralysie bulbaire asthénique » (Struempell)[3], « myasthénie grave pseudo-paralytique » (Jolly)[4], « paralysie bulbaire sans lésions anatomiques » (Oppenheim)[5], « type (symptomencomplex) Erb-Goldflam » ou « Hoppe-Goldflam ».

La maladie débute par les muscles innervés par les nerfs craniens et s'étend plus tard sur les muscles de tout le corps, plus rarement la marche est inverse et les troubles débutant des muscles des extrémités passent sur ceux qui dépendent des nerfs cérébraux. L'affection est symétrique, atteignant les deux moitiés du corps. Les nerfs moteurs seuls sont affectés, les sensitifs restent intacts. Goldflam a signalé des oscillations considérables dans l'intensité des symptômes et la dépendance des symptômes non pas d'une paralysie véritable, mais d'un épuisement rapide après des efforts même minimes. Le repos rétablit en partie ou totalement la fonction des muscles, le mouvement détermine un prompt épuisement. L'aggravation des symptômes dans certains muscles peut survenir en même temps que leur amendement dans d'autres. Les améliorations et les aggravations durent des jours et des semaines, parfois arrivent et disparaissent pendant la même journée, ce qui a eu lieu dans le cas d'Eisenbohr[6] avec la parésie des muscles extrinsèques des globes oculaires et la diplopie. L'affection peut céder complètement et après quelque temps revenir. Struempell indique que certains muscles sont atteints constamment de parésie

1. *Medycyna* (en polonais), 1893, nos 16-21. — *Deutsche Zeitschrift für Nervenheilkunde*, 1893, Bd. IV, p. 312.
2. *Berliner Klin. Wochenschrift*, 1892, p. 332 (n° 14).
3. *Deutsche Zeitschrift für Nervenheilk.*, 1896, Bd. VIII, p. 16.
4. *Berliner Klin. Wochenschr.*, 1895, n° 1.
5. *Virchow's Archiv*, Bd. CVIII, p. 527.
6. *Neurolog. Centralblatt*, 1887, p. 337.

(comme dans son cas les muscles de la face, de la mastication et les releveurs des paupières supérieures), les autres accusent un épuisement rapide. Toutefois cette parésie constante n'est aussi qu'un symptôme d'un épuisement continuel de ces muscles, dont la fonction dure sans interruption (à l'exception du sommeil); ces muscles sont les releveurs des paupières, les muscles extrinsèques des globes oculaires, les muscles soutenant le maxillaire inférieur, les mimiques de la face, demeurant presque continuellement dans un état de spasme tonique, et les muscles de la nuque.

L'intensité de cet épuisement, qui se présente comme une parésie, est variable; d'ordinaire elle n'est pas considérable, cependant parfois elle atteint le degré d'une paralysie complète.

L'observation de Jolly a démontré que le courant interrompu provoque aussi l'épuisement des muscles; au début le muscle se contracte normalement, puis de plus en plus faiblement et à la fin il cesse de réagir; après un intervalle la contractilité du muscle devient normale. Struempell, dans son cas, n'a pas observé d'épuisement des muscles sous l'influence du courant continu; il n'a pas fait d'explorations avec le faradique.

L'atrophie des muscles affectés n'arrive pas d'ordinaire; pourtant dans plusieurs cas on observait leur aplatissement. Kojewnikoff[1] a signalé dans son cas l'atrophie des muscles atteints, qui n'était pas progressive, principalement dans les muscles de la langue; cette atrophie disparut avec l'amélioration de l'état général. L'examen à l'aide de l'électricité a démontré la réaction de la dégénérescence, qui a cédé aussi plus tard.

En général, le tressaillement fibrillaire ne s'observe pas. Il fut noté par Oppenheim et Remak[2] à un faible degré, et dans les paupières par Kunn[3].

La paralysie bulbaire asthénique au cours de plusieurs se-

1. *Meditzinskoïe Obozrenie*, 1896, n° 10; 1897, n° 10 (en russe).
2. *Archiv für Psychiatrie und Nervenheilk.*, 1892, XXIII, p. 919.
3. *Wiener Klin. Wochenschrift*, 1896, p. 178.

maines, plus rarement de plusieurs mois, atteint son intensité la plus grande, s'arrête durant un certain temps et puis entre en voie de décroissance; elle finit par la mort ou une guérison complète. Les oscillations dans l'intensité des symptômes sont propres à toutes les périodes de l'affection; pendant l'aggravation progressive apparaît de temps en temps un amendement, pendant la période de l'amélioration arrivent des aggravations.

Le symptôme le plus dangereux est la dyspnée avec cyanose, déterminant parfois la mort, probablement le plus souvent par suite de lésion des centres respiratoires. Struempell signale que, dans son cas, la dyspnée dépendait moins de l'épuisement des muscles respiratoires que du renversement de la langue en arrière et de l'accumulation dans le pharynx de la salive, que la malade ne pouvait ni avaler ni rejeter; pendant une attaque semblable la malade mourut.

La paralysie bulbaire asthénique ne dure pas moins de six mois et peut se prolonger jusqu'à huit ans, comme dans le cas de Kojewnikoff. Dans un certain nombre de cas (Wilks, Oppenheim, Remak, Sharw[1], Hoppe, Senator[2], Bernhardt[3]) l'affection se termina par la mort par suffocation ou pendant une attaque de dyspnée; dans d'autres cas, sous l'influence de bonnes conditions et d'une nourriture fortifiante, la guérison survint.

La maladie affecte pour la plupart les personnes jeunes, qui n'ont pas atteint encore 30 années, plus rarement les sujets plus âgés (de 37-55 ans). Une prépondérance quelque peu considérable du sexe ne s'observe pas.

Les premiers muscles affectés sont pour la plupart les muscles de la mastication, de la nuque et les muscles oculaires. La maladie, présentant de continuelles oscillations dans l'intensité des symptômes, se développe progressivement et atteint tous les muscles volontaires. Les muscles respiratoires participent aussi, déterminant dans les différentes périodes

1. *Brain*, 1890, XLIX, p. 96.
2. *Neurolog. Centralblatt*, 1892, n° 6.
3. *Berliner Klin. Wochenschrift*, 1880, n° 43.

de la maladie des attaques de dyspnée pendant la marche, le manger, etc. Kojewnikoff, dans son cas, a observé la parésie du sphincter de la vessie. C'est l'unique observation de parésie du sphincter, que je connaisse, dans la paralysie bulbaire asthénique.

Les troubles cérébraux et psychiques n'arrivent jamais.

Les douleurs dans la tête, la nuque et dans les autres parties du corps, et les vertiges apparaissent parfois et peuvent signaler le début de l'affection.

Les réflexes musculaires sont normaux, les tendineux quelquefois augmentés, ceux du palais et du larynx fréquemment abolis.

Pendant que l'affection progresse et que la déglutition et la respiration sont embarrassées, l'appétit diminue, le pouls faiblit, la température du corps s'abaisse au-dessous de la normale et suit l'épuisement général. Avec l'amélioration, la déglutition et la respiration deviennent plus faciles, l'appétit revient et l'état général s'amende. Cependant, même après une complète guérison, des conditions défavorables ou une affection débilitante peuvent provoquer la récidive de la paralysie bulbaire asthénique.

Les causes de la maladie ne sont pas connues. Elle atteint des sujets qui précédemment étaient pour la plupart parfaitement sains. L'influence héréditaire, la syphilis, l'alcoolisme ne furent pas observés chez eux, les affections nerveuses très rarement. La malade d'Eisenlohr était précédemment atteinte de la migraine; après une attaque de migraine survinrent les symptômes de la paralysie bulbaire asthénique. Beaucoup d'auteurs rapportent cette maladie à une intoxication de l'organisme, qui n'est pas jusqu'à présent particulièrement déterminée. Comme preuve on peut alléguer que dans certains cas, entre autres dans le mien, les affections infectieuses ont précédé le développement de la paralysie bulbaire asthénique.

L'autopsie, dans tous les cas examinés après la mort, n'a démontré des changements anatomiques ni dans le système nerveux central, ni dans les nerfs, ni dans les muscles, ce

qui est complètement d'accord avec les oscillations dans la marche de la maladie, si caractéristiques pour elle. Autrement, il serait incompréhensible que les malades jouissent de périodes plus ou moins grandes, dans lesquelles la fonction des muscles est parfaitement normale. Kalischer[1] voit la cause de l'affection dans les centres bulbaires, dans lesquels il suppose des changements chimiques et nutritifs ou moléculaires. Pourtant les explorations de Jolly, se rapportant à l'épuisement des muscles sous l'influence du courant interrompu, démontrent que le mal siège non seulement dans les centres bulbaires, mais qu'il s'étend ou sur tout le système moteur ou uniquement sur les muscles. Kojewnikoff, observant dans son cas l'atrophie des muscles (temporaire et non progressive), suppose des changements dans les cellules, non pas seulement moléculaires, mais plus considérables, qui affaiblissent la fonction motrice et leur influence trophique; cependant les cellules restent intactes, et dans des conditions favorables ces changements cèdent.

Dans le traitement de la paralysie bulbaire asthénique le plus important est d'épargner les forces du malade et de le nourrir soigneusement, ce qui peut être très difficile par suite des troubles de la mastication et de la déglutition, et peut même déterminer la mort par suffocation, comme dans un cas de Jolly. Il est très dangereux de le nourrir à l'aide de sonde; le malade d'Oppenheim[2] mourut soudainement pendant l'introduction de la sonde. Les clystères nutritifs agissent mieux. On recommande l'iodure de potassium, l'arsenic, le fer, l'huile de foie de morue, la strychnine, la galvanisation du bulbe, les frictions de tout le corps avec l'eau (commençant avec l'eau de 28° et parvenant progressivement jusqu'à 22°); contre les douleurs de la tête l'antipyrine, la phénacétine, le bromure.

La parésie des muscles extrinsèques des globes oculaires et des releveurs des paupières, consistant dans leur épui-

1. *Deutsche Zeitschrift für Nervenheilkunde*, 1897, Bd. X, H. 3-4.
2. *Lehrbuch d. Nervenhrankh.*, 1894, p. 626.

sement rapide, présente un des principaux symptômes de la paralysie bulbaire asthénique. Dans le cas de Karplus[1] pendant longtemps elle en était l'unique phénomène; cet auteur fait entrer dans la paralysie bulbaire asthénique les cas de Kunn et de Camuset, dans lesquels les muscles oculaires seulement étaient atteints. Parfois les symptômes oculaires marquent le début de l'affection (cas de Hoppe, Wilks, Eisenlohr, Jolly, le mien); ce début peut être indiqué aussi par les sensations lumineuses, la photophobie, le sentiment de tension dans l'œil et de tressaillement dans les paupières, bien que les yeux ne présentent nuls changements, ni externes ni ophtalmoscopiques.

Le symptôme oculaire le plus fréquent est le ptosis, communément partiel et permettant au malade d'élever un peu la paupière par l'effort du muscle frontal. Il peut être bilatéral, en différent degré, de deux côtés (3 cas d'Erb, cas d'Eisenlohr, de Bernhardt, 1er cas de Goldflam[2], cas de Hoppe, de Remak, de Jolly, de Struempell, de Kunn, de Karplus), ou monolatéral (cas de Kojewnikoff, 4e cas de Goldflam, etc.), il peut devenir plus tard bilatéral, comme dans le cas de Kalischer; l'inverse s'observe aussi.

Un autre symptôme oculaire fréquent est la parésie de tous les muscles extrinsèques des globes oculaires (cas de Wilks, le 2e cas d'Erb, le 1er de Goldflam, cas d'Eisenlohr, de Kunn, de Karplus) ou seulement de quelques-uns. Les deux muscles droits externes étaient affectés dans le cas de Kojewnikoff, le grand oblique gauche chez Kalischer, le droit supérieur gauche chez Bernhardt, le droit interne droit et le supérieur gauche chez Hoppe, les deux droits internes chez Remak. La parésie de ces muscles s'accompagne communément de diplopie et parfois d'une légère exophtalmie (cas de Kalischer et de Senator).

Les muscles internes de l'œil, d'après la plupart des auteurs, ne sont jamais touchés dans la paralysie bulbaire

1. *Jahrbücher für Psychiatrie und Neurologie*, 1897.
2. *Neurolog. Centralblatt*, 1891, nos 6-7.

asthénique. Cette opinion est énoncée aussi par Marina[1], qui a recueilli dans la littérature 12 cas de cette affection (dans tous on observait le ptosis, dans 7 la parésie de tous les muscles externes des globes, dans 5 cas la parésie de plusieurs muscles). Pourtant Kojewnikoff dans son cas a noté la parésie du sphincter de la pupille et de l'accommodation, qui a cédé avec l'amélioration de l'état général. Dans le cas de Kunn la pupille droite était un peu plus large que la gauche (la première 3 millimètres, la seconde 2 1/2), mais elle réagissait, de même que l'autre, normalement à la lumière et à l'accommodation.

Un léger nystagmus a été observé dans le cas de Kalischer.

Les symptômes de Graefe (que Flatan considère comme dépendant de l'affaiblissement du muscle orbiculaire des paupières) et de Stellwag, et la diminution des réflexes palpébral et cornéen furent notés assez souvent.

Fréquemment on trouve la parésie du facial oculaire, déterminant la lagophtalmie. De ce symptôme font mention dans la description de leurs cas Wilks, Oppenheim, Eisenlohr, Stoppe, Senator, Remak, Goldflan (dans son 1er cas), Karplus, Kalischer, Kojewnikoff, etc.

Bien que le fond de l'œil ne présente pas de changements, dans plusieurs cas on a signalé l'affaiblissement de l'acuité visuelle et le rétrécissement du champ visuel. Ce dernier, dans le cas de Kojewnikoff, diminuait encore plus pendant l'examen; un petit rétrécissement concentrique a persisté jusqu'à la fin de la maladie. De même l'acuité visuelle s'affaiblissait pendant l'examen; après le repos elle augmentait. Ces symptômes n'étaient donc, comme dans mon cas, que le résultat d'un épuisement rapide de l'organe visuel.

Dr STRZEMINSKI.

1. *Ueber multiple Augenmuskellähmungen und ihre Beziehungen zu den bedingenden, vorzugsweise nervösen Krankheiten.* Leipzig und Wien, 1896.

COMPLICATIONS OCULAIRES DES OREILLONS

(IRITIS ET KÉRATITE)

PAR

Le Dr Alphonse PÉCHIN

Les oreillons, généralement considérés comme peu graves et d'un pronostic presque bénin, ne se bornent pas toujours à un simple engorgement fluxionnaire des glandes parotides et des glandes salivaires en général.

Nombreuses sont les complications qui peuvent donner à cette maladie une tournure inquiétante et en assombrir le pronostic.

La connaissance de ces complications est de date récente. Si, en effet, vous voulez bien vous reporter un peu en arrière, vous pourrez constater que nos cliniciens les plus autorisés n'en ont pas fait mention. Et pourtant, à part l'appoint de la bactériologie, combien de pages de ces anciens auteurs, d'Andral, de Grisolle, de Behier, de A. Trousseau, par exemple, son restées vraies et modernes pour les descriptions cliniques !

Relisez ce qu'a écrit sur les oreillons Trousseau, dont les cliniques sont restées comme des modèles d'observation et d'exposition, et vous verrez qu'à cette époque la complication connue, presque la seule, était la métastase du côté des organes génitaux; à part cela la symptomatologie observée était telle que A. Trousseau pouvait dire que les oreillons étaient une affection sans gravité évoluant sans accidents sérieux et étaient de courte durée.

Se séparant des organicistes, Trousseau, en affirmant la théorie hippocratique, considérait les oreillons comme une maladie spécifique, les comparait à une fièvre éruptive, en

reconnaissait la contagiosité, en définissait la nature un *principe morbide*, expliquait les accidents parfois très sérieux qui précèdent les métastases sur les testicules et les mamelles par des phénomènes pathologiques qui traduisaient, selon lui, la fixation de ce principe morbide, phénomènes parfois assez graves pour créer un état qui ressemble, dit-il, aux mauvais jours du troisième septénaire de la fièvre typhoïde ou au début des scarlatines graves. Avant de se fixer, ce principe, « mobile dans l'économie », se mettait en contact avec tous les éléments organiques et provoquait des troubles généraux variés.

C'est la connaissance du principe infectieux que A. Trousseau a pressenti et touché de si près qui devait aider à trouver ces complications qui n'auraient pas passé inaperçues si on avait connu la notion d'infection qui les faisait dériver de la maladie dite ourlienne.

C'est en 1885 que A. Ollivier communiqua à l'Académie de médecine ses travaux ainsi que ceux de Capitan et Charrin qui permettent d'affirmer la nature parasitaire des oreillons.

Puis, en 1889, paraît à la Société de biologie de Paris, le travail de M. Bordas qui démontre l'existence d'un microorganisme spécial. Quelques années plus tard, Netter, Laveran, Catrin, Antony, Busquet et Ferré constatent un microcoque spécial dans le sang. Barbier trouve un diplostreptocoque dans la salive recueillie dans le canal de Sténon. — Presque en même temps, en 1895, 1897, en Allemagne, Letzerich faisait connaître ses recherches sur un bacille qu'il a trouvé dans le sang et l'urine; Bein et Michaelis faisaient des recherches analogues à celles de Barbier.

Une fois cette notion d'infection bien établie, quoi d'étonnant alors de trouver des complications rénales, pulmonaires, cardiaques, articulaires, génito-urinaires, des éruptions cutanées, des œdèmes multiples, localisés, des congestions thyroïdiennes, l'hypertrophie de la rate, des complications nerveuses, cérébrales, méningitiques et des phénomènes paralytiques d'origine centrale ou périphérique, enfin des complications auriculaires et oculaires.

On a rapporté des observations de conjonctivites, de kératites ourliennes et d'œdèmes des paupières.

Les glandes lacrymales, que nous voyons atteintes par une infection endogène qui procède soit par voie sanguine, soit par voie lymphatique, ne devaient pas plus échapper aux oreillons qu'elles n'échappent aux dyscrasies et aux pyrexies en général, à la rougeole, la scarlatine, la variole, l'érysipèle, le rhumatisme, etc., aussi trouvons-nous pas mal d'observations de dacryoadénite ourlienne. Elles appartiennent à Adler, à Schroeder, à Gordon-Norric, à Sendral et à Galezowski. Cette complication est assez connue pour qu'on l'ait dénommée : oreillons de la glande lacrymale.

On a noté la paralysie de l'accommodation (Boas), la paralysie faciale (Liégeois, A. Couraud et G. Petgès, Pierre Daireaux), la paralysie du droit interne (A. Blanchard).

En 1876, Hatry publiait dans les *Mémoires de médecine militaire* 11 observations de névrite optique recueillies par lui et par Hocquard dans son service et celui de Alix. Ce sont ces observations qui constituent avec celle de dacryoadénite ce que nous pouvons considérer comme composant le chapitre le mieux connu des complications oculaires dans les oreillons. Et l'attention étant attirée de ce côté, on a eu bientôt à enregistrer les observations de névrite optique de Talon (1883), de Blanchard (1899) et celle toute récente de notre très distingué confrère H. Dor, au Congrès international de l'année dernière.

Voilà un bilan de complications oculaires pas mal chargé et d'un pronostic sérieux, car dans plusieurs observations nous voyons que la névro-rétinite s'est terminée par l'atrophie optique.

J'aurai terminé avec ces complications oculaires lorsque je vous aurai dit que le tractus uvéal ne reste pas indemne, mais il doit être atteint bien rarement si je m'en rapporte aux deux seules observations que j'ai en ma possession, une observation d'iritis par Burtreff, citée par M. H. Dor dans son travail prérappelé et l'observation suivante d'iritis bilatérale avec kératite d'un seul côté, observation qui m'est personnelle.

Le 31 mai 1897, M. le Dr Omiecinski, de Faremoutiers (Seine-et-Marne), m'adresse M. D..., âgé de 22 ans. Ce malade est atteint d'iritis bilatérale. A droite et à gauche, synéchies postérieures et cercle périkératique léger. A gauche, il y a une couronne de synéchies tout autour de la petite circonférence de l'iris. A droite, infiltration de la cornée en forme de triangle à sommet supérieur, ce sommet se trouvant vers le centre de la cornée et la base occupant sur le limbe, en bas, une longueur égale à environ un quart de la circonférence de la cornée.

OD. V. sv = 1/2
OG. V. sv = 1 diff.

Le début de cette affection remonte aux derniers jours d'avril précédent. A cette époque les yeux étaient devenus légèrement rouges, la vision avait baissé et cet état avait persisté pendant le mois de mai sans s'accompagner d'aucun phénomène réactionnel vif, sans douleur, ni photophobie, ni larmoiement. Il à est remarquer combien les symptômes sont ici différents de ceux qui accompagnent ordinairement l'iritis syphilitique ou rhumatismale. Dans ces deux dernières affections, les phénomènes réactionnels sont généralement violents, les malades se plaignent de douleurs péri-orbitaires survenant surtout la nuit. L'œil est très rouge, photophobe. Ici, au contraire, rien de pareil. C'est une iritis à froid; un peu d'injection périkératique et d'abaissement de l'acuité visuelle, et c'est tout.

Les antécédents héréditaires du malade n'avaient rien qui pût m'intéresser. Ce jeune homme était sain, vigoureux, bien portant, ne présentait aucune tare et n'avait été ou n'était atteint d'aucune des affections qu'on rencontre habituellement dans l'étiologie de l'iritis, je veux parler du rhumatisme et de la syphilis. Mais nous savons combien, en pareille circonstance, nous devons poursuivre à fond notre enquête sur tous les commémoratifs et rechercher les infections de toute nature et de toute provenance, ces infections

ayant élargi depuis quelque temps le cadre classique de l'étiologie de l'iritis. Moi-même je vous rapportais ici, il y a deux ans, un cas d'iritis d'origine palustre. Je poursuivis donc mon enquête chez ce malade et ne pus absolument rien trouver que les oreillons dont il aurait été atteint, dit-il, au mois de février précédent.

Afin de vérifier l'exactitude de ce commémoratif, je m'adressai au médecin qui soigna ce malade à l'hôpital et le priai de me donner des renseignements. Je l'informais en même temps de la complication oculaire. Il voulut bien m'envoyer la note suivante :

Le nommé D... Antécédents personnels : Bonne santé habituelle. Pas de rhumatisme, ni syphilis, ni blennorragie. Est atteint d'oreillons le 17 février 1897. Parotidite double; tuméfaction énorme; dureté presque ligneuse. Les ourles durent plus longtemps que d'habitude.

1er *mars*. — Paralysie faciale droite, d'origine intra-pétreuse puisque la sensibilité gustative de la langue est atteinte dans les deux tiers antérieurs à droite. Traitement par la faradisation. Amélioration à partir du 12 mars. Guérison le 25 mars. Les oreillons diminuent, mais très lentement.

6 *avril*. — Le malade quitte l'hôpital. La tuméfaction parotidienne bilatérale est encore du volume d'un œuf de pigeon.

Telle est l'observation que m'adressait mon obligeant confrère le 14 juin 1897, observation de laquelle il résulte que le malade avait bien été atteint d'oreillons doubles, avec paralysie faciale à droite et qu'il avait quitté l'hôpital sans avoir présenté la complication oculaire qui devait apparaître dans les derniers jours d'avril, c'est-à-dire trois semaines après sa sortie.

Sans aucun doute, il s'agit dans ce cas d'iritis et de kératite ourliennes. La kératite est survenue à droite, du côté le plus malade.

J'instituai le traitement local par l'atropine et les compresses chaudes; le traitement général par l'antisepsie intestinale, le régime lacté, les diurétiques et les frictions cutanées.

Le 11 *juin*, l'abaissement progressif de la vision est devenu à droite 1/5; à gauche 1/4. On voit assez bien le fond de l'œil. Dilatation pupillaire atropinique grande et régulière à gauche. A droite, la dilatation s'est faite très régulièrement.

Le 21 *juin*, l'état est stationnaire; le 28 *juillet* OD 1/4, OG 1/3; légère amélioration; la conjonctive bulbaire est moins hypérémiée. On distingue difficilement le fond de l'œil.

Le 24 *septembre*, OD 1/3, OG 1/2.

Le 12 *novembre*, OD 1/2 difficilement. Mouches volantes. On aperçoit le fond de l'œil; la pupille est très hypérémiée. OG V = 1.

1898. — Le 10 *janvier*, OD 1/2 diff.; OG V = 1.

Ainsi donc, ce malade, indemne de tout antécédent morbide héréditaire ou personnel, fut atteint d'oreillons compliqués de paralysie faciale le 17 février. Cette maladie finit d'évoluer vers le 25 mars suivant et le malade sortait guéri le 6 avril suivant. La paralysie faciale survenait le 1er mars, c'est-à-dire onze jours après l'apparition de l'engorgement fluxionnaire des glandes parotides, tandis que les complications oculaires, iritis et kératite, n'apparaissaient qu'au bout de neuf semaines.

Le pronostic chez ce malade a été assez sérieux, car l'œil gauche, dont l'acuité visuelle était tombée à 1/4, a récupéré une vision normale; l'œil droit, celui qui a le plus souffert, a eu dès le début une acuité réduite à 1/2, et cette acuité ne s'était pas relevée en janvier 1898, lorsque j'ai cessé de donner mes soins[1].

Je vous ai rapporté, messieurs, ce cas dont l'importance ne saurait vous échapper parce que l'histoire clinique de ce malade contribue à l'étude des complications de la fièvre ourlienne, et qu'en venant s'ajouter aux cas de névro-rétinite dans lesquels nous voyons la vision baisser toujours et la cécité survenir quelquefois, il autorise à rendre plus ré-

1. Il était intéressant de connaître l'état actuel. M. D... me répondait, à la date du 10 mars dernier (1901) « que l'état de ses yeux lui paraît excellent, mais que l'œil droit est toujours resté un peu moins bon que le gauche ».

servé qu'on ne le fait habituellement le pronostic de cette affection.

J'ajoute que cette observation est, je crois, la première qui ait été publiée en France[1].

Dr PÉCHIN.

SOCIÉTÉ FRANÇAISE D'OPHTALMOLOGIE

CONGRÈS DE 1901[2]

L. DE WECKER. **Rapport sur la valeur de l'iridectomie dans le glaucome** (*Résumé et commentaires*, par JOCQS). — L'auteur divise son travail en quatre chapitres :

I. L'évolution historique de la cure chirurgicale du glaucome.

1. En faisant des recherches bibliographiques, j'ai été un peu surpris de trouver publiée cette observation dans le *Bulletin médical* du 8 mars 1899, p. 227, sous le titre : Paralysie faciale *et iritis d'origine ourlienne*. Des névrites ourliennes, par M. le Dr Pierre Daireaux, avec cette simple mention, pour ce qui me concerne : « Une iritis plastique double s'est produite pour laquelle D... est soigné par le Dr Péchin, de Paris. » Avec ces quelques lignes plus haut : « Le malade part en convalescence le 6 avril. Dans les premiers jours de celle-ci, sans qu'aucune cause puisse être invoquée, se manifestent de la photophobie, du larmoiement, des douleurs ciliaires irradiées dans les tempes avec une vive injection périkératique. »

Je ne doute pas un instant que, par la mention sus-rappelée, mon honorable confrère n'ait voulu attribuer à chacun ce qui lui revient dans cette observation. Mais afin de bien préciser les faits comme il convient, j'ajouterai que cette observation appartient à M. Pierre Daireaux pour les oreillons et la paralysie faciale, mais qu'elle m'est absolument personnelle pour la complication oculaire (iritis et kératite). *Cuique suum*. Le malade est sorti de l'hôpital le 6 avril. Son observation ne portait à cette date, ni même le 14 juin suivant, trace de complication oculaire. Il ne pouvait, en effet, en être question, puisque cette complication n'est apparue que *trois semaines après la sortie du malade de l'hôpital*. Elle a commencé à évoluer sous les yeux du Dr Omiecinski, de Faremoutiers, qui m'adressa le malade, le 31 mai. A cette date, j'informai de cette complication oculaire mon confrère qui avait soigné le malade pour ses oreillons et cela afin de vérifier l'exactitude de cette étiologie. Je donnai mes soins de mai 1897 à janvier 1898, laps de temps pendant lequel évolua l'iritis. Après sa convalescence qui dura cinq mois, le malade dut entrer au Val-de-Grâce où ses yeux furent examinés pour la première fois par les médecins militaires qui prononcèrent la réforme le 11 novembre 1897 pour cette complication irienne.

2. Compte rendu emprunté à la *Clinique ophtalmologique*.

II. Les diverses méthodes opératoires que l'on a proposées dans le but de les substituer au traitement classique, c'est-à-dire à l'iridectomie.

III. La tendance à éliminer du traitement chirurgical certaines formes de glaucome pour les réserver au traitement médical.

IV. La valeur de l'iridectomie pour la guérison du glaucome en général et son avenir.

I. La première partie tout entière est consacrée à l'histoire de la découverte du traitement du glaucome par l'iridectomie, par de Graefe.

De Graefe, pendant son séjour à Paris à la clinique de Desmares, avait vu faire un très grand nombre d'iridectomies dans presque toutes les inflammations du segment antérieur de l'œil, dont on ne raisonnait pas le mode d'action.

Dans le glaucome, Desmares se servait de paracentèses répétées comme calmants, sans explication de l'action.

De Graefe se mit aussi à faire des paracentèses dans le glaucome « pour mettre d'une manière énergique en action l'*appareil réducteur de la pression* » après avoir essayé en vain par l'usage de l'atropine. (Nous sommes étonné que de Graefe ne se soit pas aperçu plus tôt de l'effet hypertonisant de l'atropine.) Ainsi de Graefe fit la paracentèse à bon escient et dans le but de réduire la tension intra-oculaire. A cette époque encore, de Graefe interprétait mal l'aspect de la papille, qu'il prenait pour une « propulsion en avant » au lieu d'une excavation.

En 1856, c'est-à-dire l'année même où de Graefe fit ses premières opérations du glaucome, mais avant de les avoir faites, parut son travail important « sur la coremorphosis contre l'iritis chronique et l'irido-choroïdite ». De Graefe signale tous les cas où l'iridectomie est utile, entre autres les processus ulcéreux de la cornée. Il constate que l'iridectomie a pour effet de maintenir l'hypotension et il l'attribue à la résection d'une portion d'iris qui diminue d'autant la sécrétion de l'humeur aqueuse. Cependant, pour les autres cas, l'iridectomie est pour de Graefe un moyen de remonter la tension des yeux atteints d'anciennes iritis et d'irido-choroïdites, de remplir des yeux partiellement vides, autrement dit, en voie d'atrophie. Ainsi, il n'y a dans ce travail, d'après de Wecker, aucune indication de l'iridectomie dans le glaucome, et les explications de l'action de cette opération dans le glaucome auraient, suivant le rapporteur, été données par de Graefe après coup, c'est-à-dire après les premiers succès obtenus empiriquement.

Telle n'est pas l'opinion de Leber, pour qui de Graefe aurait appliqué l'iridectomie du glaucome d'une façon raisonnée.

Après ses premiers succès, de Graefe reconnut parfaitement que tous les symptômes de l'œil glaucomateux devaient être rapportés à la tension intraoculaire.

Il divise le glaucome en *glaucome inflammatoire*, *glaucome chronique* et *amaurose avec excavation papillaire* (notre glaucome chronique simple).

On admet encore actuellement, dit le rapporteur (p. 21), un glaucome prodromique constituant, d'après de Graefe, dans 25 à 30 p. 100 des cas, une première étape du glaucome aigu ou inflammatoire; un glaucome chronique inflammatoire et sa forme chronique dépourvue de signes irritatifs, que de Graefe désignait sous le nom d' « amaurose avec excavation du nerf optique ».

De Graefe, pour expliquer l'action de l'iridectomie, dit qu'il a été amené à cette opération par l'effet qu'il en avait obtenu dans les processus ulcéreux de la cornée.

De Graefe consigne ensuite les résultats qu'il a obtenus par l'iridectomie dans les différentes formes de glaucome.

Dans la *période prodromique du glaucome*, il conseille l'iridectomie et vante son action thérapeutique, mais il n'opérait que si l'autre œil avait été atteint de glaucome et si les symptômes prodromiques étaient bien prononcés; on a été dans la suite plus royaliste que le roi, dit M. de Wecker.

Dans le *glaucome inflammatoire aigu*, de Graefe obtient les meilleurs résultats. Dans les cas où la vue a continué à baisser, cela n'a pas été dû à une nouvelle attaque. Le rapporteur fait remarquer que de Graefe entendait autre chose que nous par le terme de glaucome aigu, puisque, en parlant de l'iridectomie dans les périodes éloignées du glaucome aigu, il lui est permis de contrôler le champ visuel et d'explorer la papille, et de se guider, pour le pronostic, suivant le rétrécissement du premier et l'excavation du nerf.

M. de Wecker pense que de Graefe comprenait dans cette classe des cas de glaucome chronique irritatif avec première et forte poussée.

Pour le *glaucome chronique* (glaucome irritatif actuel), de Graefe dit qu'il ne peut prononcer aucun jugement quelque peu précis. « Seulement, dit-il, je puis, sans hésitation, indiquer comme résultat de mes essais que l'iridectomie exerce dans le glaucome chroniqe un effet temporaire favorable dont le degré et la durée dépendent de circonstances individuelles. »

Dans l'*amaurose avec excavation du nerf optique*, — notre glaucome chronique simple, — que de Graefe envisageait alors comme une affection primitive du nerf, il émet la possibilité que l'iridectomie, en diminuant la pression, — sans dire que celle-ci

soit au-dessus de la normale dans ces cas, — puisse avoir un résultat favorable sur l'évolution de la maladie du nerf. Mais de Graefe, à ce sujet, ne croit pas pouvoir se prononcer avant quelques années.

Pour ce qui concerne l'*action de l'iridectomie*, de Graefe dit qu'elle est peut-être très complexe. Il se peut qu'une résection d'une partie de l'iris agisse en diminuant la sécrétion d'humeur aqueuse; il se peut aussi qu'elle agisse en amenant une détente sur le *tensor choridea*, ou que le fait d'attaquer l'iris se reflète sur la circulation de la choroïde, et la diminution thérapeutique de la pression ne serait que secondaire.

De Graefe signale la *cicatrice cystoïde* qui se produit sur les yeux ayant présenté une forte tension. Mais il n'admet pas son action sur la pression intraoculaire comme le serait celle d'une fistule cornéenne.

De Graefe parle ensuite de la classification des glaucomes et de ce qu'il faut entendre par *glaucoma simplex*. Auparavant, il envisageait « l'amaurose avec excavation du nerf » comme une affection primitive du nerf (p. 28 du rapport). Maintenant, « de Graefe se prononce énergiquement contre la possibilité qu'une véritable excavation du nerf puisse évoluer, ainsi que certaines voix importantes l'affirment, consécutivement à une maladie idiopathique du nerf optique, ou succéder à une inflammation de la papille » (p. 36 du rapport).

De Graefe confesse son erreur d'avoir éliminé ces cas de la classe du glaucome : « C'est qu'à cette époque, dit-il, la justification de cette manière de voir, par augmentation de la pression, ne me paraissait pas admissible. » De Graefe, dit de Wecker, voit avec joie se ranger, d'après l'expérience des dernières années, « l'amaurose par excavation du nerf » qui ne lui procure jamais une grande satisfaction, dans le corps complexe, mais divisé du glaucome.

Pour ces cas, que de Graefe avait autrefois éliminés du glaucome parce qu'il n'y trouvait pas d'hypertension, il dit maintenant : « Avec raison, Donders appuie sur le fait de la tension palpable, mais je dois me séparer de lui en ce qui regarde ses résultats, et affirmer que celle-ci se rencontre dans la plupart des cas, mais n'est pas manifestement augmentée... Pour l'appréciation des cas dans lesquels le toucher donne un résultat négatif, je voudrais encore ajouter qu'il est possible que la résistance de la papille diffère probablement aussi suivant l'âge chez les divers individus. » Si des opérateurs maintiennent encore le manque complet de succès de l'iridectomie dans ces cas c'est, pour de Graefe, que l'on opère des *cas d'amaurose avec atrophie*

des papilles ayant présenté une forte excavation physiologique, ou que l'on a opéré trop tard.

Mais plus tard encore, de Graefe dit à propos du glaucome simple : « Il pourrait presque paraître que les résultats de l'iridectomie sont si peu certains, qu'il soit justifié, ainsi qu'au début beaucoup de collègues l'ont pensé, de douter des indications opératoires. »

« La discussion qui s'est de nouveau élevée dans ces dernières années, dit le rapporteur, sur l'utilité d'opérer les personnes atteintes de glaucome chronique simple m'engage à reproduire intégralement l'opinion émise par de Graefe peu de temps avant sa mort. » De Graefe, en effet (p. 44 du rapport), résume les résultats qu'il a obtenus dans le *glaucome chronique simple*; mais, dans tous ces cas, il parle de réduction de la *tension oculatre*, preuve que ce ne sont pas les cas « d'amaurose avec excavation » dont il parlait plus haut et qu'il avait réintégrés dans le glaucome après les en avoir éliminés. Dans cette énumération il n'est nulle part question de ces glaucomes sans hypertension manifeste. Ainsi de Graefe paraissait bien en être resté, au sujet du glaucome simple, à cette apparence de découragement qui lui fait « douter des indications opératoires ».

Dans cette citation de de Graefe citée tout au long par le rapporteur, il s'agit bien plutôt, selon nous, de cette catégorie de cas que nous appelons maintenant glaucome chronique irritatif, mais qui peuvent suivre leur évolution complète sans présenter jamais aucune *irritation*. Seulement ce qui les distingue du glaucome simple, c'est qu'ils présentent une hypertension manifeste avec effacement de la chambre antérieure.

Dans cette catégorie de glaucomes, d'après de Graefe, on peut, dans 90 p. 100 des cas, prévenir d'une manière durable la cécité ; dans la plupart des autres cas, ralentir la perte visuelle et, au plus, dans 2 p. 100, faire du mal. Est-ce qu'on peut en dire autant de ce que nous appelons maintenant le glaucome chronique simple ? Et de Graefe lui-même aurait-il pu produire une pareille statistique si effectivement il avait opéré sous le nom de glaucome chronique simple les cas « d'amaurose avec excavation » qu'il a réintégrés plus tard dans cette classe ? En tout cas, cet optimisme jure beaucoup avec le pessimisme qu'il manifeste plus haut.

II. Dans le second chapitre, le rapporteur passe en revue les diverses méthodes opératoires que l'on a proposées dans le but de les substituer au traitement classique, c'est-à-dire à l'iridectomie.

La première en date est celle de Hancock. Nous ne nous éten-

drons pas dans l'analyse de ces diverses opérations, car elles ne se rapportent que d'un peu loin au sujet. D'ailleurs, l'auteur insiste surtout sur les divers procédés de sclérotomie. Nous aurons résumé le principal de ce chapitre en reproduisant ce qu'en dit M. de Wecker, en cela d'accord avec tout le monde : « Nous avons dit que la sclérotomie a définitivement pris rang parmi les opérations courantes de la pratique, car même ceux qui ne voient de salut, pour guérir le glaucome, que dans l'iridectomie, devront donner la préférence à la sclérotomie là où l'excision de l'iris présente de très sérieux et indéniables inconvénients. »

Viennent ensuite les indications de cette opération, sur lesquelles nous n'insisterons pas.

III. Dans le troisième chapitre, l'auteur étudie la tendance à éliminer du traitement chirurgical certaines formes de glaucome pour les réserver au traitement médical.

M. de Wecker, tout en reconnaissant le bienfait des myotiques dans le glaucome, croit que la confiance exagérée qu'on a eue en eux a malheureusement détourné beaucoup d'ophtalmologistes d'opérer ou d'opérer assez tôt. Il résume son opinion par cette phrase typique : « Comme en toutes choses, même pour les meilleures, l'abus est toujours fâcheux, c'est l'abus des myotiques qui a fait retarder d'une manière démesurée l'intervention chirurgicale, au grand détriment des malades, et cela à un tel point que je me crois autorisé à déclarer que si *les myotiques n'ont jamais guéri un glaucome, ils ont empêché bien des glaucomateux de guérir.* »

Le rapporteur critique un peu amèrement les confrères qui ne veulent pas faire l'iridectomie dans le glaucome chronique simple.

« Je viens de dire que l'on peut avoir une confiance absolue dans l'expérience clinique de de Graefe, et pourtant le contraste n'est-il pas frappant entre ce que le maître avance pour ses malades atteints de glaucome chronique simple, dont il guérit par iridectomie plus de la moitié, et ce qu'affirment un certain nombre de nos contemporains — et non des moindres — lorsqu'ils soutiennent et, malheureusement, enseignent officiellement que le glaucome chronique simple ne se guérit pas par iridectomie ou sclérotomie et que, pour ces cas, la cure de myotiques et celle de l'état général est à substituer à toute intervention chirurgicale, ou encore lorsqu'ils veulent tenter dans ces mêmes cas de substituer la sympathectomie à l'iridectomie. »

Tout le reste de ce chapitre, comme d'ailleurs le suivant, est un plaidoyer en faveur de l'intervention opératoire dans le glaucome chronique simple.

IV. Dans ce dernier chapitre, le rapporteur examine la valeur de l'iridectomie dans les différentes formes de glaucome, mais en réalité, comme nous l'avons dit tout à l'heure, la discussion porte surtout sur l'indication de l'opération dans le glaucome chronique simple.

C'est qu'en effet tous sont d'accord au sujet de la valeur de l'iridectomie dans le glaucome aigu et chronique irritatif, quelle que soit la durée de l'efficacité de l'opération. Il suffit qu'on puisse en obtenir un bénéfice immédiat pour qu'on la fasse. Personne, je pense, n'y contredit.

Tout le monde aussi pourra être d'accord avec M. de Wecker quand il dit que « les cas les plus à redouter sont les cas de glaucome chronique irritatif qui, par le peu d'intensité de leurs poussées, se rapprochent le plus, comme aspect, du glaucome chronique simple ». C'est dans cette variété que le rapporteur a rencontré *autrefois* les cas malins et les insuccès quant à la durée de l'effet curatif de l'iridectomie. (On sait que M. de Wecker se met *maintenant* à l'abri de ces insuccès en ne pratiquant jamais dans ces cas une iridectomie d'emblée, mais en la faisant précéder d'une sclérotomie.)

Après ces deux formes de glaucome, vient le *glaucome chronique simple*.

Si tous les oculistes étaient d'accord au sujet de ce qu'il faut entendre par cette désignation, la plus grande partie du rapport tel que M. de Wecker l'a compris n'aurait pas sa raison d'être.

Mais les uns n'entendent sous le nom de glaucome chronique simple que les cas non irritatifs avec hypertension, tandis que d'autres réservent ce nom à tous les états pathologiques oculaires où, avec ou sans hypertension, on trouve l'excavation papillaire et le rétrécissement nasal du champ visuel. Quelques-uns même n'appellent glaucome chronique simple que les cas de cette dernière catégorie dépourvus d'hypertension.

Or, pour le rapporteur, l'étiquette « glaucome » ne doit s'appliquer qu'aux cas où il y a excès de tension aussi minime qu'il puisse être. Il est vrai que pour M. de Wecker la détermination du tonus oculaire ne peut pas se faire assez exactement avec les doigts pour qu'on puisse dénier l'existence de l'hypertension rien que par ce moyen. Or nous n'avons pas encore un instrument assez sûr pour remplacer le toucher dans ces cas.

Ces cas où il n'y a pas d'hypertension, il faut, suivant le rapporteur, les ranger dans la catégorie de ceux que de Graefe appelait « amaurose avec excavation du nerf optique » ; ils sont constitués par « une affection morbide du nerf avec excavation physiologique préexistante ».

Ce rapport, dont on appréciera surtout la partie historique, se termine par les lettres des confrères qui ont répondu à « l'enquête sur l'action de l'iridectomie dans le glaucome chronique simple ». La plupart répondent qu'il faut l'iridectomie dans le glaucome chronique simple sans spécifier s'ils y comprennent les cas avec ou sans hypertension. Quelques-uns déclarent qu'ils n'opèrent que les cas de glaucome chronique simple avec hypertension, trouvant l'opération inutile et même dangereuse dans les autres cas.

D'autres enfin répondent qu'ils n'opèrent jamais dans le glaucome chronique simple sans parler de la tension.

La sclérotomie seule ou comme auxiliaire de l'iridectomie compte un certain nombre de partisans.

En résumé, ce qui semble ressortir clairement de ces avis si différents, c'est qu'il règne encore parmi les ophtalmologistes un malentendu regrettable au sujet de ce qu'il faut appeler glaucome chronique simple.

Discussion au sujet du rapport de M. de Wecker.

M. Trousseau. **Valeur de l'iridectomie dans le glaucome.** — L'iridectomie est inutile ou nuisible dans le glaucome chronique simple tant que la tension ne s'élève pas trop et qu'il n'y a pas de phénomènes irritatifs.

Elle donne de très bons résultats dans le glaucome irritatif, mais a quelquefois de funestes conséquences. Il faudrait bien préciser ses indications pour éviter de graves malheurs.

Elle est une excellente opération dans le glaucome aigu, qu'elle enraye pour de longues années, mais ne guérit pas radicalement.

M. Parizotti. — Se déclare pour la théorie nerveuse du glaucome à présent plus que jamais, après que la tendance à revenir à l'iridectomie est de plus en plus marquée. Il a toujours regardé la sclérotomie comme soupape de sûreté, mais il croit que l'iridectomie pourra être le traitement général du glaucome, en rapport avec l'unicité pathogénique, à condition que l'opération soit pratiquée de très bonne heure. L'iridectomie pourrait agir par voie nerveuse, et de cette manière on expliquerait les bons effets obtenus même par des iridectomies mauvaises. L'unicité de pathogénie pourrait résider dans des troubles d'innervation de l'iris, et l'iridectomie pourrait agir en sectionnant des éléments nerveux de l'iris en interrompant leur continuité. Des recherches qu'il a commencées sur l'innervation de l'iris par des procédés d'exploration qui n'ont pas été adoptés jusqu'à présent sur cette

membrane, il a acquis la conviction qu'on aura tout avantage de revenir à cette étude anatomique pour éclaircir la pathogénie et le traitement du glaucome.

M. Boucheron insiste sur quelques points de la *théorie directrice et de la thérapeutique* du glaucome. — 1° *Primum movens* du glaucome est, à mon sens, la ou les *toxines* rhumatismo-goutteuses, auxquelles s'ajoutent les toxines des infections accidentelles (influenza, colibacilloses, pneumococcie, streptococcie, etc.).

L'intervention opératoire, en quelques cas malheureux, produit l'appel sur l'œil des toxines en circulation, et détermine une crise brusque de la cyclite rhumatismo-goutteuse du glaucome (choroïdite glaucome de de Graefe).

2° Les localisations des toxines sur l'œil se font sur les procès ciliaires en deux points principaux : *a*) sur le *corps du procès*, d'où exsudat séro-fibrineux dans le corps vitré (choroïdite glaucomateuse de de Graefe), c'est l'origine de l'excès de liquide oculaire.

A. L'exsudat épaissit plus ou moins la zonule, et maintient l'excès de liquide dans le corps vitré (effacement de la chambre antérieure).

B. Localisation toxinique sur les *tendons du muscle ciliaire* (rhumatisme tendineux) avec exsudat fibrineux infiltré dans les fibrilles de l'espace pectiné, c'est l'*obstacle à l'élimination des liquides*. Cet exsudat se résorbe à peu près complètement, dans le glaucome aigu ou subaigu bien soigné (comme l'exsudat pupillaire de l'iritis bien soignée).

Cet exsudat persiste en partie et s'organise en néo-membrane conjonctive définitive (glaucome subaigu et chronique). Obstrue d'abord partiellement l'angle irido-cornéen et, en se rétractant, soude la périphérie de l'iris à la cornée (synéchie de Knies).

C. Les lésions vasculaires sont aussi toxiniques,

D. Les nerfs peuvent aussi être atteints par les toxines. La suppression de la vaso-dilatation de l'œil, Badal, Abadie, est théoriquement favorable, sauf vérification critique.

E. La reproduction des poussées exsudatives rhumatismo-goutteuses est pour ainsi dire fatale, sauf les exceptions rares, que l'on connaît, de la disparition du rhumatisme goutteux avec l'âge. Le pronostic est donc que la *progression du glaucome est la règle*.

F. Dans un processus à rechutes presque fatales, les opérations, tout en améliorant les conditions de l'équilibre de l'œil, — et j'en suis partisan, — n'ont pas jusqu'ici le pouvoir d'éviter tout retour d'élimination des toxines vers l'œil, tant que les toxines existent

en circulation, et surtout lorsqu'une toxine accidentelle surajoutée (influenza, etc.) augmente la nocivité des toxines rhumatismo-goutteuses.

G. Les opérations sont des *expédients momentanés*, de haute importance, mais qu'on doit s'apprêter à renouveler, en les variant, lors des poussées nouvelles, etc.

H. L'appréciation mieux précisée du processus rhumatismo-goutteux (variété tendineuse) à rechutes du glaucome, avec aggravation par les toxines accidentelles conduit à prescrire avant, pendant et après les opérations en même temps que les traitements locaux : *a*) une cure antirhumatismo-goutteuse rigoureuse et prolongée; *b*) un régime sévère (abstinence de spiritueux et vins, demi-végétarisme, etc.); *c*) contre les infections accidentelles, les sérothérapies aux sérums artificiels ou spéciaux quand ils existent; *d*) une hygiène sévère.

M. A. Terson. — Nous devons remercier sincèrement M. de Wecker de son beau rapport, auquel tout un côté vécu en pleine évolution historique ajoute encore un puissant intérêt; nous croyons qu'il y a beaucoup à gagner, comme nous y avons déjà insisté, à envisager l'historique des questions ophtalmologiques à ce point de vue évolutif. Toutefois, à notre humble avis, cet intérêt aurait été plus puissant encore si M. de Wecker, au lieu de délester par trop son rapport et de jeter délibérément par-dessus bord le mode d'action de l'iridectomie dans le glaucome, avait bien voulu lui consacrer un chapitre, certainement aussi utile pour expliquer ou corroborer la valeur de l'iridectomie, que celui sur la valeur de la sclérotomie dans le glaucome, question secondaire qui y occupe une importance prépondérante. Probablement quelques collègues auront eu, comme nous, la sensation d'y trouver trop de sclérotomie et pas assez d'iridectomie. M. de Wecker nous dit que « ses idées sur la filtration à travers les cicatrices l'ont toujours conduit à attribuer à l'iridectomie une action plus puissante », c'est le développement le plus récent et le plus définitif de ces idées que nous aurions aimé lire.

Quand de Graefe a créé l'iridectomie sclérale, l'iridectomie sclérotomique, il a expressément insisté sur cette section sclérale, nécessaire pour enlever la base de l'iris. Démembrée et réduite à son premier temps, désormais fixée dans la pratique par le si parfait procédé à pont de M. de Wecker, l'opération a engendré la sclérotomie antérieure. Toutefois, l'iridectomie sclérale de la base guérit le glaucome aigu et subaigu, et la sclérotomie antérieure, quoi qu'on en dise, le guérit si peu que M. de Wecker propose de la faire suivre de l'iridectomie. Elle le guérit même moins que toutes les sections plus ou moins postérieures, rétro-

iridiennes et rétro-cristalliniennes, depuis les ponctions antiques jusqu'à l'opération de Hancok et à ses dérivés, qui au moins portaient au foyer du mal. Comme, dans le vrai glaucome aigu, il n'y a dans la chambre antérieure que peu ou pas d'humeur aqueuse; elle est aussi délicate, aussi douloureuse que l'iridectomie sclérale, qui n'a pas tous les dangers qu'on lui attribue, si, au lieu de faire une plaie d'étendue peu précise, on la réduit très notablement.

La sclérotomie antérieure ne guérissant pas ce que guérit l'iridectomie sclérotomique, il faut bien admettre que la section sclérale, si filtrante qu'on la suppose, ne guérit pas seule dans l'iridectomie et que divers éléments, en particulier la suppression du rideau irien et sa mise hors d'état de s'étrangler de nouveau, sans compter d'autres points sur lesquels nous reviendrons tout à l'heure, ont bien leur importance. Au moins, une explication nette devait être tentée, au lieu d'expliquer ou de laisser supposer une explication de l'iridectomie par la sclérotomie, qu'elle renferme comme le tout contient la partie.

Je n'ai pas à apporter de faits spéciaux en ce qui concerne les résultats de l'iridectomie sclérale dans le glaucome aigu et subaigu si elle est faite de bonne heure, avant l'adhérence inébranlable qui fixe l'hypertonie. Je connais une série de cas opérés par divers opérateurs et par moi où la tension et la vision n'ont pas changé depuis une série d'années. Si on opérait toujours à temps, peut-être guérirait-on autant de glaucomes que bien d'autres affections oculaires contre lesquelles nous nous croyons bien armés. Pour les opérés trop tard, l'opération est suivie d'accidents ou de mauvais résultats.

Dans le glaucome chronique simple, alors qu'un premier œil était perdu, il m'est arrivé, dans plusieurs cas, d'obtenir définitivement par des myotiques la permanence d'une excellente acuité et d'une tension convenable.

Si j'y avais fait la sclérotomie. aurais-je pu facilement apprécier son effet. C'est qu'elle est, avant et après, inséparable des myotiques, tandis que quand on fait l'iridectomie, on n'est plus, dans bien des cas, forcé aux myotiques. Il peut y avoir intérêt à refaire plusieurs fois la sclérotomie antérieure sur le même point. Dans le glaucome absolu, la réouverture périodique de l'incision bosselée de la sclérotomie vitréenne, ce que j'appelle l'oulétomie postérieure, m'a souvent permis, comme à mon père et à d'autres, d'éviter l'énucléation.

Dr Ch. Abadie. — Je ne reviendrai pas sur les questions théoriques. Je ne puis pourtant m'empêcher de faire observer que si la théorie de la filtration était vraie, on trouverait des lésions

dans la région du canal de Schlemm. Or les autopsies démontrent qu'il n'y en a pas.

J'ai déjà donné à plusieurs reprises, pour soutenir la théorie de la vaso-dilatation, des arguments que je ne reproduirai pas, car aucun n'a été réfuté sérieusement.

Je me placerai au point de vue pratique. Il existe des glaucomes qui guérissent par l'iridectomie, d'autres qui ne guérissent pas; comment les distinguer et les différencier les uns des autres?

J'ai déjà indiqué que les formes justiciables de l'iridectomie étaient les glaucomes aigus, les glaucomes avec troubles cornéens, crises d'obnubilation ou d'apparition de cercles colorés, mais à rémission complète dans l'intervalle des crises.

J'y ajouterai un nouveau signe que j'ai récemment découvert. C'est la façon dont la pupille se comporte sous l'action des myotiques. Quand la pupille reste *dilatée* malgré l'instillation répétée des myotiques et ne peut être réduite en myosis, l'iridectomie réussira et l'emploi des myotiques échouera. Par conséquent, dans ces cas-là, pratiquons l'iridectomie et ne cherchons pas autre chose. Les myotiques ne sauraient être alors qu'un palliatif passager et qui feraient perdre un temps précieux.

De même, dans ces cas-là, pourquoi pratiquer l'ablation du ganglion cervical supérieur, puisque l'iridectomie suffit?

En outre, la lecture attentive des observations des malades ayant subi la sympathectomie m'a prouvé que, dans ces cas-là, cette opération est tout à fait infidèle.

J'aborde maintenant le glaucome chronique simple, celui dont le seul signe ophtalmoscopique appréciable est l'excavation de la papille et le seul signe subjectif l'abaissement progressif de l'acuité visuelle.

Dans ces cas-là, ni l'iridectomie, ni la sclérotomie ne donnent de bons résultats. Mais, par contre, les myotiques ont une action favorable et cette action favorable pourra être prévue à l'avance précisément parce que la pupille subit alors nettement l'influence du myotique et se contracte en myosis. Tant que le myotique agira bien, on s'en contentera; son action vient-elle à s'amoindrir, alors, mais alors seulement, c'est à l'ablation du ganglion cervical supérieur qu'il faudra avoir recours.

Quand l'iridectomie ou la sclérotomie ne réussissent pas, M. de Wecker nous dit qu'on a eu affaire à des faux glaucomes.

Je ne crois pas à l'existence de ces faux glaucomes. De ce que souvent un clinicien confond une atrophie vraie avec excavation physiologique accusée, d'un glaucome chronique simple, il n'en reste pas moins vrai que ce sont deux maladies parfaitement dis-

tinctes et qui n'ont entre elles aucun rapport. Comme il s'agit souvent d'un diagnostic différentiel difficile, aux signes classiques déjà connus, conservation du sens des couleurs, rétrécissement particulier du champ visuel, j'en ajouterai un nouveau qui, dans les cas douteux, éclairera le diagnostic. Dans les cas douteux on instillera bi-quotidiennement un collyre à la pilocarpine au centième : s'il s'agit d'une atrophie simple, le collyre n'aura aucune action sur la marche progressive de la maladie; il arrêtera au contraire l'évolution et souvent même il fera rétrocéder l'atrophie glaucomateuse.

En résumé, actuellement, avec l'iridectomie, les myotiques et l'ablation du ganglion cervical supérieur, nous sommes bien armés pour combattre le glaucome. Les cliniciens n'ont plus qu'une chose à faire, c'est d'arriver à bien distinguer les unes des autres les diverses formes qui sont justiciables de ces divers moyens.

Quant à la sclérotomie, j'ai toujours mis en doute son action, et le meilleur moyen de clore la discussion sur son efficacité ce serait de montrer à des ophtalmologistes compétents des malades réellement atteints de glaucome chronique simple et réellement guéris par cette opération. Je doute qu'on puisse nous en présenter.

M. Jocqs. — Je me rends compte qu'il faut une très grande expérience pour aborder cette question de l'iridectomie dans le glaucome après qu'elle a été si magistralement traitée par un rapporteur tel que M. de Wecker.

Si je prends la parole, c'est surtout pour relever une critique parue dans ce rapport qui me concerne, comme d'ailleurs plusieurs autres de mes confrères qui ont répondu à l'enquête de la fin du volume, et aussi pour préciser un point encore obscur dans la définition du glaucome chronique.

M. de Wecker divise ses correspondants en trois catégories :

Dans la première sont les plus nombreux, ceux qui ont répondu qu'ils font l'iridectomie dans le glaucome chronique sans spécifier ce qu'ils entendaient par ce terme.

Dans la seconde, se trouvent ceux qui disent qu'ils ne font pas l'iridectomie dans le glaucome chronique, ce sont les « abstentionnistes ».

Enfin, dans une troisième catégorie, se trouvent implicitement classés ceux qui, comme moi, ont spécifié qu'ils font l'iridectomie dans le glaucome chronique avec hypertension, mais qu'ils ne la font pas dans le glaucome chronique sans hypertension. A ceux-là M. Wecker dit nettement leur fait dans la phrase suivante :

« Si des confrères m'écrivent, ainsi que je l'exposerai dans

mon enquête, qu'ils n'opèrent pas dans le glaucome chronique simple sans augmentation de pression, cela revient à dire qu'ils n'opèrent pas des cas non glaucomateux et ils se trouvent ainsi en concordance parfaite avec tous les autres confrères, qui en font tout autant. »

Autrement dit, tous ceux qui spécifient qu'ils n'opèrent pas le glaucome chronique simple sans hypertension, et j'en compte une quinzaine, ont, d'après M. de Wecker, confondu glaucome avec atrophie papillaire.

Or, je crois, si je m'en rapporte aux auteurs, qu'il existe un état morbide oculaire caractérisé par l'excavation glaucomateuse de la papille et le rétrécissement du champ visuel nasal du blanc et des couleurs sans exagération de la tension ; que cette affection ne peut pas être confondue avec l'atrophie papillaire avec excavation physiologique. Mais je crois aussi qu'elle se trouve à tort rangée dans la classe du glaucome. Le tort n'est donc pas aux confrères qui appellent ces cas « glaucome chronique simple », mais à une mauvaise classification.

Il y a là un malentendu qui empêche les auteurs de s'entendre quand ils parlent de glaucome, car ils appellent glaucome des affections qui n'ont aucun rapport, et les statistiques s'en trouvent faussées.

Il est certain que l'enquête qui termine le rapport aurait une tout autre valeur s'il n'était question que du vrai glaucome chronique avec hypertension. Nous verrions alors diminuer considérablement le nombre des abstentionnistes, car je suis persuadé que la plupart de ceux qui déclarent ne pas opérer le glaucome chronique ont en vue le glaucome chronique simple sans hypertension.

Il serait donc à souhaiter que ce malentendu fût dissipé le plus tôt possible, c'est-à-dire qu'on cessât d'appeler glaucome ces cas dépourvus d'exagération de tension et qui n'ont du glaucome que le nom.

Et nous n'aurions pas perdu notre temps aujourd'hui si seulement nous pouvions arriver à ce résultat.

Chaque fois qu'il y a exagération de la tension, il faut faire l'iridectomie. Cela me paraît incontestable. Quand on a l'occasion de comparer chez le même individu la marche du glaucome chronique sur un œil opéré ou sur l'autre œil non opéré, on voit presque toujours le rétrécissement du champ visuel arrêté dans l'œil opéré, tandis qu'il continue à marcher dans l'autre.

On ne peut pas dire cependant que l'iridectomie guérit souvent définitivement le glaucome chronique. Très rarement, elle ramène la tension à la normale, de sorte que ces malades opérés

sont encore exposés à des attaques dont ils ne se mettent à l'abri que par l'emploi des myotiques. Parfois même, l'iridectomie n'a aucun résultat favorable et n'empêche nullement la marche fatale du glaucome. Ces cas malins sont ceux où l'hypertension ne diminue pas même lorsque la chambre antérieure est ouverte. C'est dans ce sens que la sclérotomie est une bonne opération préliminaire ; c'est une pierre de touche ; car si elle ne diminue pas la tension, il est inutile de faire l'iridectomie. Mais M. de Wecker aurait dans son rapport rendu un signalé service à tous ses confrères et à leurs malades, s'il avait réussi à leur persuader qu'il est dangereux d'user trop longtemps des myotiques, parce que la fausse sécurité où ils mettent les malades, les empêche de se faire opérer à temps. Dans toute espèce de glaucome, l'iridectomie n'est favorable que si elle est faite au début.

Je pense comme M. Terson que M. de Wecker aurait pu, sans sortir de la question, ajouter un intéressant chapitre à son rapport, en recherchant le mode d'action de l'iridectomie, car ce n'est que lorsque nous saurons comment elle agit que nous serons véritablement édifiés sur sa valeur.

M. Lagrange. — La question capitale consiste évidemment à savoir ce qu'il faut entendre par glaucome chronique simple ; on peut douter qu'il existe des cas de glaucome simple, où jamais on n'a pu manifestement constater d'hypertonie (Fuchs, *Manuel d'ophtalmologie*, p. 379), et qu'il est souvent difficile de décider par le toucher si le globe de l'œil est plus dur qu'à l'état normal (Meyer, *Traité des maladies des yeux*, p. 301).

En pareil cas, il y a des phénomènes glaucomateux probablement parce que la coque scléro-cornéenne malade est incapable de supporter la tension ordinaire. C'est peut-être une hypertension relative, ce n'est pas une augmentation de la tension normale.

M. de Wecker nous dit bien que les cas sans exagération ne sont pas en réalité des glaucomes, mais il ajoute que les doigts les plus exercés sont hésitants pour accuser une exagération de pression, et pour lui (p. 186 du rapport), il faut se fier pour diagnostiquer un glaucome non pas au toucher « mais à la manière dont le champ visuel se comporte tant pour le blanc que pour les couleurs ».

Nous sommes de cet avis qu'il faut un examen fonctionnel approfondi pour établir ce diagnastic : un bon nombre de cas de glaucome chronique sont démontrés par cet examen, alors que la pression paraît normale ; le rapporteur est sur ce point d'accord avec tout le monde.

Pourquoi, dit-il alors (p. 105) : « Si des confrères écrivent qu'ils n'opèrent pas des cas de glaucome chronique simple sans

augmentation de pression, cela revient à dire qu'ils n'opèrent pas des cas non glaucomateux et ils se trouvent ainsi en concordance parfaite avec les autres confrères, qui en font tout autant »? Ici, M. de Wecker considère donc l'hypertension manifeste comme nécessaire au diagnostic « glaucome »?

La contradiction est évidente, M. de Wecker n'opère donc que les cas dans lesquels l'hypertension est manifeste; il n'opère donc pas ceux dans lesquels, pour faire le diagnostic, le doigté est insuffisant; il n'opère pas un grand nombre de glaucomes chroniques simples, mais alors ce n'est plus nous qui faisons comme lui, c'est lui qui fait comme nous.

Sans doute, et sur ce point je préciserai mieux ma pensée que je ne l'ai fait dans la lettre que j'ai écrite à notre éminent collègue, je reconnais que, dans le glaucome chronique simple avec hypertension manifeste, l'iridectomie peut être utile, mais en pareil cas nous sommes en présence de faits qui ressemblent beaucoup au glaucome irritatif, à celui qu'on appelle encore glaucome chronique et à phénomènes inflammatoires.

Les abstentionnistes, dont je suis, ont certainement eu en vue surtout et même exclusivement les faits de glaucome chronique simple sans hypertension évidente et *méritant quand* même, par leurs symptômes fonctionnels, de rentrer dans la classe des glaucomes.

Non, il ne faut pas opérer de pareils malades; on n'obtient aucun résultat sérieux et en vérité n'est-il pas de toute évidence qu'on ne peut rien attendre de ce traitement?

Qu'est-ce qu'un œil malade de la sorte? C'est toujours un œil atteint d'angio-sclérose, et comment une iridectomie serait-elle capable de porter remède à cette dystrophie de l'œil, comment pourrait-elle remédier à cette excavation atrophique du nerf optique mal nourri par des vaisseaux malades?

Je sais bien qu'il ne faut pas faire en clinique des raisonnements *a priori* et si, malgré tout, l'efficacité de l'iridectomie en pareil cas était démontrée, je ne manquerais pas d'y avoir recours, mais c'est précisément le contraire qui m'est démontré; j'ai opéré pendant longtemps tous les cas de glaucome chronique simple qui me sont tombés sous la main; dans tous les cas où il n'y avait pas une très manifeste hypertension, le résultat a été nul.

Je sais bien qu'en prenant l'acuité et le champ visuel avec des intentions bienveillantes à l'égard d'un opérateur et d'une opération, on peut, de très bonne foi, enregistrer des succès partiels, voire même complets, mais l'avenir dit ce qu'étaient ces succès; ils sont négatifs pour tout le monde, notamment pour l'opérateur, qui reçoit autre chose que des remerciements.

Si M. de Wecker nous répond qu'il est de notre avis sur l'effet curatif nul de l'iridectomie dans les cas où il n'y a aucune augmentation de pression nous serons conduits à lui faire remarquer qu'il est lui-même *abstentionniste*, et il me permettra de lui dire ici que la lecture de son rapport ne montre pas assez les cas dans lesquels il pense lui-même qu'il ne faut pas opérer le glaucome.

M. Boé. — M. de Wecker, dans son rapport et, plus explicitement encore, dans son *Traité*, dit que de Graefe a trouvé seulement par hasard qu'on pouvait guérir le glaucome par l'iridectomie. Oui ou non, de Graefe, n'a-t-il été, comme le prétend M. de Wecker, qu'un heureux empirique ? Seuls les élèves de de Graefe qui ont été les témoins des tentatives faites par leur maître pour guérir le glaucome peuvent nous fournir des renseignements à ce sujet. Je demanderai donc à M. de Wecker si, parmi les anciens élèves de de Graefe, il s'en est trouvé beaucoup qui aient partagé son opinion.

M. Sulzer. — M. de Wecker cite, à la page 101 de son rapport, les résultats obtenus de 1860 à 1882 à la clinique ophtalmologique de Zurich par l'iridectomie dans le glaucome inflammatoire, résultats que j'ai publiés en 1882. Je me permets de compléter cette citation en y ajoutant les chiffres concernant le glaucome simple. Pendant la même période, où l'iridectomie fut exécutée sur 149 yeux atteints de glaucome aigu avec les résultats que cite l'honorable rapporteur, elle le fut sur 103 yeux atteints de glaucome simple. Dans 23 cas (22,3 p. 100) elle produisit une amélioration de la fonction visuelle ; dans 38 cas (37 p. 100) elle la conserva telle qu'elle était avant l'opération, tandis que dans 24 cas la vision diminua après l'opération sans toutefois aboutir à la cécité. Dans 4 cas (3,8 p. 100) la cécité suivit immédiatement l'opération et dans 14 cas (13,6 p. 100) elle survint graduellement après une guérison opératoire régulière.

Les observations base de cette énumération confirment la conclusion du rapporteur. Plus l'opération est précoce, plus elle est utile dans le glaucome simple. Elles confirment également le fait que le *decursus malignus*, la disparition de la vision survenant à la suite de l'opération, la tension restant ou devenant élevée, la chambre antérieure restant ouverte, survient non pas dans le glaucome simple avec peu d'exagération de tension, mais dans des cas à exagération marquée de la tension, à champ visuel typique. On peut appeler ces cas « légèrement irritatifs », malgré l'absence de toute injection de ces yeux. Est-ce une simple coïncidence que les quatre malades de cette catégorie aient été tous porteurs d'un œil atteint de glaucome absolu ?

Tout autres sont les cas dans lesquels la vision disparaît lentement et graduellement après l'opération. Ici, se retrouvent quelques yeux qui avant l'opération présentaient, à côté de symptômes glaucomateux non douteux, des anomalies du champ visuel indiquant l'atrophie du nerf optique. D'autres yeux ne présentent qu'après l'opération les symptômes de cette affection, qui existait sans doute avant l'opération. Une troisième catégorie est constituée par les opérations *in extremis* de la vision, et une cinquième par des malades présentant des hémorragies abondantes récidivantes du rectum ou de la matrice, cause de récidive de l'excès de tension. Contre ces accidents, nous sommes mieux armés depuis l'introduction de la sclérotomie, facile à répéter.

Les malades qui présentent à côté d'une exagération manifeste de la tension intra-oculaire une anomalie de la perception colorée soulèvent une question délicate. Doit-on les opérer pour remédier à l'hypertension, tout en sachant que l'atrophie des nerfs optiques reviendra tôt ou tard, ou doit-on s'abstenir? En relisant les observations où l'opération a été faite, on a l'impression que l'abstention aurait valu mieux, et en étudiant les malades non opérés de ce genre, chez lesquels l'hypertension s'est exagérée dans le cours de leur maladie, on a le regret de n'être pas intervenu au commencement. Sans vouloir soulever ici la question du diagnostic du glaucome, je me permets de demander au rapporteur son avis sur la conduite à tenir dans le cas de glaucome compliqué où l'hypertension est manifeste, mais où le champ visuel, où la perception colorée, sont suspects. Deux observations récentes me semblent indiquer que ces malades retirent un bénéfice réel de l'iridectomie.

M. Armaignac est d'avis qu'après le *referendum* inséré dans le rapport de M. de Wecker, auquel 112 ophtalmologistes parmi les plus célèbres du monde entier ont pris part, il résulte que la question de l'intervention par l'iridectomie dans le glaucome chronique simple est aujourd'hui plus obscure et indécise que jamais, les opinions manifestées par nos confrères étant aussi diverses que contradictoires.

M. Armaignac pense également que toutes les statistiques ne donnent jamais que des résultats incomplets et non comparables entre eux, les malades devant être pour cela divisés en nombreuses catégories, ce qui est impossible à faire dans la pratique. D'un autre côté, les malades de la clientèle hospitalière disparaissent rapidement, ne donnant souvent jamais plus de leurs nouvelles et, par ce fait, contribuent à fausser entièrement le résultat intégral des statistiques.

M. Truc. — J'approuve absolument le remarquable rapport de

M. de Wecker. Il n'y a pas à l'argumenter, mais seulement à l'applaudir. Je me permettrai toutefois de revenir sur deux points : l'un relatif à la sclérotomie préparatoire à l'iridectomie; l'autre touchant la nomenclature des variétés de glaucome.

La sclérotomie préparatoire à l'iridectomie est utile et parfois nécessaire, mais non à généraliser et encore moins à systématiser.

Je la pratique dans les formes aiguës, subaiguës, chroniques, très hypertones, absolues, à chances hémorragiques, ou si le patient l'accepte comme un maximum opératoire.

Dans tous les autres cas, et ils sont nombreux, je la crois superflue et pénible pour le patient, au point de vue matériel et moral.

Dans le glaucome chronique ordinaire, après préparation myotique, je préfère donc l'iridectomie d'emblée, d'abord sur le meilleur œil pris, immédiatement ou ultérieurement sur l'autre.

En ce qui concerne la nomenclature, il importe absolument de bien définir ce qu'on doit entendre par glaucome chronique : sans cela, pas de discussion utile, ou bien discussion sans issue, ainsi qu'il arrive actuellement. Cette définition me paraît indispensable au sujet et la condition même de l'entente clinique.

Le glaucome, ou plutôt l'état glaucomateux, est caractérisé par l'hypertonie; sans hypertonie, pas de glaucome.

La chronicité implique une évolution morbide lente, sans réaction marquée.

Le glaucome chronique simple est donc un état pathologique de l'œil caractérisé par de l'hypertonie et de l'amblyopie sans réaction notable.

Cette définition sépare le glaucome chronique des formes glaucomateuses avec crises aiguës ou subaiguës, mais elle englobe les formes irritatives et simples des auteurs.

La distinction, dans le glaucome chronique, de la forme irritative et de la forme simple est juste en clinique, mais elle fausse toute notion thérapeutique : il faut s'entendre dans les termes, sous peine de ne pas s'entendre dans la pratique; et si l'on s'entend au point de vue des termes, on sera d'accord au point de vue de l'iridectomie.

Les auteurs appellent glaucome chronique irritatif le glaucome chronique avec exacerbations et rémission complète dans les intervalles d'accalmie, et glaucome chronique simple, le glaucome sans crise et même sans hypertonie.

C'est là le point délicat, la cause d'erreur d'appréciation et le motif principal de nos divergences thérapeutiques sur l'iridectomie. Il n'y a pas, en réalité, de glaucome irritatif ou de glaucome simple; il n'y a que des glaucomes chroniques; l'irritatif à crises subaiguës étant un glaucome tantôt chronique, tantôt

subaigu, et le glaucome simple sans nulle réaction et sans hypertonie n'étant pas du glaucome, mais de l'atrophie optique avec excavation papillaire.

Les vrais glaucomes que nous observons présentent de l'hypertonie, de l'amblyopie progressive, du rétrécissement du champ visuel simple et coloré plus ou moins typique, des varicosités ciliaires antérieures, de l'excavation papillaire, des pulsations artérielles centrales, spontanées ou provoquées par la moindre pression, des cercles lumineux irisés, de la lourdeur périorbitaire, de l'hypoesthésie cornéenne et parfois même du trouble cornéen, de la dilatation pupillaire, des troubles de réfraction, etc.

Cet état glaucomateux est plus ou moins marqué aux diverses périodes, à certains moments, mais ne provoque aucune crise véritable, aucune douleur, aucune irritation oculaire notable; il se développe souvent à l'insu du malade et aboutit graduellement à la cécité, sauf intervention, dans un œil puis dans l'autre.

Est-ce là du glaucome chronique irritatif? il n'y a pas eu crise véritable; est-ce du glaucome chronique simple? il y a de l'hypertonie au moins relative et pas retour absolu à l'état normal. C'est tout simplement du glaucome chronique avec variantes individuelles. Si l'on rejette ainsi, hors du glaucome chronique, tous les cas sans hypertonie, comme il convient de le faire, l'utilité de l'iridectomie devient facile à discuter et à démontrer.

Il restera à poser ses indications par rapport aux autres opérations palliatives ou curatives du glaucome, mais on le fera en pleine connaissance de cause; nous trouverons même, pour les cas douteux, la cure myotique intensive que nous avons préconisée comme un véritable critérium opératoire.

L'iridectomie est vraiment utile dans le glaucome chronique. Les auteurs, sans être unanimes, l'admettent généralement; on peut même dire que, si l'on rejette tous les cas d'atrophie optique avec excavation et sans hypertonie, à tort qualifiés de glaucomes chroniques simples, les bienfaits de l'iridectomie ne sont guère contestés.

L'iridectomie possède surtout une action d'arrêt contre le glaucome. Elle maintient le *statu quo*, à condition que la sclérose du nerf optique ne soit trop avancée. Dans le cas contraire, l'atrophie nerveuse suit son cours. Il arrive bien qu'on obtienne quelque amélioration, mais seulement lorsqu'il existe des troubles cornéens, de la mydriase, de la myopie, etc.; il n'y faut guère compter.

L'insuccès avec intervention tardive est donc possible et l'amélioration par iridectomie, assez fréquente, mais le *statu quo* est de règle.

Je considère donc l'iridectomie comme très utile et généralement efficace dans le glaucome chronique, comme dans le glaucome subaigu et le glaucome aigu. Il faut toutefois ne lui demander qu'une action conservatrice et opérer le plus tôt possible, au moins dès que le traitement médical n'a pas produit une action suffisante.

J'insiste sur l'action myotique intensive pour la différenciation du vrai glaucome chronique d'avec la simple atrophie optique avec excavation papillaire pseudo-glaucomateuse et pour l'indication du résultat probable de l'iridectomie.

La sclérotomie est avantageuse à titre provisoire, comme préparation à l'iridectomie dans quelques cas déterminés, ou comme complément de l'iridectomie lorsqu'il s'est produit de l'enclavement irien et qu'il existe des troubles glaucomateux consécutifs.

Quant à la sympathectomie, dont je n'ai aucune expérience personnelle, elle me paraît une ressource nouvelle importante, mais je ne la pratiquerai, jusqu'à plus ample informé, qu'en dernier ressort, après insuccès de l'iridectomie.

M. Galezowski. — Je prends la parole d'abord pour m'associer à tous mes confrères, qui ont rendu hommage à M. de Wecker en le remerciant de son rapport très complet et très intéressant sur le traitement du glaucome par l'iridectomie.

Mais je serai obligé de protester contre sa manière de voir au sujet du traitement du glaucome simple et de l'intervention chirurgicale.

Et d'abord, pour parler des résultats d'iridectomie dans les glaucomes, il faut forcément séparer les glaucomes en diverses variétés : 1) glaucome aigu, 2) glaucome chronique, 3) hémorragique, 4) absolu, 5) glaucome simple.

1) Il n'y a pas de doute que, dans le glaucome aigu, il n'y a pas d'autre ressource que l'iridectomie, et plus vite sera faite cette opération, plus le résultat sera satisfaisant.

2) Dans le glaucome chronique avec ou sans densité augmentée, l'iridectomie sera aussi active, mais à condition qu'elle soit faite le plus régulièrement possible et sans enclavement de l'iris dans les angles de la plaie, et je dois dire qu'il n'y a rien de plus dangereux que de laisser, selon moi, des enclavements de l'iris après l'iridectomie.

Je ne puis pas m'associer à ceux de mes confrères qui croient que l'iridectomie agit en laissant une plaie filtrante : elle agit en rétablissant la communication de la chambre antérieure et postérieure, et plus la plaie est régulière et la cicatrisation complète, mieux cela vaut.

3) Dans le glaucome hémorragique, l'iridectomie est non seu-

lement inutile, mais elle est plutôt dangereuse, car elle est suivie bien souvent d'épanchement intra-oculaire exposant à des distensions morbides du globe oculaire post-opératoires tout entier.

4) Dans les glaucomes absolus, l'iridectomie est dangereuse, et elle tend à amener des accidents consécutifs tellement graves qu'elle obligerait à recourir à une énucléation qu'il faut éviter à tout prix.

5) Nous arrivons ensuite au glaucome simple. Ici, je n'entrerai pas dans la description des différentes variétés de cette affection, je dirai seulement qu'il y a un très grand nombre de glaucomes qui n'accusent même pas d'excavation de la papille, ni de la tension du globe, et que j'ai pu rapporter au glaucome simple en complétant les signes par l'examen du champ visuel, de la faculté chromatique de l'œil et de la marche progressive et intermittente du mal.

6) Or, que faut-il faire dans ces cas? Faut-il pratiquer l'iridectomie ou la sclérotomie? Ici, je m'oppose formellement à l'application de l'iridectomie dans toutes les variétés de glaucome simple. C'est à la sclérotomie qu'il faut avoir recours.

Mais le tout est de savoir comment on doit pratiquer cette opération.

La méthode que j'ai appliquée depuis plusieurs années, et qui consiste à faire l'incision de 5 millimètres dans 4 points diamétralement opposés au pourtour de la cornée, au moyen de mon sclérotome, donne d'excellents résultats. Cette opération, non seulement n'est pas dangereuse, mais, au contraire, elle arrête sûrement le mal.

Pour moi, la sclérotomie, telle que je la pratique, ne présente aucun danger, elle est au contraire efficace. Jusqu'à présent, j'ai pratiqué 321 fois la sclérotomie, et je puis affirmer que, parmi ces malades, je n'ai jamais vu d'accidents opératoires.

Mais il y a un point sur lequel j'insisterai ici : c'est que si la sclérotomie cruciale, telle que je la pratique, arrête toujours le mal, elle n'empêche pas quelquefois la récidive. J'ai vu dans quelques cas la maladie revenir au bout de deux mois, d'un an, de deux ans même, mais pas plus longtemps après : une nouvelle sclérotomie arrête le mal.

7) Il y a encore, bien entendu, nécessité de continuer après l'opération de sclérotomie l'instillation d'ésérine et de pilocarpine.

8) Il pourra nécessairement arriver qu'après une sclérotomie faite le plus régulièrement, surviendront des accidents d'un glaucome chronique inflammatoire ou aigu. Dans ces cas, une iridectomie deviendra indispensable.

9) Que dirai-je, maintenant, des conseils que donne le rappor-

teur, de s'abstenir de toute opération et de se contenter d'instillation des collyres? C'est un conseil dangereux, contre lequel je ne saurais trop protester.

L'usage des collyres d'ésérine et de pilocarpine sont utiles après la sclérotomie, ils ne font que retarder les accidents atrophiques du nerf optique.

M. H. Dor. — J'aurais plusieurs observations à faire au sujet de l'historique du traitement du glaucome, tel qu'il est exposé dans l'intéressant rapport de de Wecker, mais comme la question à l'ordre du jour est celle du traitement, une discussion sur l'historique nous mènerait trop loin et je me borne à renrenvoyer ceux de nos confrères que cette question intéresse à un travail de Jacobson non cité par de Wecker : « Contribution à la doctrine du glaucome », publié dans les *Archives de Graefe*, vol. XXXII, 3, pp. 96-168 (analysé dans la *Rev. gén. d'ophtalmologie*, 1887, vol. VI, pp. 70-76), ainsi qu'au mémoire de Leber publié dans les *Archives de Graefe*, XXXIII, 2; et dans la *Revue générale*, 1817, pp. 403-460.

Il y a en outre une confusion dans la définition des différentes formes de glaucome.

Bien des cas de glaucome prodromique sont, à une certaine période, des glaucomes simples, même s'ils deviennent irritatifs ou inflammatoires plus tard. Enfin ce que de Wecker appelle de faux glaucomes ne devrait absolument pas entrer en ligne de compte. Il s'agit d'atrophie du nerf optique avec excavation, et cela n'est pas un glaucome. Jamais, dans ces cas-là, une opération quelconque, iridectomie ou sclérotomie, ne donnera aucun résultat.

Comme je l'ai écrit à M. de Wecker, mon impression était que l'opération de l'iridectomie dans le glaucome simple donnerait environ 60 p. 100 de succès, en comptant comme très bons les cas avec une amélioration de la vision et comme bons les cas dans lesquels la vue, qui baissait rapidement, était restée stationnaire après l'opération.

Pour me rendre compte de l'exactitude de cette appréciation approximative, j'ai relevé tous les cas de glaucome observés sur 36,560 malades de ma clinique particulière;

500 à l'hôpital du Samaritain à Vevey;

8,008 à la consultation gratuite et à la clinique de Berne;

35,942 à ma clinique et à ma consultation de Lyon;

81,000 au total.

Sur ce nombre de 81,000 malades, il y avait 838 cas de glaucome, soit 1,03 p. 100 sur tous les malades des yeux. J'ai fait en tout 519 iridectomies pour glaucome. J'aurais voulu donner les

résultats séparés pour chaque espèce de glaucome, malheureusement quelques-uns des relevés sont très imparfaits; les cas de glaucome simple ne sont pas assez nettement séparés des autres cas inflammatoires pour que je puisse fournir une statistique exacte, et pour plusieurs malades, qui partaient huit jours après l'opération, les résultats définitifs n'ont pas été obtenus.

Comme la question à l'ordre du jour est la valeur de l'iridectomie dans le glaucome, j'ai pourtant pu obtenir quelques chiffres intéressants.

Sur les 36,560 malades de ma clientèle particulière, j'ai eu 371 cas de glaucome. Sur ce nombre 154, soit 41,5 p. 100, n'étaient atteints qu'à un œil et 217, soit 58 p. 100, aux deux yeux; 110 malades avaient un glaucome absolu d'un œil, ou un glaucome hémorragique, 29 p. 100. J'avoue que j'ai été fort surpris de cette forte proportion lorsque l'on pense que presque tous ces cas pris à temps auraient pu être guéris. Enfin 63, soit 17 p. 100, avaient déjà été opérés. Sur 371 malades, j'ai fait 222 iridectomies. Le chiffre, qui peut paraître très faible, puisque ces 371 malades avaient 742 yeux, s'explique par le fait que les malades de la clientèle particulière viennent consulter pour avoir une opinion corroborant un avis qu'on leur avait déjà donné et vont se faire opérer ailleurs. Il n'en est pas de même pour les malades d'une clinique. En effet, sur 185 cas de glaucome vus à ma clinique, j'ai fait 217 iridectomies.

Quant aux 185 malades de la clinique, il y avait, d'après mes notes, 80 cas de glaucome irritatif plus ou moins aigu, 71 cas de glaucome simple, 22 cas de glaucome absolu et 8 de glaucome hémorragique.

Sur les 217 iridectomies, il y eut une amélioration de la vue dans 166 cas, soit 76 p. 100, un état stationnaire dans 41 = 18 p. 100, et aucun résultat dans 10 cas, soit 4,5 p. 100. Mais il ne faut pas oublier que je ne compte ici que les cas où une iridectomie était indiquée et les résultats auraient été beaucoup moins bon si j'avais fait entrer en ligne de compte ceux qui nécessitaient une énucléation ou ceux dans lesquels il n'y absolument rien à faire.

Dans les glaucomes absolus, je n'ai pratiqué l'iridectomie que lorsqu'elle avait pour but de calmer les douleurs, et ces cas sont comptés pour bons lorsque le résultat a été atteint.

J'ajouterai ici quelques résultats de malades que j'ai pu revoir après une période plus ou moins longue.

N° 1. — Mme B..., opérée 23 juin 1869, OG, V = 1/200; OD, 1/10. 3 mai 1868, OG, 1/70; OD, 1/6.

N° 2. — Mme M..., opérée 10 janvier 1870, V = 1/6; 2 sept., 1/2.

N° 3. — Mme J... Le 29 janvier 1871, j'opère la femme d'un

confrère atteinte d'un glaucome simple avec V = 1/3. La cicatrisation de la plaie se fit mal et le résultat fut la perte totale de la vue avec une cicatrice cystoïde. L'autre œil de la même malade fut opéré quelques années plus tard par un confrère et le résultat fut exactement le même.

N° 4. — Mme de C..., opérée le 12 mars 1873, OD, V = 1/15; OG, 1/2; glaucome simple. 1er août 1874, OD, V = 1/3; OG, V = 1. La malade a conservé sa même bonne vision jusqu'à sa mort, environ dix ans après.

N° 5. — M. de V..., glaucome simple opéré 26 novembre 1883, OD, V — 1/5; OG = 1/4. 27 mai 1885, OD = 1/3; OG = 1/2; il a conservé la même vision jusqu'à aujourd'hui.

N° 6. — Le 7 juillet 1887, j'ai revu un malade, M. C.., atteint de glaucome simple et que j'avais opérée en 1874; il avait conservé une vision de 2/3 à droite et 1/2 à gauche.

N° 7. — Mme M. de C..., glaucome simple, opérée 3 juin 1891; OD, V = 1/5; 3 juin, 2/7; 20 novembre, 2/5 et cette vision a été conservée jusqu'à sa mort, l'année dernière.

N° 8. — Mlle C..., glaucome simple, V = 2/7; opérée 8 octobre 1891; 5 avril 1892, V = 2/3.

N° 9. — Mlle R..., glaucome simple 2 yeux : OG, doigts à 2 mètres; OG, à 2 m. 10. Opération 9 février 1893. 14 mars 1894, OD, V = 2/3; OG = 1/3.

N° 10. — Mme B..., glaucome simple 2 yeux, V = 2/7; opération 22 février 1894; 26 novembre = 2/3. Le 22 février 1896, elle baisse un peu à 2/5, puis, en 1897, l'œil droit n'a plus que 1/20, le gauche 1/5. J'ai proposé à ma malade soit la sympathectomie, soit une nouvelle iridectomie. Je ne sais si elle l'a fait faire par quelqu'un d'autre, mais je ne l'ai plus revue.

Ces quelques exemples peuvent suffire pour montrer des résultats éloignés de l'opération de l'iridectomie et pour me permettre d'affirmer que nous serions coupables de ne pas tenter une opération qui peut donner de si bons résultats.

J'ajouterai que je n'ai fait que quatre fois une nouvelle iridectomie dans un œil déjà opéré, deux fois chez des malades opérés par d'autres confrères et deux fois chez ceux que j'avais opérés moi-même.

Je ne puis pas parler des résultats de l'opération de Badal, que je n'ai pratiquée que deux fois, mais chaque fois après l'iridectomie, dans des cas mauvais. Les résultats furent très bons au point de vue de la douleur et de la tension.

Quant à la sclérotomie, M. de Wecker a peut-être raison de la proposer comme opération secondaire, lorsque le résultat de l'iridectomie est insuffisant et je l'essayerai volontiers dans des

cas au lieu d'une nouvelle iridectomie. Je l'ai pratiquée assez souvent comme opération primitive lorsque M. de Wecker avait proposé cette opération à la place de l'iridectomie, mais les résultats que j'en avais obtenus me firent l'abandonner dans la suite.

Quant à la sympathectomie, je l'ai proposée à trois de mes malades qui, malheureusement, ne s'y sont pas encore soumis. Les résultats connus jusqu'à ce jour nous donnent de grandes espérances, mais je ne crois pas encore qu'elle soit appelée à détrôner l'iridectomie, et je ne pense pas, comme quelques jeunes collègues, que notre discussion d'aujourd'hui soit le chant du cygne de l'iridectomie.

Quant à moi, je le déclare aujourd'hui, si j'étais atteint de glaucome simple, malgré les bons effets de l'ésérine et de la pilocarpine, dont nous ne saurions plus nous passer, je me ferais opérer *sans aucun retard*, et par une *iridectomie*. Si le résultat n'était pas suffisant, je me soumettrais immédiatement à la sympathectomie.

M. A. Darier. — Le rapport si détaillé et si documenté de M. de Wecker aura certainement pour effet de donner un regain d'actualité à l'iridectomie dans le glaucome, cette œuvre capitale et immortelle de de Graefe.

Depuis quarante-cinq ans acquise, l'expérience est considérable, et pourtant la discussion n'est pas close encore, elle est même largement réouverte par les intéressants travaux de M. Abadie sur la *sympathicotomie dans le glaucome chronique simple*.

En tout cas, il ne vient plus à l'idée de personne de nier l'efficacité de l'*iridectomie dans le glaucome aigu* ou *subaigu*. Mais nous savons tous qu'il est des cas qu'on dit malins parce qu'ils résistent à une ou plusieurs iridectomies. D'autre part, au contraire, ne peut-il arriver qu'une seule attaque glaucomateuse se produise, si elle est enrayée à temps pas l'iridectomie ou un autre traitement, la *guérison* pourra être définitive; mais n'oublions pas qu'avec une maladie telle que le glaucome, on ne peut parler de *guérison* tant que le malade est encore en vie. Les récidives sont fréquentes même après l'iridectomie.

Il y a glaucome et glaucome : il en est d'héréditaires, de familiaux, de constitutionnels si vous voulez. Il en est aussi d'accidentels, survenant à la suite d'une influence morbide passagère : rhumatisme, intoxication ou même choc moral violent.

Personne d'entre vous n'a-t-il vu de ces cas de glaucome s'arrêter après une seule attaque prodromique plus ou moins violente? Cette attaque peut guérir à la suite d'un traitement quelconque *post hoc* sinon *propter hoc*.

En face d'une maladie aussi grave, nous ne devons pas nous endormir sur les deux oreilles, pleins de confiance en l'iridectomie. Et si de Graefe était encore des nôtres, il serait le premier à chercher à compléter son œuvre de façon à assurer la guérison même aux glaucomes malins, soit en établissant mieux les indications de l'opération, soit en préparant l'effet par une mise à point particulière, et peut-être même en trouvant d'autres moyens encore d'enrayer et de prévenir les attaques de glaucome.

Du traitement médical, il ne saurait être encore question d'une manière bien sérieuse.

Néanmoins, ce côté de la question vaut qu'on le prenne en considération. *L'expérimentation thérapeutique* fait des progrès incessants et la chimie nous fournit tous les jours de produits nouveaux doués de propriétés dont de Graefe ne se doutait même pas, et pourtant, à peine l'effet myotique de la fève de Calabar était-il connu qu'il en fit usage dans certains glaucomes,

Aujourd'hui, nous avons mieux, quoique bien insuffisamment armés encore.

Suivons les indications : dans le glaucome aigu, la première est de *calmer la douleur*. Nous n'avions jusqu'ici que les analgésiques généraux avec l'injection de morphine en tête, mais son action n'était que passagère; tandis qu'aujourd'hui, nous avons dans la *dionine* un analgésique local d'une puissance parfois profonde et définitive. Vous avez pu le voir dans un cas de glaucome suraigu publié dans le n° 8 de *la Clinique ophtalmologique*. J'avais déjà parlé de cette action analgésique profonde de la dionine, et le Dr Simi vient de relater 3 cas de glaucome dans lesquels la douleur violente éprouvée par les malades fut calmée définitivement par quelques instillations de dionine[1].

En outre de son action analgésique puissante, la *dionine* possède une action bien curieuse et bien particulière que vous connaissez tous : elle provoque une exsudation abondante des liquides oculaires qui amène une déplétion lymphatique très favorable au rétablissement *normal des échanges* nutritifs intra-oculaires. La cornée devient plus brillante, la chambre antérieure paraît plus profonde et la tension moins élevée.

Ne sont-ce pas là des réactions intéressantes à enregistrer? Un trompe-l'œil peut-être? Non, je ne le crois pas, en tout cas, cherchons et observons.

La *seconde indication* dans le traitement du glaucome, une fois la douleur calmée, est d'amener une détente dans les phénomènes irritatifs et surtout une diminution de la tension intra-

1. V. *la Clinique ophtalmologique*, n. 6, 1900, et n. 5, 1901, etc.

oculaire, cette indication est en partie remplie par la dionine, mais son action s'épuisant en trois ou quatre jours, on ne peut pas trop compter sur elle pour une action durable.

En revanche, combinée aux *myotiques* : ésérine, pilocarpine, etc., elle a une action favorable manifeste sur le processus glaucomateux, action trop fugace, hélas ! nous devons le répéter.

Mais nous ne sommes pas pour cela désarmés. La douleur étant calmée, la pupille contractée, et l'œil moins dur, non seulement l'iridectomie sera d'une exécution plus facile, mais nous serons encore autorisés à temporiser tout en mettant à profit un autre médicament bien puissant et bien intéressant que l'expérimentation thérapeutique m'avait montré comme un des plus puissants hypotonisants, fait qui a été complètement confirmé par les expériences de laboratoire, dont nous reparlerons :

La *surrénaline*, par son pouvoir vaso-constricteur puissant, diminue les sécrétions intra-oculaires, abaisse la tension d'une manière notable. Sa combinaison avec l'ésérine et la pilocarpine constitue un excellent moyen de combattre le glaucome.

Eh bien, messieurs, ce n'est pas tout, il nous reste encore une arme plus puissante encore parce qu'elle est toujours à notre portée. Je veux parler du *massage*. Il faut ne l'avoir jamais pratiqué ou l'avoir mal appliqué pour nier son action hypotonisante dans le glaucome. Après chaque séance de massage, l'œil reprend presque son tonus normal. Il est vrai que la tension ne tarde pas à remonter; mais en combinant son action avec celle des médications sus-indiquées, nous pouvons espérer soit d'enrayer une attaque légère de glaucome, soit d'atténuer assez la violence des phénomènes inflammatoires pour nous permettre d'opérer dans de meilleures conditions.

Conclusions. — *L'iridectomie reste le traitement de choix dans le glaucome;* mais toutes les fois que, pour une raison sérieuse, l'opération ne pourra être faite ou devra être différée, il faudra mettre en pratique, en les perfectionnant, les moyens thérapeutiques que l'expérience nous a montrés puissants à combattre les divers symptômes du glaucome.

La *dionine* calme la douleur, active la circulation lymphatique de l'œil et facilite l'exode des liquides intra-oculaires.

La *surrénaline* diminue la pression intra-oculaire et la sécrétion de l'humeur aqueuse.

Les *myotiques* diminuent la tension, étalent l'iris, augmentant sa surface d'absorption.

Le *massage-pression* bien pratiqué, est capable de ramener en quelques minutes la pression de $T + 2$ à $T = 0$.

Mais cette action purement mécanique n'est pas de longue

durée; aussi les massages doivent être répétés tous les jours, en même temps qu'on prescrit l'usage des myotiques combinés suivant les indications, soit avec la dionine soit avec la surrénaline.

M. Rochon-Duvigneaud. — Dans quelles conditions l'iridectomie agit-elle ou n'agit-elle pas sur la tension glaucomateuse? Cliniquement, on sait qu'elle ramène beaucoup plus fréquemment la tension à la normale dans les glaucomes récents que dans les glaucomes anciens.

Pourquoi ces différences d'action? Nous pensons que l'on doit chercher leur cause dans l'état de l'appareil excréteur de l'œil (angle irien) qui est *intact* lors des premières attaques de glaucome (Bornbacher, Elschnig), qui est *oblitéré* (soudures de Knies et lésions connexes) à une période plus avancée de l'affection. L'iridectomie serait donc efficace quand l'angle irien est intact, inefficace quand la racine de l'iris est soudée à la cornée. C'est par conséquent la filtration naturelle qui, une fois la poussée glaucomateuse enrayée, reprendrait ses droits, et non pas une filtration cicatricielle qui amènerait la tension à l'état normal. On comprend de quelle portée serait la vérification de cette hypothèse. On la vérifiera si l'on examine histologiquement des yeux de malades *guéris du glaucome par l'iridectomie*. Cela peut se rencontrer dans les autopsies.

Des discussions théoriques sur l'existence ou la non-existence de la filtration cicatricielle, on passera au domaine des vérifications objectives. Il importe de ne perdre aucune occasion de faire de pareils examens.

Beaucoup d'opérateurs ont eu des insuccès ou même des désastres dans le traitement par l'iridectomie des glaucomes chroniques simples (avec tension légèrement surélevée d'une façon permanente mais sans oscillation) et ils ont plus ou moins renoncé à l'opération en pareil cas. Cela tient à ce que, dans nombre de cas, on intervient trop tard, on opère des yeux dont la rétine est beaucoup plus malade qu'on ne le pense, ne peut se rétablir, ou ne peut même en quelque sorte rien supporter. Avec une acuité centrale encore bonne et un champ visuel à peine rétréci, la rétine peut avoir beaucoup perdu de ses propriétés physiologiques. Les malades de cette catégorie sont en effet souvent héméralopes, ne peuvent se conduire le soir, ce qui tient à ce que leur champ visuel est fortement réduit à un faible éclairage. La règle classique, d'après laquelle l'iridectomie est indiquée toutes les fois que la limite du champ visuel n'avoisine d'aucun côté le champ de fixation est insuffisante et trompeuse. La vision *d'examen* n'est pas la même chose que la vision réelle usuelle. Quand les fibres nerveuses de la rétine, blessées à mort par une longue compres-

sion, ne jouissent de leurs fonctions qu'à un fort éclairage, une iridectomie peut être désastreuse. Au point de vue de la contre-indication d'une iridectomie, il faut donc tenir grand compte de l'âge de l'excavation, du degré de décoloration de la papille et, avant tout, de la réduction du champ visuel à un faible éclairage, se traduisant par la difficulté éprouvée par le malade à se conduire le soir.

M. Rohmer. — J'avais renoncé à la parole dans cette discussion, comme j'avais renoncé à répondre à la lettre de M. de Wecker, faute de statistique, ne voulant pas répéter ce qui a déjà été dit, ou dire des choses inutiles; mon abstention tenait à l'embarras extrême où je me trouvais de me ranger dans l'une ou l'autre catégorie d'opérateurs, d'une part, les abstentionnistes par découragement, et d'autre part, les interventionnistes par nécessité. J'ai redemandé la parole en entendant M. Dor fils citer et montrer son cas de sympathectomie déjà public, et M. Javal parler aussi de la même méthode opératoire.

J'ai pratiqué, pendant ces derniers mois, cinq fois la sympathectomie. Dans un cas, il s'agissait d'un cas de glaucome chronique simple chez une femme qui avait déjà perdu l'œil gauche par ce processus morbide, malgré les opérations pratiquées, iridectomies, sclérotomies, scléro-iridotomie interne, dont on a trop peu parlé ici, enfin myotiques. L'œil droit était pris à son tour depuis un an; malgré la même ligne de conduite opératoire, la vision de cet œil s'était abaissée jusqu'à ne plus voir la main qu'à 50 centimètres à peine. Je pratiquai la sympathectomie : dès le soir même de l'opération, la malade reconnaissait les personnes qui approchaient de son lit, et, le lendemain, elle lisait les caractères ordinaires d'un journal. Le champ visuel, extrêmement réduit, ne s'est pas étendu dans les mêmes proportions, mais l'un et l'autre se sont maintenus dans leur intégrité depuis au moins trois mois. Les quatre autres cas ont trait à des cas de glaucome inflammatoire chronique déjà anciens, et s'étant présentés alors que la vision était déjà presque totalement, sinon complètement abolie. La sympathectomie a eu pour résultats immédiats, le jour même, de diminuer la tension énorme de l'œil, et de faire disparaître la congestion. Cette décongestion persiste à peu près définitivement, mais la tension parfois revenue momentanément à la normale, ne tarde pas à augmenter de nouveau, et alors l'hypertonie est de nouveau définitive; mais les douleurs de l'œil ont disparu et ne reviennent pas. Je conclus de ces faits que la sympathectomie agit efficacement dans les cas de glaucome chronique simple, au point de vue de l'amélioration de la vision et du champ visuel, ainsi que de la pression intra-oculaire.

Dans le glaucome inflammatoire chronique, la sympathectomie diminue momentanément seulement l'hypertonie, mais enlève définitivement la douleur et parfois la congestion oculaire.

M. Péchin pense que, pour étudier la valeur de l'iridectomie, il aurait fallu ne pas se borner à l'étude du pouvoir curatif de cette opération, mais émettre un avis sur la pathogénie du glaucome.

Le rapporteur a eu recours à un *referendum*. Cette enquête constitue un dossier utile, mais renferme bien des documents contradictoires. On ne s'entend même pas sur la définition du glaucome chronique simple.

Les partisans de l'opération ne paraissent pas convaincus, ils n'ont d'ailleurs pas de raison de l'être, les mauvais résultats étant presque constants et les rares cas heureux pouvant s'expliquer par la marche naturelle du glaucome. Les abstentionnistes sont nombreux. M. Péchin se range parmi eux. Faite de bonne heure ou tardivement, l'opération est inefficace, lorsqu'elle n'est pas nuisible, et la soi-disant pierre de touche donnée par les myotiques pour l'indication ou la contre-indication de l'opération est loin d'avoir la valeur qu'on lui prête. La théorie de la cicatrice filtrante pour expliquer le mode d'action de l'iridectomie a été émise déjà par de Graefe; elle a été reprise par M. de Wecker. Cette théorie est loin d'être prouvée; en tout cas, elle est en désaccord avec l'anatomie pathologique qui nous montre le vitré malade et ne filtrant pas à travers les orifices pratiqués par le sclérotome, quoique ceux-ci restent béants. L'électrisation du sympathique du cervical n'a donné à M. Péchin aucun résultat satisfaisant. Cet échec dans la thérapeutique est dû à notre ignorance du glaucome que l'on traite empiriquement.

Si encore cet empirisme avait été heureux et nous eût mis sur la voie d'une hypothèse soutenable! Nous devons désormais nous attacher à étudier chaque cas de glaucome et à chercher dans l'observation clinique la pathogénie de cette affection. Alors seulement nous pourrons faire une thérapeutique utile.

M. Rogman. — Dans le glaucome chronique simple, comme dans le glaucome chronique irritatif à faibles poussées, l'intervention opératoire est actuellement le seul traitement réellement efficace. Il est juste de reconnaître cependant que ce traitement n'est pas dépourvu de dangers dans des cas qu'il n'est pas possible toujours de prévoir (iridectomie, sclérotomie).

Dans cette circonstance, l'auteur recommande de faire d'abord, sans retard, une iridectomie, précédée, si l'on veut, d'une sclérotomie, sur l'œil le plus mauvais, pourvu que celui-ci conserve encore une certaine acuité visuelle. Cette opération n'entraîne

jamais des conséquences bien fâcheuses parce que le meilleur œil reste intact, et elle livre un critérium précieux pour la détermination à prendre concernant l'autre œil ; parfois, elle procure un résultat dont on est heureux de pouvoir bénéficier plus tard, quand, par hasard, le second œil n'a pu être opéré, comme dans des cas que l'auteur a publiés antérieurement.

M. Parinaud. — Je crois, avec M. de Wecker, que l'iridectomie agit par section de la coque oculaire en créant une cicatrice à filtration. La filtration est surtout assurée par les sections sclérales. Pourquoi l'iridectomie est-elle supérieure à la sclérotomie simple? Selon moi, cela tient à l'interposition de l'iris dans la plaie, cette interposition favorisant éminemment la formation de la cicatrice filtrante.

M. de Wecker reconnaît que, dans le glaucome aigu, les adhérences de l'iris à la plaie sont impossibles à éviter. Avec de Graefe, il invoque ces adhérences comme une cause d'insuccès de l'iridectomie. Cependant, il est indéniable que c'est dans le glaucome aigu que l'iridectomie donne les meilleurs résultats. D'après Poncet, de Cluny, à l'examen d'yeux iridectomisés, on trouverait d'ailleurs toujours des adhérences de l'iris à la plaie.

D'autre part, dans les cicatrices cystoïdes, types des cicatrices filtrantes, ces adhérences, et même de petites hernies de l'iris sont évidentes. L'excès de tension est certainement un facteur important dans l'établissement de la cicatrice à filtration, mais la cicatrice cystoïde peut s'établir sans excès de tension, du seul fait des adhérences de l'iris à la plaie.

En fait, les meilleurs résultats de l'iridectomie dans le glaucome sont obtenus par des sections sclérales. Il faut réséquer ou réduire toute partie de l'iris proéminant dans la plaie, sans se préoccuper des adhérences aux extrémités de la plaie, qui sont à peu près inévitables avec une pareille section.

Nous pouvons reconnaître le glaucome malin à plusieurs signes. Chacun connaît la malignité du glaucome hémorragique, mais le glaucome peut être malin sans hémorragie. Je crois, avec M. de Wecker, que l'effacement de la chambre antérieure, en dehors des poussées aiguës, est une des causes d'insuccès de l'iridectomie, soit que le cristallin soit augmenté de volume, comme le croit Priestley Smith, soit que l'effacement résulte de sa propulsion contre l'iris. Dans des cas désespérés, j'ai pu arrêter ce processus glaucomateux et conserver aux malades un reste de vision par l'extraction du cristallin.

Je signale comme cause de malignité du glaucome l'artériosclose généralisée, se manifestant surtout par une grande faiblesse du pouls. Je signale encore l'action paradoxale des myotiques, sur

laquelle je m'étonne que l'attention des cliniciens n'ait pas été attirée. Chez certains glaucomateux, l'ésérine et la pilocarpine exagèrent positivement la tension oculaire et provoquent de véritables poussées aiguës.

M. Valude. — Désigné par M. de Wecker dans la petite minorité, un peu dédaignée, de ceux qui n'opèrent pas les glaucomes simples, je ne puis manquer de lui répondre, d'autant que, sur ce point, son rapport, si remarquable par ailleurs, laisse planer une regrettable confusion. Mais avant d'en venir à la question propre du glaucome simple, défendons-nous de l'anathème dont M. de Wecker accable, en plusieurs points de son rapport, notre groupe d'abstentionnistes. Il nous reproche avec amertume d'oser nous élever contre la doctrine de de Graefe et de manquer ainsi à tous nos devoirs envers le grand maître. Certes, voilà de quoi surprendre, venant de celui qui a été le premier et le plus puissant des détracteurs de l'opération, sacro-sainte pourtant, de de Graefe, de l'extraction linéaire combinée. Il y a vingt-cinq ans, M. de Wecker était lui aussi traité de sacrilège pour son audace à s'élever contre la doctrine du maître, et cependant n'était-il pas dans la véritable voie? La science ne s'immobilise pas et si nous éprouvons une répugnance à opérer les formes simples du glaucome, ce n'est pas par un esprit étroit de rébellion ou d'indépendance, mais parce que les observations nombreuses de nos devanciers et celles que nous avons pu faire nous-mêmes nous ont instruits et formé une opinion.

Maintenant, si nous examinons les pièces du procès, c'est-à-dire les réponses qui ont servi à M. de Wecker à dresser la liste des opérateurs et des abstentionnistes, on s'aperçoit de suite que sa statistique, même à ce seul point de vue strict, est on ne peut plus fantaisiste. Beaucoup de confrères, d'abord, n'expriment pas du tout leur opinion vis-à-vis de l'opération, et M. de Wecker n'hésite pas à en faire des interventionnistes déclarés, ce qui est un moyen sûr de créer une majorité en faveur de sa doctrine. D'autres opèrent les glaucomes simples, mais avouent que les résultats de leurs opérations sont toujours déplorables; il faut reconnaître que ces confrères, s'ils restent partisans de l'intervention, manquent singulièrement d'esprit critique.

En résumé, de cette consultation, on peut tirer bien des statistiques différentes et même contradictoires, ce qui n'a rien que de très ordinaire; ce n'est pas le point vraiment intéressant du débat. Il eût fallu, auparavant, poser bien nettement la définition du glaucome simple et c'est ce qui n'a pas été fait. M. de Wecker est d'une opinion très claire, tout ce qui ne présente aucune tension n'appartient pas au glaucome; il est facile de se convaincre, en lisant

les réponses qui forment le résultat de son enquête, que sa manière de voir n'est pas partagée par tout le monde, il s'en faut même de beaucoup.

Pour ne citer qu'un auteur, et non des moindres, Fuchs considère comme faisant partie du premier groupe des glaucomes simples les cas où l'œil est absolument normal extérieurement, ne présentant jamais d'obnubilation ni d'arcs-en-ciel; dans beaucoup de ces cas, l'augmentation de pression n'est pas démontrable et Fuchs ne les opère pas, ce qui n'empêche que M. de Wecker ne l'a pas compté au nombre des abstentionnistes. Et il n'est pas le seul dans ce cas.

Pour ma part, je crois aussi que la forme pure du glaucome simple est celle où la chambre antérieure reste avec sa profondeur normale, l'œil étant peu ou même pas dur. En même temps, il existe une excavation optique, souvent une réduction nasale du champ visuel, avec conservation du sens des couleurs au complet. Dans quel cadre nosologique M. de Wecker range-t-il ces cas, si ce n'est du glaucome? Dans les atrophies optiques sans qu'il y ait perturbation de la vision des couleurs. Je suis convaincu que fort peu de ceux que M. de Wecker considère comme des interventionnistes opèrent, même par la sclérotomie, les cas de ce genre. Et alors il eût été intéressant de poser une double question dans l'enquête faite par M. de Wecker, il eût fallu demander à chaque confrère, soit son opinion comparative du traitement de ces cas, par l'intervention ou par les myotiques seuls, soit même la statistique de ses observations sur ce point. Et je suis convaincu que le nombre des succès obtenus par les myotiques l'eût emporté sur celui des heureux résultats de l'opération; sans compter qu'avec le traitement médical, on n'a jamais à redouter de ces revers retentissants comme M. de Wecker lui-même en a éprouvé.

Je vais même plus loin. Dans la forme la plus atténuée du glaucome irritatif chronique, forme qui se rapproche et se confond à ses limites avec la précédente, où la pression est toujours un peu élevée, avec réduction de la chambre antérieure et formation d'arcs-en-ciel autour des lumières, on obtient souvent un succès durable avec les myotiques seuls. M. de Wecker a justement déclaré que c'était dans cette variété que les opérations étaient parfois suivies de mécomptes amers par suite d'une cécité rapide; j'ajouterai que, d'après mon expérience, les myotiques réussissent, dans une assez notable proportion de ces cas, à enrayer le mal. J'en possède plusieurs observations typiques, une entre autres, celle d'une dame que je soignai ainsi pendant plusieurs années et qui fut si bien guérie au bout de trois ans de traitement qu'elle put cesser les myotiques complètement. Elle mourut quelques

années après sans avoir présenté de retour de son glaucome, qui était, au début, nettement accusé avec hypertension, réduction de la chambre antérieure, irritations, excavation optique.

Je regrette donc que M. de Wecker n'ait pas sollicité nos confrères sur ce point, afin de permettre de composer le traitement du glaucome chronique simple et du glaucome irritatif chronique par les myotiques ou par l'opération ; très peu de réponses de son enquête permettent de trancher cette question, qui me paraît de première importance.

Je me résume en disant que je ne recours d'emblée à l'opération, iridectomie ou sclérotomie, ni dans la forme atténuée du glaucome irritatif chronique, quand il n'existe pas de douleurs. J'essaye les myotiques, et le nombre des cas que je maintiens en bonne condition, par ce moyen, m'est une raison de continuer. Quand les myotiques ne donnent aucun résultat qu'il s'agit de glaucome chronique simple, j'emploie l'électrisation intensive du grand sympathique au moyen des courants continus à forte tension; au besoin, je conseillerais la sympathectomie. Lorsqu'il s'agit d'un glaucome irritatif et que les myotiques restent sans effet, j'opère alors et par iridectomie.

M. L. Dor. — J'ai eu l'occasion de rencontrer un malade qui était atteint d'un glaucome double ayant évolué identiquement de la même façon et ayant le même aspect à l'œil droit et à l'œil gauche; j'ai demandé à M. Jaboulay de pratiquer la sympathectomie du côté gauche et j'ai pratiqué moi-même l'iridectomie du côté droit. Il y a actuellement six mois que les deux opérations ont été faites et l'avantage est nettement en faveur de la sympathectomie. Du côté gauche, l'acuité visuelle est de 0,2 avec — 2 dioptries, et du côté droit elle n'est que de 0,05 avec — 5 dioptries. Le champ visuel est plus étendu à gauche qu'à droite; il y a une amélioration des deux côtés puisque avant l'opération l'acuité visuelle était de 0,02, mais l'amélioration a été beaucoup plus grande à gauche qu'à droite. Il est à noter que les deux yeux sont encore durs, mais ils avaient avant l'opération une tension encore plus grande.

Est-ce à dire que la sympathectomie doive toujours remplacer l'iridectomie? Non certes, ce n'est pas là mon idée, mais je crois qu'il y a des cas où la sympathectomie est supérieure à l'iridectomie et qu'il faut être éclectique. Dans le cas particulier, il s'agissait d'une forme de glaucome chronique avec très forte tension, avec disparition presque complète des chambres antérieures, large dilatation des pupilles et reflets nets et apparence cataractée des cristallins, mais excavation très peu prononcée.

M. Vignes. — M. de Wecker a tort de prétendre que les « ab-

stentionnistes » qui déclarent ne pas opérer le glaucome chronique simple sans hypertension confondent le glaucome avec l'atrophie papillaire. Il n'y a pas que le toucher pour reconnaître un glaucome, mais aussi un examen complet, objectif et subjectif, qui ne laisse pas de doutes malgré que l'hypertension ne soit pas manifeste. D'ailleurs, dans ces cas, le diagnostic est contrôlé par les myotiques qui produisent une amélioration.

Lorsqu'il s'agit de glaucomes à signes irritatifs, c'est à l'iridectomie que j'ai recours et je dois ajouter que je lui donne la préférence sur les autres modes opératoires parce qu'elle m'a fourni les résultats les plus certains et les plus durables.

J'excepte les cas de glaucome malin, pour lesquels je me trouve bien de la sclérotomie postérieure en morsure de sangsue, dont notre collègue Parinaud nous a vanté ici même les bons effets.

M. Vacher. — J'approuve d'autant plus le rapport de M. de Wecker qu'il nous apporte l'état actuel de la question, au lieu d'être un reflet d'une opinion unique qu'on peut trop facilement discuter. Nous ne sommes pas encore d'accord au sujet de ce qu'il faut entendre par glaucome chronique simple.

En admettant que l'iridectomie reste une précieuse ressource pour le traitement du glaucome, on peut se demander encore si elle n'agit pas principalement en libérant l'angle irido-cornéen ou pour la cicatrice filtrante, s'il n'y a pas lieu de la pratiquer d'une manière différente, ou de la remplacer par une simple irido-dyalise sans section irienne. Cette question fait l'objet de la communication que je vais vous faire tout à l'heure.

M. Kœnig. — Dans les formes de glaucome chronique simple, je me trouve très bien de sclérotomies répétées, suivant le procédé de M. Galezowski.

M. Javal. — L'orateur, s'appuyant sur son cas personnel, déclare que l'iridectomie, pour être utile, doit être faite au début du glaucome chronique. Les myotiques constituent une arme à deux tranchants. Ils sont très efficaces, mais ils sont mauvais en ce sens qu'ils permettent de retarder trop longtemps l'opération. La première opération qu'il a subie date de 1885 (œil droit) (on sait que M. Javal est maintenant aveugle à la suite de glaucome chronique). L'hypertension continuant après l'iridectomie, Jacobson conseilla d'instiller de l'atropine dans cet œil ouvert. Personne ne voulut consentir à exécuter ce conseil. M. Javal attribue à ce refus la perte de son premier œil. De Graefe instillait toujours de l'atropine après l'iridectomie antiglaucomateuse. En 1900, sur le refus de M. de Wecker d'opérer l'œil gauche, M. Javal s'adressa à Priestley Smith; celui-ci pratiqua une sclérotomie postérieure avant de faire l'iridectomie. Ce procédé, excellent quand la ten-

sion est très élevée, n'a pas donné de bons résultats dans un glaucome à hypertonie faible. M. Javal croit d'ailleurs qu'il est plus avantageux d'opérer sur un œil très tendu que sur un œil détendu par une sclérotomie antérieure.

Il y a une grande confusion entre le terme *glaucoma simplex* et glaucome simple.

M. de Wecker. — A tous ceux qui admettent un glaucome chronique sans hypertension, je réponds que lorsqu'il n'y a pas d'exagération de pression, il n'y a pas de glaucome. Mais le point difficile et important est de savoir où commence l'augmentation de pression. Il y a des cas de glaucome où l'exagération de pression ne dépasse pas l'état physiologique, mais cela ne veut pas dire qu'il n'y a pas exagération de pression. Tout dépend de l'état des membranes, certains yeux ne pouvant même pas supporter une pression inférieure à la pression physiologique. On peut dire que l'exagération de pression doit être un phénomène primordial du glaucome, mais comme il n'y a pas d'échelle fixe, il faut se baser sur d'autres symptômes et surtout sur l'examen fonctionnel.

Je suis absolument d'accord avec les confrères qui disent que les myotiques constituent un élément précieux de diagnostic, mais il ne faut pas perdre de temps et opérer le plus tôt possible, comme le voulait de Graefe.

J'arrive à la question soulevée par M. Javal.

M. Javal, dans son observation personnelle, a avancé que peut-être les iridectomies auraient eu un mauvais résultat parce qu'on avait diminué au préalable la pression par une sclérotomie. Eh bien, je soutiens que ce cas, malheureux et regrettable sous tous les rapports, ne doit pas nous empêcher d'agir comme je l'ai indiqué, en faisant précéder l'iridectomie d'une sclérotomie.

M. Javal nous dit que de Graefe instillait de l'atropine après les opérations de glaucome et que l'atropine agit autrement sur un œil ouvert que sur un œil fermé. Je lui répondrai que de Graefe n'instillait jamais de l'atropine sur un œil ouvert; il l'instillait deux ou trois jours après l'opération, alors que l'œil était fermé et qu'il se formait des synéchies. Je suis même étonné qu'il n'ait pas eu d'accidents, mais il ne continuait pas l'atropine.

En terminant, je dirai que si mon rapport n'a convaincu personne, il aura engagé à mieux préciser les limites entre ce qui est glaucome et ce qui ne l'est pas. Mais ne faisons pas de nouvelle classification.

(*A suivre.*)

SOCIÉTÉ D'OPHTALMOLOGIE DU ROYAUME-UNI

(OCTOBRE 1899 — JUILLET 1900)

Analyse par le Dr A. BOUCHART

Le volume n° 20 *de la Société d'Ophtalmologie du Royaume-Uni*, qui vient de paraître, contient, en plus des articles qui ont été précédemment analysés dans le *Recueil*, plusieurs chapitres très intéressants.

MARCUS GUNN, chargé de la conférence faite annuellement en l'honneur de Bowman, prend comme sujet la **sensation visuelle.** Il passe en revue d'abord la nature de l'excitant rétinien, c'est-à-dire l'éther et ses ondes, qui sont plutôt des variations électro-magnétiques, à intervalles réguliers.

Le mode d'action de ce stimulus sur la cellule visuelle se comprend plus spécialement en étudiant à travers la série animale et en commençant par l'action qu'il produit sur la cellule vivante non visuelle, en résumé, des particules pigmentaires se meuvent avec une rapidité variable suivant la longueur de l'onde excitatrice. Les êtres inférieurs nous montrent encore le mode de transmission de l'excitation reçue : le protoplasma en équilibre instable transmet jusqu'à l'autre extrémité de la cellule les modifications chimiques et électriques dues à la lumière. Les différents étages de l'appareil visuel (rétine, voie de conduction et centres) les transmettent successivement par le même mode. Enfin, avec des hypothèses de plus en plus fines, l'auteur cherche à expliquer l'appréciation finale de l'impulsion reçue. La lumière dit-il, se divise en éclairage et couleur; le pigment est plus directement en rapport avec la sensation d'intensité de l'éclairement; tandis que la couleur est perçue par la rétine, avec participation de l'élément psychique dans une proportion encore inconnue. Il semblerait pourtant que la longueur d'onde, amenant des réactions variées (mobilité du cône, désassimilation du pourpre visuel), donne la sensation de couleur par ces degrés dans les effets qu'elle produit.

MENTEITH OGILVIE communique un cas de **coup de feu de l'orbite.** — Le blessé se tira un coup de revolver dans la tempe droite; l'œil droit fut immédiatement aveuglé, et enlevé les jours

suivants. Quant à l'œil gauche, son acuité descendit à 1/6, avec un scotome cunéiforme. Le fond d'œil est normal, sauf la macula qui présente un enfoncement, comme un trépan pourrait en produire ; le dénivellement est égal à deux dioptries ; les bords sont gris et œdématiés. La vision revient lentement, mais l'état de l'œil resta le même. Quant au projectile, la radiographie permit de le localiser dans l'orbite gauche ; son trajet à travers des régions pleines d'organes importants avait donc produit le minimum possible de lésions. A la suite de ce cas, Nettleship cite un officier, de retour d'Afrique, aveuglé par un coup de feu qui n'atteignit ni l'œil, ni le nerf optique. La rétine et la choroïde montraient un sillon ; la papille était pâle ; mais ces lésions, insuffisantes à expliquer la cécité, faisaient admettre une hémorragie des gaines.

Ici se place une série de communications de TREACHER COLLINS et MENTEITH OGILVIE, sur des **lésions maculaires traumatiques.**

Treacher Collins cite le cas d'un homme de 16 ans, dont l'OG, à vision faible, présente à la macula une zone ronde, rouge foncé, à contours nets, entourée d'un anneau gris ; en dedans de cet anneau trois taches blanches. En bas et en dedans une petite tumeur grise, dont le sommet est vu nettement avec + 7. Pas de scotome central. Les fibres rétiniennes ne semblent donc pas avoir été intéressées. Le blessé n'est pas certain d'avoir reçu un coup, et l'auteur admet à titre d'hypothèse une hémorragie maculaire ancienne.

Les cas les plus intéressants sont ceux qu'a réunis OGILVIE. L'auteur étudie des lésions jusqu'ici passées inaperçues produites par la contusion violente de l'œil, et semblables au cas de Treacher Collins. En général, les yeux étaient sains avant, et la contusion a amené un enfoncement à bords nets de la rétine maculaire, profond de 1 à 4 dioptries, entouré d'une zone trouble, opaque et à fond rouge. Cependant, on ne constate pas de décollement de la rétine, sauf dans 2 cas. Jamais de myopie. Scotome central plus ou moins étendu suivant la lésion. L'explication de l'auteur est basée sur l'ancienne théorie du contre-coup, aujourd'hui abandonnée pour les fractures du crâne. Le choc se transmet par toute la coque oculaire, et mécaniquement et anatoniquement la macula est l'endroit menacé. Il en résulte une sorte de fracture rayonnante permettant l'enfoncement de la rétine dissociée, et détachée des fibres nerveuses. Les bords épais et troubles sont formés par la rétine enroulée par son élasticité. Le fond est rouge parce que la choroïde est plus facilement aperçue. Ces lésions jusqu'ici peu étudiées constituent néanmoins un fait constant en étendue, siège et aspect, se produisant immédiatement

après le traumatisme dans une période intermédiaire de dégénérescence, restant sans variation consécutive, et ne se trouvant dans aucune autre affection.

HENRY JULER. **Décollement rétinien par tumeur intra-oculaire.** — L'affection a débuté six semaines avant l'examen; V est très faible, hypermétropie légère. La papille est normale; on voit un énorme décollement maculaire, ovale, dont le sommet est vu net avec + 12, et qui porte quelques hémorragies. Aucun antécédent. Le diagnostic porté fut : sarcome. HOLMES SPICER fit l'examen de la pièce, et trouva un décollement saillant de 8 millimètres, constitué par des masses blanches sarcomateuses, et des nodules noirâtres de substance albuminoïde pigmentée.

WORK DODD, présente un cas de **tumeur intra-oculaire** chez une femme de 52 ans, faisant saillie dans le quadrant supéro-externe droit. Pas de traumatisme, évolution en cinq mois. Il insiste sur un reflet rouge paraissant dû à la tumeur, et non à la choroïde, sans ondulations. JOHN GRIFFITH a trouvé dans cet œil un sarcome fuso-cellulaire, sans pigment. A ce propos, Silcoch rapporte qu'il a l'habitude d'explorer la tumeur avec une aiguille à travers la sclérotique, tandis qu'il examine à l'ophtalmoscope. Si la perforation de la rétine amène quelques gouttes de sang, l'œil est énucléé, sinon, il est conservé ; l'expérience a, paraît-il, toujours confirmé le procédé.

HOLMES SPINCER décrit un **décollement de rétine et de choroïde avec conservation de la vision.** — La malade avait souvent des migraines avec photopsie. On trouve un décollement en dehors, non opaque, lisse, sans ondulations, entouré de pigment choroïdien. A une certaine distance du centre, on voit les vaisseaux de la choroïde par transparence (avec + 4 D.). Le champ visuel est presque intact, ce qui s'explique par l'accolement conservé de la rétine avec la choroïde. Aucun traumatisme ne peut être accusé.

LANFORD. **Kératite interstitielle dans la syphilis acquise.** — Dans tous les cas un seul œil fut atteint, et souvent apparut une teinte saumonée, indépendante de la vascularisation. Griffith demande si l'accident est secondaire ou tertiaire (Hutchinson le classait dans la période secondaire), car lui-même l'a toujours observé après trois ans. Lang a publié un cas survenu six mois après un chancre de la conjonctive, dans lequel la vue resta bonne.

ANDERSON CRITCHETT. **Iridectomie optique pour cataracte lamellaire.** — Chez un sujet de 8 ans, le président de la Société d'Ophtalmologie du Royaume-Uni pratiqua une iridectomie pour cataracte centrale légère, et fines lamelles périphériques. Avant l'opération V = 1/12 et après atropinisation V = 1/4; après l'opération V = 1/4 et 1/3 avec verres. Les deux yeux lisent 1/2 de Snellen, et 1 de Jäger sans verres. Frost et Nettleship sont d'avis d'agir de même dans un cas semblable, mais ce cas est rare. On croit en général que les spicules lamellaires dirigés en avant sont le signe d'envahissement futur de tout le cristallin et engagent à l'enlever totalement. En réalité, si la vision baisse plus tard, c'est plutôt parce que les opacités centrales s'épaississent. Holmes Spicer ayant demandé ce qu'il resterait à faire si la cataracte devenait totale, le président répond que des opérés de son père datant de trente-cinq ans n'ont jamais eu besoin de nouvelle intervention. Il a opéré son malade avec une aiguille fine introduite, pas très excentriquement, et avec un crochet l'iris fut attiré puis sectionné sans atteindre la périphérie. Plus tard, l'ablation ne peut qu'être facilitée par l'opération précédente : il suffirait d'user d'un couteau de de Graefe coudé pour opérer en bas et en dedans, agrandir l'iridectomie, et enlever la lentille. Le père d'A. Critchett pensait aussi qu'on ne devait pas opérer les cataractes lamellaires avec spicules atteignant la capsule.

W. DOYNE. **La chaleur rayonnante dans les maladies oculaires.** — Ce traitement agit à la manière du bain turc; on l'utilise surtout dans les affections chroniques du tractus uvéal : à l'aide d'une lampe électrique de seize bougies qu'on applique contre l'œil les paupières fermées. La face rougit, devient chaude, la séance dure cinq à vingt minutes, et doit être répétée trois à sept fois par semaine. Ensuite repos à l'obscurité, massage ou douche chaude. Dr Beaumont a eu des succès par cette méthode dans des cas aigus de cyclite ou d'iritis. Les douleurs sont diminuées, mais on ne peut affirmer que la durée de l'attaque soit réduite. Lang a réussi aussi par ce moyen contre la kératite interstitielle dans ses 2e et 3e périodes. Doyne ajoute que la lumière agit également dans ce traitement : aussi ne faut-il pas envelopper la lampe.

WORK DODD. **Vision verte.** — A propos d'un homme qui voyait tout en vert, l'auteur fit des recherches dans la science, et put ainsi réunir 13 cas, dans lesquels la vision rouge, ou des taches vertes, de façon chronique, intermittente ou passagère,

était mentionnée. L'influence du sexe et de l'âge paraît nulle. Toujours il y avait quelques troubles de la santé générale, mais surtout des lésions nerveuses oculaires (décollement, atrophie optique, névro-rétinite). 2 cas seulement ne mentionnent que la cataracte, ou la conjonctivite. En majorité, ces cas indiquent une lésion maculaire, ou du segment externe de la rétine, ce qui rapproche l'affection de la lésion nicotinique.

En résumé, ce volume, qui contient les principales communications faites à la Société d'Ophtalmologie du Royaume-Uni, entre le mois d'octobre 1899 et le mois de juillet 1900, et parmi lesquelles nous avons analysé les plus importantes, constitue un monument intéressant de la science ophtalmologique anglaise.

Dr A. Bouchart.

INDEX BIBLIOGRAPHIQUE

M. Grosfillez. — Les déplacements congénitaux du cristallin (Thèse de Bordeaux, 1900).

M. Devillard. — La sensibilité oculaire à la pression dans la paralysie générale (Thèse de Bordeaux, 1901).

M. Sipière. — La thérapeutique oculaire gallo-romaine dans ses rapports avec la thérapeutique actuelle (Thèse de Montpellier, 1900).

Allard. — Die Augenheilkunde des Alcoation aus dem Jahr 1159 (Inaug. Dissert., Berlin, 1899).

Astengo, Giuseppe. — Sifiloma primario della congiuntiva palpebrale (*Ann. di Ottalm.*, Anno XXVIII, p. 612).

Axenfeld. — Transplantation von Panniculus adiposus zur Beseitigung einer adhärenten Knochennarbe (*Münch. med. Wochenschr.*, p. 172).

Axenstein. — Ein Fall von Choroïditis purulenta post partum (*Gazeta Lekarska*, 1899, 18 sept.).

Baer. — Die Spitterverletzungen des Auges (Inaug. Dissert., Freiburg, 1899).

Besserer. — Zur Frage der Krystalbildung im Auge (Inaug. Dissert., Freiburg, 1899).

Bœk. — Ein Fall von Cysticercus cellulosae subretinalis (Inaug. Dissert., Iena, 1899).

Bondi. — Eine transportable Dunkelkammer sammt Beleuchtungsapparat für Ophthalmosk. Zwecke (*Wien. med. Presse*, n. 4).

COHN. — Täfelchen zur Prüfung feinen Farbensinns (Berlin, 1900).

CONVERSE. — The relation between Choroïditis and Rhaumatism (*Ophth. Record*, p. 7).

DAULNOY. — De l'enophtalmos traumatique, 1899 (Thèse de Nancy).

DAUST. — Ueber Erblichkeit der Angebor. cataract (Inaug. Dissert., Kiel, 1899).

EDMUNDS. — Experimental exophthalmus and Enophthalmus (*Ophth. soc. British. med. Journ.*, p. 258).

EISENLOHR. — Beitrag zur Kenntniss der Chorioïditis disseminata sympath. (Inaug. Diss., Freiburg, 1899).

ERISMANN. — Die hygien. Beurtestung d. versch. Arten Künstt. Beleuchtung mit bes. Berucksichtigung der Lichtverteitung (*Verhandl. des deutchen Ver. f. offentt. Gemudhestepflege*, 24 Vers, Nürenberg, 1899).

FERMOND. — De l'angiome caverneux de l'orbite (Thèse de Bordeaux, 1899).

GABSZEWICK. — Exophthalmos-Genesung nach der Unternbindung der Art. carotis comm. (*Gazeta Lekarska*, 1900).

HITSCHMANN. — Exophthalmus intermittens und augebveitete Phlebectasien im Bereich der Venae jugularis (*Wiener Klin. Wochenschr.*, n. 3, p. 69).

HORMUTH. — Beiträge zur Lehre von der hereditären Lehaervenleiden (*Beiträge zur Augenheilkunde*, Heff 42).

LEAL. — Manual T. Patogenia y tratamiento del glaucoma (Thesès inaugural, Mexico, 1899, *Annales de Oft.*, II, p. 166).

LOGETSCHNICOW. — Staar in seiner Beziehung zur Tetanie (*Medizinische Rundschaut*, 1899).

MIKLACREWSKI. — Ueber springende Mydriasis seu sattans seu alternans (*Kronica Lekarska*, 1900, 1-2).

Dr HUBNER. — Traitement chirurgical de la myopie élevée (*Versammlung zwanzigl. Ahhandtung. aus dem Gebiete des Augenheilkunde*, 1899).

Son procédé est celui de Fukala qui consiste à faire d'abord une discision et ensuite une extraction du cristallin.

Dr SCHNABEL. — Die glaucomatose Schneromatrophie (*Wiener Medicinische Wochenschrift*, mai 1900).

Dr ZALEWSKI. — Angeborene Atrophie u. Zähn der Lidrander mit Residuen inhauteriner Tarsusentzündungen (*Klin. Monatsbl. f. Augenheilk.*, 1900).

Le Gérant : FÉLIX ALCAN.

5898. — L.-Impr. réunies, B, rue Saint-Benoît, 7. — MOTTEROZ, dir.

DIPLOSCOPE DU DOCTEUR A. REMY

Le diploscope est un instrument ainsi appelé :

1° Parce qu'il procure une sorte de vision double, différente cependant de la diplopie ordinaire, ou c'est le même objet qui est vu deux fois; c'est une vision plutôt séparée que double où les yeux voient séparément mais simultanément leur objet alors que l'observateur ignore quel est l'œil qui voit tel ou tel objet;

2° Parce qu'il sert à déceler les plus légers degrés de diplopie véritable, indice d'insuffisance musculaire. Non seulement l'insuffisance musculaire est beaucoup plus fréquente que nous ne pensions, elle existe dans beaucoup de cas où nous pouvions la soupçonner sans la constater; mais aussi il n'est pas rare de trouver des sujets qui, sans aucune manifestation apparente dans la direction des yeux, n'ont pas la vision simultanée des deux yeux tout en voyant séparément et également de chaque œil. Un deuxième dispositif de l'appareil permet de rapporter ce phénomène à de la diplopie par insuffisance musculaire; rien n'est plus facile à constater, alors que sans l'appareil nous ne pouvions nous douter de l'origine des troubles oculaires.

Il y a donc dans le diploscope deux instruments différents : l'un qui permet dans les expertises judiciaires ou dans les conseils de revision de reconnaître la simulation et même de la rendre évidente pour les assistants, si on a eu soin auparavant de faire connaître l'appareil ou simplement d'indiquer les lettres qui peuvent être vues par un œil seulement à l'exclusion de l'autre.

Le deuxième instrument sert à constater qu'il y a diplopie

et par suite insuffisance musculaire, et en même temps il peut servir d'appareil orthopédique rationnel pour aider à corriger cette insuffisance ou tout au moins la diminuer. Enfin il permet de recourir à l'usage des verres prismatiques d'une façon empirique, mais en véritable connaissance de cause, sans avoir besoin de rechercher par avance l'amplitude de la convergence évaluée en angles métriques.

Le diploscope a été conçu et construit dans les circonstances suivantes. Le 4 février 1901, le Dr Rémy, chargé à titre d'expert d'examiner la vue de plusieurs ouvriers blessés à un œil en travaillant dans une des grandes usines de France (loi du 9 avril 1898), émit plus que des doutes sur la sincérité de leurs affirmations. Deux malades surtout avaient déja joué appareils et médecins. C'étaient les habiles qui avaient dans l'art de simuler des notions telles qu'ils semblaient avoir reçu une éducation *ad hoc*.

Au lieu de recommencer des épreuves déjà tentées en vain ou de leur faire connaître des procédés dont ils se seraient fait part réciproquement, le Dr Remy chercha à faire un instrument non seulement nouveau et inconnu, mais aussi qui, par la multiplicité des épreuves, ne permît pas au malade de s'y reconnaître même en connaissant l'appareil et son fonctionnement.

Le résultat fut des plus satisfaisants; la première fois que le diploscope fut employé officiellement, on put constater que de l'œil mis en jeu, le sujet pouvait lire des lettres assez petites pour prouver une vision normale à la distance d'environ 1 m. 25. Inutile d'ajouter que le malade prétendait ne voir absolument rien de cet œil, pas même les couleurs, lorsqu'il fut soumis au premier examen avant la construction du diploscope. A ce moment, environ un an après l'accident, il y avait une mydriase complète de l'œil; mais l'examen avec le diploscope fut fait à l'improviste au domicile même du malade pour éviter qu'il n'eût le temps d'instiller un mydriatique dans cet œil. Cette fois la mydriase avait disparu ou bien le malade n'avait pas eu le temps ni la facilité de la reproduire.

Inversement à la même époque, mais officieusement pour le conseil de revision, le diploscope permit d'affirmer d'une façon certaine la cécité presque complète d'un œil ne présentant absolument aucune trace de lésion. C'était la troisième fois que le malade, ajourné jusqu'alors vu l'absence de lésions, subissait un nouvel examen. Il fut réformé. Disons en passant que neuf ans avant le malade avait été atteint de décollement de rétine *sans avoir subi aucun traitement* qu'on pourrait, en vertu d'un sophisme, prétendre avoir contribué à la guérison du décollement; toute trace de cette lésion avait disparu, mais les éléments rétiniens n'avaient pu reprendre leur fonctionnement[1].

Fonctionnement de l'appareil.

Lorsqu'on regarde à travers le diploscope, en se plaçant à la distance indiquée par un guide ou une mentonnière, on obtient, grâce aux deux dispositifs de l'appareil, sept combinaisons ou expériences différentes; la dernière seule peut être répétée en se conformant aux distances réglementées par les guides ou, au contraire, en variant les distances de l'observateur aux objets observés.

On aperçoit :

Dans un premier cas : quatre orifices lumineux horizontalement placés comme quatre disques [o o o o] dont les deux médians, le plus souvent mobiles, peuvent s'éloigner ou plus souvent se rapprocher au point même de se confondre en un seul.

Dans deux autres cas : deux orifices lumineux [o / o] placés

1. Un fait analogue de décollement guéri sans traitement et bien constaté quelques années auparavant rendit ce second cas moins surprenant. Le malade fut atteint quelques mois avant le tirage au sort. Lors de la revision il était guéri si bien qu'il fut pris comme soldat. Deux ans environ après, le décollement revenait incomplet dans l'œil primitivement atteint et complet dans l'autre à la suite d'imprudences. La rechute confirme le premier diagnostic qui, du reste, avait été fait non seulement avec soin, mais avec cette particularité que l'œil avait été atropinisé pour faire voir ce qu'était un décollement à de jeunes étudiants peu habiles à manier l'ophtalmoscope.

l'un au-dessous de l'autre; le plus souvent au lieu d'être fixés ils sont mobiles et alors ils apparaissent tantôt directement l'un au-dessous de l'autre, tantôt se balançant légèrement à droite ou à gauche.

Dans trois autres cas : trois orifices situés horizontalement, soumis également à des déplacements en latéralité, qui cependant ont moins de tendance à se produire dans le troisième de ces cas obtenu avec le deuxième dispositif de l'appareil.

Enfin dans un dernier cas un trou seulement est visible.

Sur de petits cartons blancs sont imprimées des lettres de même grandeur pour chaque carton, mais de grandeur différente suivant les cartons. Ces lettres sont placées dans certaines positions et à des distances calculées pour que les cartons une fois en place, une lettre apparaisse à travers chaque orifice.

Il sera également intéressant d'étudier les résultats qui seront fournis par des cartons teintés de plusieurs couleurs sans lettres ou des cartons blancs avec lettres de couleurs différentes.

Dans la lecture des lettres à travers le diploscope l'illusion est complète, on croit voir toutes les lettres avec les deux yeux et cependant certaines lettres seules sont vues par l'œil droit alors que d'autres seules sont vues par l'œil gauche. Il va sans dire que si les deux yeux ne sont pas égaux en netteté, les lettres ne présenteront pas la même netteté; mais l'observateur, qui ne connaît pas l'instrument ou que le raisonnement n'aidera pas, ne pourra s'expliquer le pourquoi et reconnaître l'œil qui voit. En plaçant dans ces cas un verre correcteur ou plan devant le moins bon œil et par le même procédé un verre affaiblissant l'autre œil, il sera facile de dérouter tout raisonnement. La diversité des épreuves permet de répéter les expériences en les variant et d'empêcher de reconnaître l'œil qui voit.

L'instrument semble donc démentir l'opinion de ceux qui pensent que « les yeux nous permettent de distinguer entre elles les sensations reçues par chacun d'eux ». Cette propo-

sition n'est vraie qu'autant que l'inégalité de vision, aidée de l'éducation et du raisonnement, ne permet pas de reconnaître, au plus ou moins de netteté de l'objet visé, l'œil bon d'avec l'autre.

Toutefois, il semblerait que dans quelques cas d'anomalie de réfraction accompagnés d'insuffisance musculaire apparente ou non, le contraire puisse avoir lieu, surtout avec les expériences de diploscope où les lettres sont verticales. Il se peut alors que *d'emblée* le sujet sache reconnaître quel œil fonctionne, comme aussi une courte observation préalable a pu lui apprendre à faire la distinction. Chez la plupart des observateurs, grâce à l'amplitude de convergence, la position des orifices étant variable l'orifice supérieur dans la même expérience paraît tantôt à droite, tantôt à gauche ; il n'est donc pas possible de distinguer si c'est l'œil droit ou l'œil gauche qui voit à travers ce trou; mais, quand la puissance de convergence est faible, chaque orifice paraît occuper toujours la même position relative et il est plus facile de savoir celui qui est à droite et celui qui est à gauche. Dans ces cas, avec l'expérience à quatre lettres, la vision n'est probablement pas toujours simultanée des deux yeux, mais séparée. Pour la faire alterner, l'expérimentateur n'a qu'à boucher l'œil qui voit ou à le diminuer avec un verre; il en viendra à bout s'il y avait simplement neutralisation des images sans diminution notable de l'acuité visuelle. Dans ces cas aussi, on est à peu près certain de pouvoir constater l'existence de la diplopie avec le deuxième dispositif, comme on le verra plus loin.

Dans la pratique on se trouve en présence de trois catégories d'individus à observer, savoir :

1° Ceux qui ont les deux yeux semblables ordinairement sans grande anomalie de réfraction, mais exempts de perturbation du système moteur ;

2° Ceux qui ont un œil inférieur à l'autre; ici les troubles de l'appareil moteur perdent en importance à mesure que l'inégalité de vision augmente ;

3° Ceux qui présentent des désordres de l'appareil moteur

avec ou sans anomalies de la vision. Avant le diploscope, si ces désordres n'étaient pas apparents, souvent d'autres désordres du côté de l'appareil optique nous les faisaient soupçonner et rechercher. Il y a lieu d'insister sur le cas où les anomalies de vision peu importantes sont dominées par des désordres latents de l'appareil moteur. On ne pouvait les prévoir; mais cependant avec l'ophtalmo-dynamonètre de Landolt on pouvait en démontrer l'existence.

Voyons avec ces données sur l'appareil et dans ces différentes catégories d'individus comment on arrive avec son secours à découvrir les simulations; nous étudierons ensuite le rôle qu'il peut jouer dans les désordres de l'appareil moteur au point de vue du diagnostic et surtout du traitement.

Nous signalerons en passant l'utilité que peut avoir l'instrument pour contrôler le choix des verres dans les cas d'anisométropie, tellement la comparaison entre les deux yeux devient facile et tellement les moindres différences de netteté sont évidentes.

Enfin nous terminerons par quelques faits de physiologie d'ordre nouveau qui pourront peut-être rendre quelques services.

Cas de simulation.

Le cas le plus simple qui puisse se présenter est celui d'un individu dont les deux yeux sont à peu près sains et égaux qui prétend, à la suite d'un accident ou au conseil de revision, ne pas voir d'un œil.

On commence généralement par l'expérience à quatre lettres. Il regarde dans l'instrument et dit ne rien voir. On doit alors vérifier l'instrument pour s'assurer de son bon fonctionnement; au besoin on fait exécuter à l'observateur quelques légers mouvements en hauteur ou en latéralité pour aider à chercher les lettres si elles n'étaient pas juste en face des trous. Avec le guide ou la mentonnière, il est facile d'accorder quelques mouvements tout en les limitant. On pour-

rait même aller jusqu'à perforer les cartons au milieu de quelques lettres, précisément celles qui ne peuvent être vues que par l'œil sain et faire viser par un aide cet œil observateur soumis à l'expérience pour s'assurer qu'il est bien en face de la lettre et par conséquent doit la voir. Il faut avoir grand soin de surveiller les yeux de l'observateur pour qu'il ne puisse en fermer un, même rapidement. Dans ce cas il faut être prêt pour abaisser de suite un écran devant lui.

S'il persiste à dire qu'il ne voit rien, c'est que, assurément, il ment et veut tromper. Il n'y a pas de raison pour qu'un œil sain placé juste en face d'une lettre ne puisse la voir.

Si une seule lettre qui ne peut être vue que par l'œil prétendu altéré vient à être lue, le cas est jugé; il n'y a plus qu'à faire lire des lettres de plus en plus petites pour savoir où s'arrête la vision; mais il est probable qu'elle sera trouvée normale, car dès le début, en cas de diminution de vision d'un côté, le sujet observé aurait probablement dit : « Je vois distinctement telle lettre et moins bien telle autre. »

Lorsque l'œil à juger a réellement une acuité visuelle moindre, il est possible que le simulateur, guidé par la science qu'il a pu acquérir au moyen d'exercices préalables de savoir distinguer ce qui est vu par tel ou tel œil, déclare ne pas voir du tout les lettres vues moins nettement.

C'est alors qu'il faut recommencer les expériences; mais, en variant les épreuves, il faut faire en sorte de varier aussi l'acuité visuelle des deux yeux au moyen des verres appropriés : nuls ou améliorant pour l'œil malade et affaiblissant pour l'œil non incriminé.

Un habile trompeur qui a appris à reconnaître quel œil voit tel ou tel objet par son plus ou moins de netteté sera fort, tant que la diminution de vision restera du même côté; mais quand l'inverse aura lieu, il ne saura plus s'y reconnaître, il lui sera difficile de savoir le moment où a lieu ce changement; il sera plutôt induit en erreur et tombera dans le piège; il nommera encore les lettres vues plus distinctement croyant les voir du meilleur œil. Ces recherches ne sont possibles que grâce à la diversité des expé-

riences à deux ou à trois lettres. On a beau les répéter indéfiniment, il est toujours impossible à l'observé de savoir à quelle expérience il est soumis, si le signe sur lequel il se guide vient à disparaître ou à le tromper.

Du même coup on conclut que l'œil n'est pas complètement perdu et très approximativement on sait de combien il est diminué, puisque la diminution sera égale ou inférieure à celle qu'on aura donnée momentanément à l'autre œil.

Il se pourrait encore que l'œil non accusé fût celui qui, par une légère altération, guide le sujet; c'est à l'oculiste à être assez habile pour soupçonner ce cas, car, en altérant davantage cet œil, on continue à donner au sujet un moyen de reconnaître quel œil voit telle ou telle lettre. C'est pourquoi il est sage de s'assurer d'avance de l'état de l'œil soi-disant normal, et, dans ce cas, il pourra être préférable de l'améliorer au lieu de l'affaiblir, car la règle à suivre c'est d'arriver à égaliser autant que possible les deux yeux.

C'est pourquoi avant de commencer toute expérience, il y a lieu de faire un examen approfondi des deux yeux et de mesurer avec soin l'état de la réfraction. L'absence ou la présence de lésions permettent déjà de se faire une opinion, mais surtout la connaissance de l'état de la réfraction aidera dans la marche à suivre pour égaliser les deux yeux ou affaiblir l'un d'eux de la façon la plus appropriée aux diverses expériences qui seront tentées.

Dr Remy.

(*A suivre.*)

D'UNE MÉTHODE ET D'UN DISPOSITIF

POUR MESURER

LE DIOPTRE OCULAIRE

PAR

Le Dr THOORIS

Médecin-major de 2e classe au 45e régiment d'infanterie

(SUITE ET FIN[1])

II. *Myopie.* — Nous avons vu que l'œil emmétrope adapté à la plaque perforée, voyait une image à 5 mètres. L'œil amétrope en voit plusieurs, d'autant plus séparées l'une de l'autre que l'amétropie est plus forte.

La myopie se reconnaît par deux moyens : 1° le sujet regarde suivant l'axe vertical le rectangle lumineux horizontal; il voit une échelle lumineuse, on le prie de faire un mouvement lent de l'œil de haut en bas; s'il est myope, les échelons supérieurs disparaîtront les premiers; 2° le second moyen sert de contre-épreuve au premier et consiste à faire regarder le rectangle lumineux, orienté verticalement suivant la ligne des orifices devenue horizontale, en imprimant un quart de tour à l'aiguille indicatrice de la plaque. Si l'on fait glisser un objet opaque, le manche de la réglette de Parent par exemple, le long de la planchette avec une extrême lenteur, de façon à intercepter progressivement les rayons lumineux, les images disparaîtront dans le sens du mouvement de la réglette. Le phénomène est analogue mnémotechniquement à la direction de l'ombre qui se meut, en skiascopie, dans le sens de l'ophtalmoscope, et nous l'exprimons par le symbole $\rightrightarrows$.

Le sujet est donc myope. De combien de dioptries?

Nous savons que le nombre de dioptries, mesure de l'amétropie, est le quotient de 100 centimètres par le nombre de centimètres de la distance remotale $\frac{1}{f} = \frac{1}{\rho}$.

1. Voir le numéro de mai.

Cette distance se détermine en rapprochant lentement la source éclairante jusqu'à ce qu'elle apparaisse une et homogène. Il faut s'arrêter à temps et ne pas pousser la lampe en deçà, surtout quand il s'agit de fortes myopies. Au moyen du ruban métrique, on mesure ρ et on cherche dans la table des quotients, le nombre de dioptries correspondant.

Interposons le verre trouvé entre l'œil et la source lumineuse; celle-ci, reculée à 5 mètres, si l'opération antérieure a été bien faite, devra être vue une et homogène.

C'est un premier moyen de vérifier le numéro correcteur.

Un second moyen, un peu plus long, consiste à rechercher les distances proximale et remotale après correction :

$$\frac{1}{\pi} - \frac{1}{\pi'}.$$

On doit trouver que cette différence représente le taux de la correction. Cette recherche présente de plus l'intérêt de connaître l'amplitude d'accommodation évaluée en dioptries par le quotient $\frac{1}{\pi}$ ou par l'inverse de la distance proximale, moins l'inverse de la distance remotale, ces distances nous étant toujours données par l'appareil. Le dioptromètre donne la correction totale.

Certains praticiens craignent cette correction parce qu'elle met en jeu l'accommodation en deçà de 5 mètres, accommodation nuisible aux myopes, soit parce qu'elle augmente la pression intraoculaire, soit qu'elle tiraille la choroïde par les contractions des procès ciliaires, soit enfin qu'elle provoque l'asthénopie musculaire par suite des efforts des muscles internes dans la convergence synergique. En général, dans notre clientèle militaire, nous n'avons pas à nous préoccuper de cet inconvénient; les soldats myopes, seuls amétropes, auxquels le règlement accorde des verres, se présentant au médecin dans le but du tir, c'est-à-dire pour voir de loin.

On peut cependant objecter que la distance remotale déterminée par l'appareil, n'est pas tout à fait la distance focale du verre correcteur, ce verre se trouvant à au moins 0 m. 025 du point principal de l'œil engagé dans l'œilleton.

Un remotum à 0 m. 22, par exemple, demande une correction de 0 m. 22 — 0 m. 025, soit 0 m. 195, c'est-à-dire de 5 D.

Mais, dans la pratique, on peut négliger la distance de l'œil, et le verre 4 D. 50 sera le bon, parce que c'est en effet celui que l'on trouvera par le procédé des distances proximales et parce qu'il convient à l'œil qu'il corrige en n'imposant point à son accommodation de diminuer, par l'action de celle-ci, un excès de divergence que donnerait un verre plus fort que la myopie.

Si les hommes ayant une myopie au-dessous de 6 D. désirent régler leur vision de près, ils ont droit sinon à une deuxième paire de lunettes, du moins à des indications précises pour se la procurer à leurs frais.

On accepte dans l'armée des hommes ayant un remotum à 0 m. 15. S'ils emploient pour la lecture de près les mêmes verres que pour le tir, non avertis, ils compromettront leur vision. Il convient donc de leur ordonnancer des verres qui éloigneront leur remotum à la distance de la vue distincte habituelle et d'adopter, comme mesure correctrice, la différence du nombre de dioptries correspondant à la distance remotale sans correction et à la distance remotale qu'on veut obtenir. Si un homme d'une myopie — 6 D. demande à voir à 0 m. 30 sans fatigue, on indiquera un verre exprimé comme suit :

$$\frac{1}{0,15} - \frac{1}{0,30}.$$

On lui donnera donc des verres de — 3 D.

Le dioptromètre permet de vérifier immédiatement l'action de ces verres en plaçant la fente lumineuse à ce nouveau remotum; avec le verre — 3 D., le myope de — 6 D. verra une seule image.

Il va sans dire que les soldats ayant un remotum supérieur à 0 m. 33 ne doivent pas porter de verres pour la vision de près; il importe de le leur conseiller. Dans les myopies très faibles, la fente lumineuse peut parfois ne pas paraître divisée; ce cas contradictoire est analogue à celui où l'ombre

apparaît inverse chez un myope de — 1 D. en kératoscopie; de même qu'en ce cas, on ajoute un verre convexe à l'œil pour accentuer la myopie, de même on interpose le premier verre + devant la ligne des orifices; on rapproche ensuite la lampe jusqu'à une certaine distance remotale à laquelle on doit ajouter la distance du remotum correspondant au verre + 1.

Une myopie qui, dans ces conditions, présentera un remotum à 1 m. 25 avec le verre + 1, a une distance remotale véritable de 1 m. 75 et sa mesure est donc de OD. 25.

Nous avons soumis avec succès nos résultats à la contre-épreuve de la méthode de Donders et de la lecture de près avec les verres de la boîte d'essai, et les indications de notre dispositif ont toujours été corroborées : 1° pour les verres déterminés par la distance remotale absolue, destinés à la correction pour le tir; 2° pour les verres correcteurs de la vision de près, déterminés en faisant passer successivement les verres jusqu'à ce que la fente lumineuse soit vue une et homogène à 0 m. 30. Quand, enfin, la distance remotale est égale à la distance ordinaire de la vue distincte, ce que précise facilement le dioptromètre, il n'y a pas de correction.

La mesure des distances nous donne non seulement la correction de loin et de près d'une façon pour ainsi dire automatique, elle nous donne encore d'une façon précise l'amplitude d'accommodation de l'œil observé. Nous pouvons, en effet, remplacer les expressions $\frac{1}{\pi'}$ et $\frac{1}{\pi} - \frac{1}{\rho}$ par leurs valeurs respectives, au dioptromètre, en déterminant les dénominateurs, et les deux chiffres trouvés, s'ils ne sont pas absolument égaux, donneront toutefois une évaluation extrêmement approximative, si on les additionne et qu'on les divise par deux.

Observation II

L..., jeune soldat, 14e compagnie.

Skiascopie : OD, — 3 D, 50; OG, emmétrope.

La lampe étant à 5 mètres, l'œil gauche voit une image et est donc emmétrope. L'œil droit voit plusieurs images qui se réduisent en une seule à la distance de 0 m. 29. L'unicité de l'image persiste en rapprochant la source lumineuse jusqu'à 0 m. 16; en deçà l'image se divise. La distance remotale 0 m. 29 correspond à 3 D. 50, la distance proximale à 6 D., la distance proximale corrigée par le verre 3 D. 50, à 2 D. 50 :

$$3{,}50 = 6 - 2{,}50.$$

Nous avons dit que l'accommodation est mesurée par $\frac{1}{\pi'} = 2{,}50$ ou par $\frac{1}{\pi} - \frac{1}{\rho} = 6 - 3{,}58$, c'est-à-dire 2 D. 50. L'amplitude d'accommodation de l'œil droit du sujet est donc de 2 D. 50.

Nous ne parlons évidemment que de l'accommodation monoculaire, le facteur de la convergence synergique étant, dans l'espèce, en partie éliminé.

La méthode de Donders donne :

$$\text{Œil nu : } V = 0; \text{ avec le verre } -3{,}50 : V = \frac{1}{2}.$$

Son remotum étant à 0 m. 29, ce jeune soldat n'a pas été corrigé pour la vision de près.

Observation III

G..., jeune soldat, 5e compagnie :

Cette observation a spécialement trait à l'étude de l'accommodation chez un myope de 6 D.

Skiascopie : OD, emmétrope; OG, -5.

Dioptromètre : OG, $\leftarrow\!\!\leftarrow \rho = 17$; $\pi = 9$; $\pi' = 20$;

$$\frac{1}{\pi} - \frac{1}{\rho} = 11 - 6 = 5 \text{ D};$$

$$\frac{1}{\pi'} = 5 \text{ D}.$$

Cette observation vérifie les valeurs d'un verre correcteur exprimé :

$$\frac{1}{\rho} = 5\,\mathrm{D},50;$$

$$\frac{1}{\pi} - \frac{1}{\pi'} = 11 - 5{,}50 = 5\,\mathrm{D},50.$$

Donders : OG, $V = 0$; avec $-5{,}50$, $V = \frac{1}{2}$.

Nous sommes loin de prétendre que les faits soient toujours aussi favorables à la justification de nos formules.

Dans les myopies faibles, l'œil armé de son verre correcteur, n'exerce plus son accommodation, l'image se divise à une distance trop éloignée et le rapport $\frac{1}{\pi'}$ perd toute signification. On rencontre d'ailleurs de véritables difficultés à obtenir des sujets observés l'effort accommodateur que l'on peut en attendre, et il arrive, dans un grand nombre de cas, que les résultats, basés sur l'évaluation du potentiel de réfringence, présentent des contradictions décevantes. Il reste néanmoins de cette étude pratique de la myopie par le dioptromètre, la possibilité de déterminer d'une façon exacte, dans tous les cas, la correction à 5 mètres, en interposant les verres jusqu'à ce que l'image à 5 mètres devienne une et la correction de la distance à la vue distincte, en plaçant la lampe à 0 m. 30 et en faisant passer les verres si l'unicité de l'image ne s'est pas produite en ce point. Ces faits sont d'ailleurs les plus importants au point de vue de la pratique.

La figure ci-dessous explique le mécanisme de la multiplicité de l'image à 5 mètres, l'œil myopique pouvant être considéré géométriquement comme trop long ou trop convergent.

III. — Hypermétropie

L'œil hypermétrope appliqué au dioptromètre voit une image multiple ; mais, au contraire de la myopie, les éléments lumineux disparaissent en sens inverse du mouvement oculaire.

Si l'œil se meut de haut en bas, les images s'effacent de bas en haut. Si l'on glisse un objet opaque en avant de la plaque perforée de gauche à droite, les images disparaîtront de droite à gauche. Nos observations mentionnent ce phénomène par le signe de deux flèches dirigées en sens opposé $\leftrightarrows$.

Le phénomène est analogue mnémotechniquement au mouvement inversé de l'ombre, par rapport à celui de l'ophtalmoscope en kératoscopie.

Le diagnostic d'hypermétropie sera précisé et confirmé par la mobilisation de la lampe le long des fils. A aucun endroit de sa course, l'image n'apparaîtra une et homogène. Notre discussion du chapitre I explique ce fait par la virtualité des distances remotale et proximale, le remotum et le proximum se trouvant en arrière de l'œil. Au point de vue militaire, l'hypermétrope est incorporé, à condition que son acuité visuelle binoculaire de l'un ou de l'autre œil ne soit pas inférieure à $\frac{1}{10}$. Le règlement n'autorise pas qu'on lui fournisse des verres pour augmenter son acuité, et cette acuité est suffisante pour le tir, l'hypermétrope ne se plaignant que rarement de sa vision de loin. Néanmoins, s'il demande au médecin de lui indiquer quel numéro de verres il doit porter pour mieux voir de près, nous ne pouvons nous dérober au devoir de le lui indiquer.

Notre dispositif permet encore des mensurations précises en vue de cette correction. On fait passer devant la plaque perforée successivement les verres + du disque jusqu'à ce que l'image à 5 mètres devienne unique.

La plupart du temps, le verre immédiatement supérieur corrige encore; mais au delà l'image se divise comme pour la myopie. Le verre le plus fort donne le nombre de dioptries correspondant à la distance remotale virtuelle du sujet observé. Ce choix est imposé par une double considération : Il faut libérer l'accommodation de l'hypermétrope de façon à ce qu'à l'état statique de sa réfringence, son dioptre ramène sur sa rétine la fente lumineuse à 5 mètres.

Il est facile de déterminer ce qu'il possède d'accommoda-

tion en recherchant sa distance proximale corrigée qui est devenue réelle. Ce que demande un hypermétrope, c'est que cette distance ne soit pas au delà de la vue distincte ordinaire d'un emmétrope.

Nous voyons donc que c'est de la distance proximale corrigée que dépend la distance remotale virtuelle correspondant à l'hypermétropie manifeste du sujet. La distance proximale corrigée, donnée par notre dispositif, est donc un moyen commode de vérifier si le verre du disque est bien celui qui convient à la correction. Nous avons vu qu'un verre trop fort diviserait l'image, l'accommodation serait employée à lutter contre une dioptrie de divergence. La distance proximale trop rapprochée indiquerait également l'erreur. On aurait donné à l'hypermétrope, qui voit assez bien de loin, un verre qui lui enlèverait le seul avantage de son amétropie. On est préservé d'une méprise, dans la recherche de la distance proximale corrigée, par ce fait que, si le verre est trop fort, la légère myopie qui s'ensuivrait serait révélée par l'apparition d'une image une et homogène bien avant la distance normale de la vue distincte, et si l'on éloigne un peu la lampe de cette distance, par une disparition directe des raies lumineuses par rapport aux mouvements oculaires suggérés au sujet.

Les verres correcteurs déterminés comme il vient d'être dit, ont toujours été dans nos examens ceux qui amélioraient le mieux l'acuité visuelle de nos hypermétropes à la distance de la lecture.

La figure VIII explique le mécanisme de la multiplicité de l'image à 5 mètres, l'œil hypermétrope pouvant être considéré géométriquement comme trop court ou insuffisamment convergent.

Avant de passer à l'étude de l'astigmatisme, il nous paraît de première importance, pour réussir à mesurer exactement l'amétropie par la plaque perforée, d'insister sur le choix du verre correcteur que l'on fait passer devant l'œil pour obtenir l'unicité de l'image.

En général, plusieurs verres réduisent la fente lumineuse

placée à 5 mètres; c'est, pour la myopie, le verre le plus faible et, pour l'hypermétrope, le verre le plus fort. C'est ce qui se passe dans la méthode de Donders.

Exemple. — Nous nous rendons myope de 4 D., en plaçant le verre + 4 devant notre œil adapté à l'œilleton; si nous faisons tourner le disque optométrique, nous verrons que l'image est unifiée par les verres — 5 et — 4, mais qu'avec le verre — 3, l'image à 5 mètres commence à se diviser.

Le verre — 4 est évidemment notre verre correcteur, c'est aussi le plus faible des verres qui corrigent.

Inversement, si nous nous rendons hypermétrope de 4 D., en armant notre œil du verre — 4, l'unification de l'image multiple s'obtient avec les verres + 3 et + 4 et notre verre correcteur sera évidemment le verre + 4, c'est-à-dire le plus fort des verres qui corrigent.

Observation IV

J..., jeune soldat, 7e compagnie.

Skiascopie : OD, + 3; OG, + 2.

Dioptromètre : OD, $\rightleftarrows$ verres correcteurs : 1,50, 2 et 2,50.

Le verre le plus fort 2.50 est donc le verre correcteur. C'est en effet le verre et le seul qui permette au sujet de voir la fente lumineuse une et homogène à la distance de 0 m. 30. L'hypermétrope demande avant tout à améliorer sa vision de près, et dans le cas présent, notre jeune soldat n'améliore sa vue de loin avec aucun verre, son acuité visuelle à l'échelle de Wecker ne dépassant pas $\frac{2}{3}$.

OG, $\rightleftarrows$ verres correcteurs + 1,50 et + 2.

Le verre + 2 est correcteur de l'amétropie.

L'acuité visuelle à 5 mètres de l'échelle est meilleure sans verre, elle est égale à $\frac{2}{3}$. Ici se présente un fait qui se produit

souvent dans un organisme jeune, l'amétropie étant peu élevée. Nous trouvons une distance proximale positive, elle est de 0 m. 15, ce qui indique que le sujet dispose d'une accommodation assez puissante de l'œil gauche, pour suppléer d'abord à un déficit de réfringence de 2 D., ce qui le rend emmétrope, et pour mettre ensuite encore en œuvre une puissance de 6 D., qui lui permet de ne voir qu'une image bien en deçà de la distance normale de la vue distincte.

Cette accommodation ne peut évidemment pas s'exercer, la lampe étant à 5 mètres; ce fait permet de déterminer l'hypermétropie; mais celle-ci étant masquée, quand la lampe se rapproche par l'accommodation, on en conclut que l'œil gauche, pour la vision de près, n'a pas besoin de correction. Dans ce cas de distance proximale positive (Voy. chap. I) chez un hypermétrope, nous pouvons appliquer la formule

$$\frac{1}{\pi} + \frac{1}{\rho} 6 + 2 = 8.$$

Le dioptromètre permet donc d'évaluer l'accommodation de l'hypermétrope ayant un proximum positif. Si la distance proximale avait été négative, l'accommodation eût été mesurée par la détermination de l'inverse de la distance proximale corrigée.

IV. — Astigmie et Anisométropie

Nous allons passer en revue les résultats que nous a donnés notre dispositif dans l'étude de l'anisométropie et de l'astigmie régulières. Nous avons trouvé quantité de cas d'astigmatisme et les avons corrigés, à la satisfaction de leurs porteurs, sans le secours de verres cylindriques d'essai.

L'emploi exclusif de notre appareil nous a permis d'ordonnancer avec succès leurs verres correcteurs.

Parmi nos observations, nous recueillons celle de la fille d'un officier âgée de 16 ans, qui, après avoir consulté plu-

sieurs praticiens, sans réussir à améliorer sa vision, a été présentée à notre examen.

Dioptromètre : OD et OG, $\leftleftarrows \rho = 0{,}10 \uparrow\uparrow \rho = 0{,}08$.

Nous avons formulé pour la vision de loin : axe vertical — 12 D., avec axe horizontal — 10 D., des deux yeux, autrement dit : verre concave — 10 avec cylindrique vertical — 2; ces verres lui permirent de voir ce qu'elle n'avait jamais vu, des lièvres courir, en allant à la chasse avec son père. Nous eûmes soin de lui recommander, pour ses exercices au piano, des verres cylindriques concaves numérotés dans leurs méridiens axial et maximal d'après la distance remotale de la partition sur le pupitre. Il nous a suffi de placer la lampe à 0 m. 50 et de corriger à cette distance suivant les méridiens.

Les auteurs démontrent que l'œil astigmate est un ellipsoïde, et que, dans tout ellipsoïde, le méridien de courbure minima est toujours perpendiculaire au méridien de courbure maxima.

Les puissances réfringentes $\frac{1}{\varphi} + \frac{1}{\gamma}$ et $\frac{1}{\varphi}$ sont toujours suivant des plans perpendiculaires. Le plus souvent, l'un est horizontal et l'autre vertical. Nous avons vu au chap. I qu'un système astigmate représentatif de l'œil astigmique ou anisométrope, était composé d'une lentille sphérique et d'une lentille cylindrique; mais la lentille sphérique peut être l'expression d'un œil emmétrope myope ou hypermétrope, de là les différents modes d'astigmatisme : 1° astigmie simple; 2° astigmie composée; 3° anisométropie.

Le dioptromètre permet de mesurer l'excès ou le déficit de réfringence de cette lentille, comme de déterminer l'excès ou le défaut de réfringence totale du système dans le méridien perpendiculaire.

On fait d'abord regarder le sujet dans la ligne des orifices verticale, l'indicateur de la plaque perforée étant redressé; on évalue, en se rapportant aux indications relatives à l'emmétropie et aux deux modes + et — de l'amétropie, la nature réfringente du méridien vertical. Nous représentons le mode de réfringence dans nos observations par deux flèches verti-

cales. Le sujet regarde ensuite, suivant le méridien perpendiculaire au premier, après avoir baissé l'aiguille de 90°. Les mouvements de l'œil, qui observe, marquent la nature de la réfringence. Dans l'astigmie simple, l'image est unique dans l'un des méridiens. Les deux méridiens sont amétropes quand la fente lumineuse apparaît « plusieurs » dans les deux axes.

Il convient de recommander au sujet de mouvoir son œil de haut en bas et de bas en haut, quand il observe la lampe, suivant la ligne des orifices orientée verticalement et dans le plan horizontal, de l'inviter à faire des mouvements de va-et-vient de l'œil le long des orifices horizontaux, comme un musicien meut ses lèvres le long des trous d'une flûte de Pan. Ces précautions sont indispensables, attendu que souvent le globe oculaire, mal emboîté dans l'œilleton, étant trop haut ou trop bas, ne regarde que par un seul orifice et, par suite, n'a qu'une seule impression, ce qui fausse le résultat.

L'hypermétropie ou la myopie des méridiens étant ainsi reconnue, on n'a plus qu'à mesurer son degré. Si le méridien est myope, on cherche son verre correcteur, on détermine sa distance remotale et ses deux distances proximales; s'il est hypermétrope, on le corrige par un verre du disque et on vérifie la correction par la détermination du punctum proximum devenu réel par rapport à l'œil armé de son verre, cette distance devant être à peu près égale à la limite minima de la vision distincte.

Ces renseignements permettent d'ordonner des verres qui corrigent l'astigmatisme soit en ramenant la réfringence maximale à la réfringence axiale (c'est la formule du verre cylindrique), puis les verres sphériques correcteurs de la réfringence axiale (leur juxtaposition constitue la correction du système), soit en ramenant la réfringence axiale à la réfringence maximale et en réduisant par un cylindrique convexe le méridien divergeant en excès. On pourrait de même mesurer le méridien intermédiaire oblique et sa perpendiculaire, soit les bissectrices des méridiens précédents.

Nos recherches au dioptromètre nous ont permis de re-

connaître des cas d'astigmatisme latent, c'est-à-dire qui ne se révèle que lorsque s'exerce le potentiel de réfringence.

Ainsi, par exemple, certains emmétropes n'ont pas la même accommodation dans le méridien horizontal, et, par suite, se créent dans la vision de près, une véritable astigmie simple. On peut trouver des cas analogues chez les hypermétropes et les myopes qui présentent un astigmatisme dynamique dès que la vision de la fente lumineuse provoque leur accommodation.

Observation V

Astigmie simple myopique. — M..., soldat de 1re classe, 13e compagnie.

Skiascopie : OD, MH^{-1}, ombre inverse; le fond de l'œil n'est pas éclairé à 1 mètre.
MV, emmétrope.
OG, $MH^{-0.50}$. Le fond de l'œil n'est pas éclairé à 1 m. 50.
MV, emmétrope.

Dioptromètre : OD, $\overset{\leftarrow}{\underset{\leftarrow}{}}$ $\rho = 1$ mètre; OG, $\overset{\leftarrow}{\underset{\leftarrow}{}}$ $\rho = 1$ m. 50.

Les méridiens verticaux sont emmétropes, la fente lumineuse étant vue une et homogène à 5 mètres. Il s'agit d'une astigmie simple ayant, dans le méridien amétrope, une dioptrie de myopie pour l'œil droit et une demi-dioptrie de myopie pour l'œil gauche.

Observation VI

Astigmatisme hypermétropique composé. — M..., jeune soldat, 9e compagnie, réformé n° 2.

Skiascopie : OD, strabisme interne, ombres inverses directes avec + 1, amaurose par défaut d'usage.
OG, MH, + 2.
MV, + 1.

Dioptromètre : OG, $\overset{\leftarrow}{\underset{\rightarrow}{}}$.

Les verres + 1,50 et + 2 réduisent l'image à 5 mètres.

Nous trouvons un punctum proximum positif en avançant la lampe jusqu'à 0 m. 59. Avec le verre + 2, la distance proximale corrigée devient de 0 m. 29; le verre + 2 est donc bien celui qui convient au méridien horizontal. On voit que cet hypermétrope de + 2 dans un de ses méridiens, a assez d'accommodation pour avoir une distance proximale réelle. Il lui faut 2 D. d'accommodation pour voir l'image unique à 5 mètres, et 1 D. 75 en plus pour la voir encore homogène à 0 m. 59 soit 3 D. 75.

$$\frac{1}{\pi} + \frac{1}{\rho} = \frac{1}{0,59} + 2 = 1,75 + 2.$$

L'accommodation de ce méridien est également exprimée très approximativement par le rapport $\frac{1}{\pi'} = \frac{1}{0,29} = 3$ D. 75, $\frac{1}{0,29}$ se trouvant dans la table des quotients entre $\frac{1}{0,33}$ et $\frac{1}{0,28}$.

L'image vue suivant le méridien vertical est réduite par le verre + 1, divisée par le verre + 2; l'hypermétropie verticale est donc de 1 D.

L'image est vue unique à 0 m. 30 et se divise en deçà. Le pouvoir accommodateur de ce méridien est donc de

$$1 + \frac{1}{0,30} = 4\text{ D},75.$$

La vision de loin chez le sujet est bonne, sa vision de près, au contraire, laisse à désirer. En effet, la distance proximale dans le méridien horizontal est près du double de la limite minima de la vision distincte. Il faut donc corriger ce méridien. Il n'en est pas de même pour le méridien vertical qui a sa distance proximale à 0 m. 30 sans correction.

Nous proposons le verre cylindrique + 2 axe horizontal.

Cette observation montre en outre un pouvoir accommodateur inégal suivant les méridiens.

Si d'ailleurs l'inégalité avait été en faveur du méridien horizontal, le sujet n'aurait pas eu besoin de correction.

Observation VII

Astigmie hypermétropique composée forte. — D..., jeune soldat, 8e compagnie, réformé n° 2.

Skiascopie : OD, MH, + 7.
MV, + 8.
OG, MH, + 6.
MV, + 5.
Dioptromètre : OD, ⇄.

Le verre + 8 corrige l'image à 0 m. 20, il est donc trop fort.

Le verre + 6 réduit l'image à 0 m. 33, cette distance étant au delà de la limite de la vue distincte, nous choisissons le verre + 7 comme correcteur de l'hypermétropie horizontale de l'œil droit. ↑↓ Le verre + 6 réduit la fente lumineuse à 0 m. 80, le verre + 7, à 0 m. 37.

Le verre correcteur qui convient est donc 8 D.

En effet, le verre + 9 donne un punctum proximum corrigé à 0 m. 20, distance trop rapprochée selon l'habitude normale de la lecture.

OG ⇄ + 5 réduit à 5 mètres jusqu'à 0 m. 30 ↑↓ + 6 réduit depuis 5 mètres jusqu'à 0 m. 21.

Verres prescrits :

OD, Verre convexe + 7, cylindrique, plan convexe + 1, axe vertical.
OG, Verre convexe + 5, cylindrique, plan convexe + 1, axe horizontal.

Observation VIII

Mme T..., femme d'officier, 21 ans.

Skiascopie : OD, MH + 1,50; MV — 1,50. OG, MH + 3; MV — 2.
Dioptromètre : OD, ↑↑ $\rho = 0{,}60 = 1\,D{,}50$. $\pi = 0{,}18 = 6\,D{,}50$. $\pi' = 0{,}20 = 5\,D$. OG, ↑↑ $\rho = 0{,}50$. $\pi = 0{,}16$. $\pi' = 0{,}12$.

Image nue à 5 mètres :

— 1 D, 50 pour OD; — 2 D pour OG.

L'image est nue à 0 m. 30 sans verre.

$$\text{OD, } \frac{1}{\pi} - \frac{1}{\rho} = \frac{1}{0,18} - \frac{1}{0,60} = 5 \text{ D.}$$

$$\text{OG, } \frac{1}{\pi} - \frac{1}{\rho} = \frac{1}{0,16} - \frac{1}{0,50} = 4 \text{ D, } 50.$$

OD, $\xleftrightarrow{}$ + 0 D, 50 à 0 m. 30; OG, $\xleftrightarrow{}$ + 3 D de 5 mètres à 0 m. 30.

Donders : La vision de près est suffisante pour l'œil droit.

Échelle de Wecker à cinq mètres :

$$\text{OD, } V = 1; \text{ OG, } V = \frac{1}{4}.$$

OG, $V = \frac{1}{4}$: cyl. + 3, $V = \frac{1}{3}$ de près; cyl. — 2, $V = \frac{1}{2}$ de loin.

CONCLUSIONS

Nous avons commencé notre travail par une série de considérations rationnelles sur l'intérêt des distances optiquement utiles pour l'étude géométrique du dioptre oculaire.

Nous avons ensuite présenté un dispositif permettant la mensuration de ces distances. Le dioptromètre donne les distances remotale, proximale et proximale corrigée; nous avons évalué l'accommodation monoculaire et déterminé la correction de près et de loin de tous les genres d'amétropie et de presbytie, sans le secours de la boîte de verres.

L'expérience est pour ainsi dire automatique.

La méthode est subjective : elle s'appuie sur le témoignage de la personne observée.

Elle n'a pas pour but de dépister la simulation, mais de mesurer avec précision l'œil en activité.

On peut, par un procédé très simple, compléter le déficit d'accommodation monoculaire qui se produit quand la perception de très près de la fente lumineuse verticale se produit dans un plan passant par le rectangle lumineux et la ligne des orifices parallèles. Le facteur de convergence synergique est restitué en donnant à partir de 0 m. 30, à la lampe,

une direction oblique aboutissant à la racine du nez de l'observateur.

Qu'il nous soit permis de terminer ce travail en rappelant une phrase de l'anatomiste Cruveilhier : « La véritable invention n'est pas de découvrir quelque chose de nouveau : à ce titre il n'y aurait guère d'invention; elle consiste à rassembler des matériaux épars et sans emploi, à les façonner, à les ordonner et à en faire un tout, auquel elle fait produire ce que ce tout est capable de donner. » Nous croyons avoir fait un effort de ce genre.

Dr THOORIS.

DIOPTROMÈTRE DU Docteur THOORIS

(DESSINS I A VII)

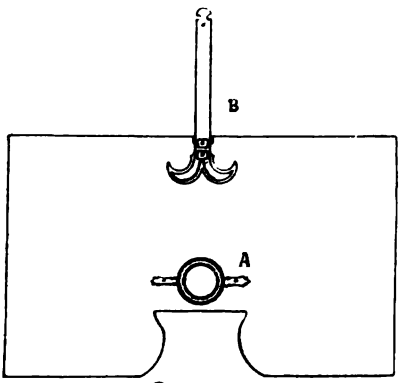

Dessin N° 1
Cette figure représente la face oculaire du dioptromètre
A. Oculeton et ligne de visibilité B tige de support

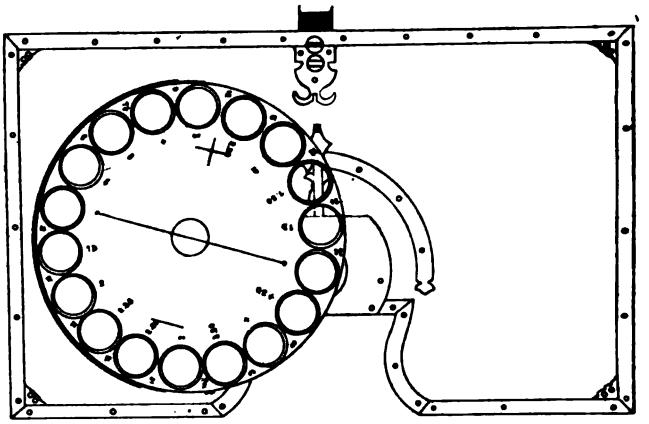

Dessin N° 2
Face oculaire de l'appareil montrant l'application du disque optométrique des infirmières

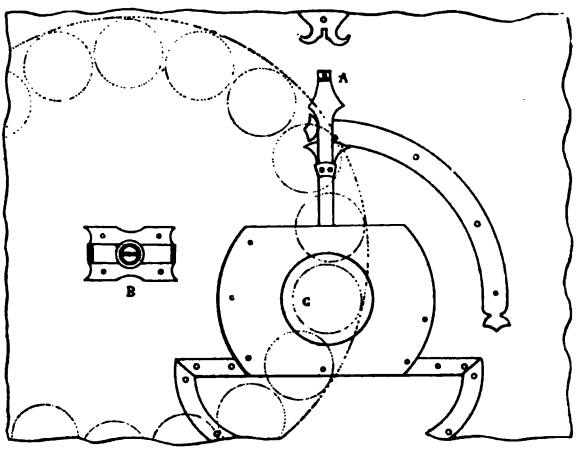

Dessin N° 3
Détail du Dioptromètre
Le disque optométrique est indiqué en pointillé,
A Aiguille indicatrice de la plaque perforée C permettant de donner à la ligne de visibilité les directions verticale oblique et horizontale
B. Axe de rotation destiné à recevoir le disque

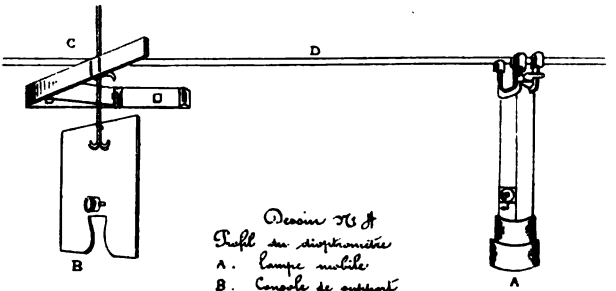

Dessin N° 4
Profil du dioptromètre
A. Lampe mobile
B. Console de support
C. dioptromètre proprement dit
D. 2 fils d'acier conducteurs

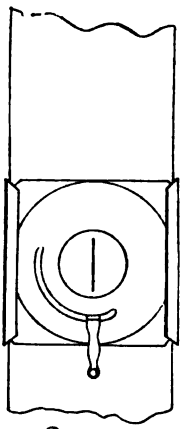

Dessin N° 5
Détail de la fente lumineuse rotative

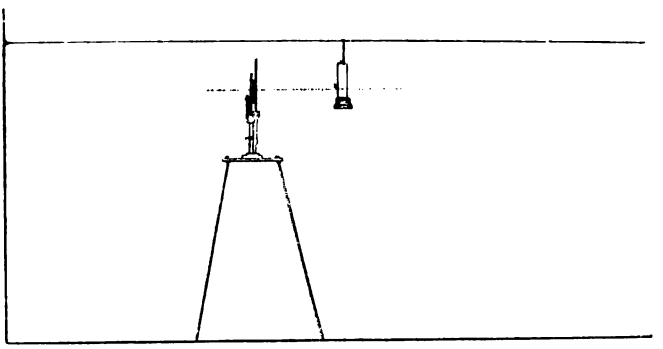

Dessin N° 6
Profil schématique du dioptromètre improvisé en utilisant le chandelier de pointage

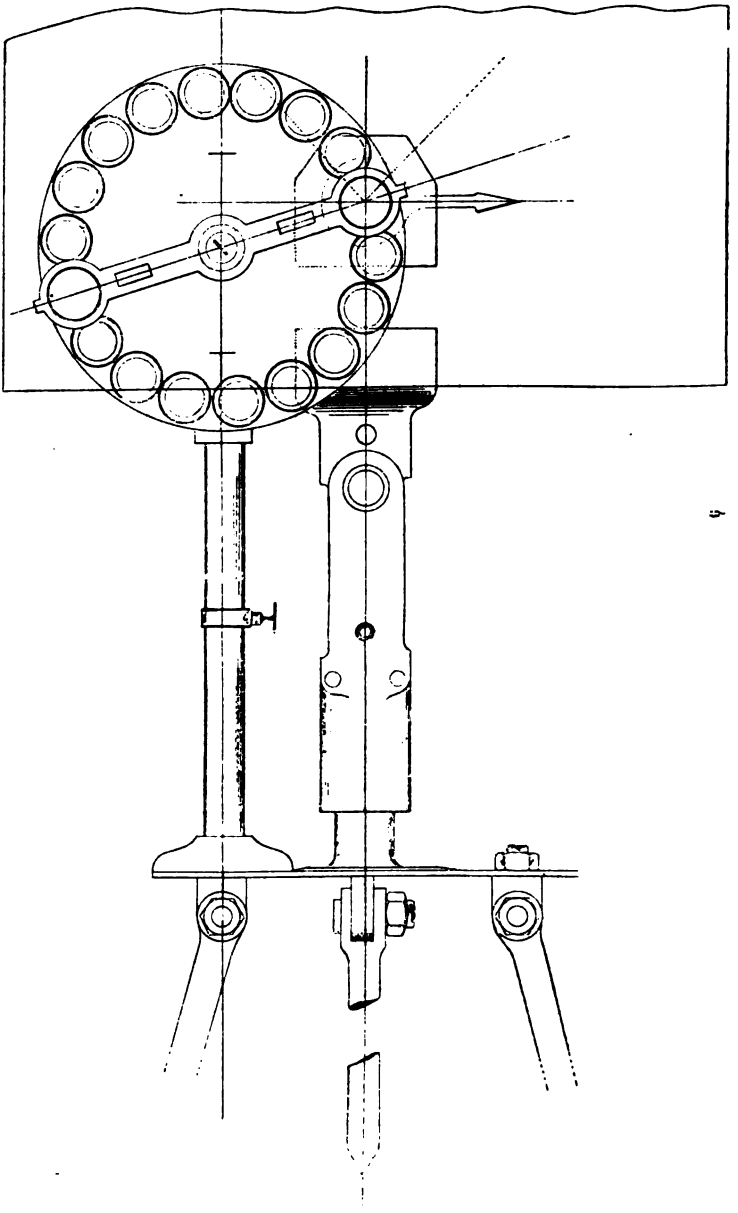

DESSIN N° 7.
Appareil de fortune utilisant le chevalet de pointage et le disque optométrique.

SOCIÉTÉ FRANÇAISE D'OPHTALMOLOGIE

CONGRÈS DE 1901

(SUITE[1])

Nature du glaucome aigu, par le Dr A. TERSON. — Malgré l'obscurité qui enveloppe encore l'étude pathogénique du glaucome, en partie à cause de l'exclusivisme des théories et de leur généralisation excessive, on ne doit pas se décourager en voyant que, dans le siècle qui finit, la symptomatologie, l'anatomie pathologique, l'ophtalmoscopie et la cure d'un grand nombre de cas de glaucome ont été constituées de toutes pièces. Sauf l'examen de glaucomes primitifs typiques et très récents, il n'y a plus beaucoup à demander à l'histologie, mais il en est autrement de la physiologie expérimentale. Toutefois, sous peine de rester infructueuse comme elle l'a été jusqu'ici, elle doit être éclairée par la pathologie générale. Les expériences ne réussiront pas si on ne cherche pas à mettre le sujet en état de réceptivité glaucomateuse. Un groupe d'affections récemment étudiées doit être sous ce rapport mis en valeur et comparé au glaucome aigu : ce sont les œdèmes aigus qui peuvent occuper presque toutes les régions du corps.

Comme eux, le glaucome est un syndrome, qu'il faut distinguer de l'hypertonie avec laquelle on l'a confondu. L'hypertonie, la dureté de l'œil, est un symptôme de glaucome, comme, dans la myopie, l'hypométropie et la brièveté de la vision sont des résultats et des symptômes de la dystrophie qui a amené l'allongement du globe oculaire.

Le glaucome aigu est un type bien tranché de glaucome primitif qui se produit d'une manière presque expérimentale sur un terrain spécial, et à la suite de causes occasionnelles variables, mais bien connues. Mais si tous les yeux glaucomateux sont hypertones, tous les yeux hypertones ne sont pas glaucomateux, et une foule de cas d'hypertonie passagère ou permanente dans les affections de l'iris, du corps ciliaire, de la rétine, de la cornée, du cristallin, n'ont rien à voir avec la maladie qui est le glaucome primitif.

On sait que le glaucome aigu, soit foudroyant, soit brusque, après quelques petites crises ébauchées et prémonitoires, est

1. Voir le numéro de juin. — Compte rendu emprunté à la *Clinique ophtalmologique*.

caractérisé par l'hypertonie brusque et douloureuse du globe, la disparition presque totale de la chambre antérieure, la mydriase de l'iris refoulée sous le limbe, la projection du cristallin vers la cornée, le trouble cornéen nuageux et l'inéclairabilité du fond de l'œil. Traité à temps par l'iridectomie de la base, *l'iridectomie sclérotomique* de de Graefe, la cornée s'éclaircit rapidement, le corps vitré s'éclaircit plus lentement, et peu à peu la vision revient souvent excellente, avec la tension normale de l'œil. Opéré trop tard, le malade pourra conserver une atrophie blanche partielle du nerf optique. La tension extrême est presque la seule cause du trouble cornéen. On peut le faire apparaître et disparaître instantanément en injectant de l'eau et en la retirant dans un œil d'animal. Quoi qu'il en soit, dans le glaucome aigu, la poussée et la réplétion sont rétro-iridiennes et rétro-cristalliniennes.

Il n'y a presque plus d'humeur aqueuse dans la chambre antérieure, presque toute occupée par le cristallin. L'œil, soumis à cette pression écrasante et à un arrêt de circulation, dégénère rapidement.

Quand on opère un glaucome aigu vrai, l'incision de la chambre antérieure donne peu ou pas de liquide, mais dès qu'on pince l'iris, un flot de liquide jaunâtre, trouble, s'échappe brusquement de derrière l'iris. C'est le liquide séro-albumineux de l'épanchement glaucomateux qui emplit la chambre postérieure et les mailles du corps vitré, repoussant ainsi le cristallin.

Bien qu'il ne soit pas impossible que toutes les membranes vasculaires de l'œil prennent part à cette apoplexie séreuse, c'est à la couronne ciliaire qu'il faut attribuer la part principale, sinon exclusive.

Ce processus n'a rien d'inflammatoire : il est congestif, fluxionnaire, et a des analogies en pathologie générale. C'est un *œdème aigu.*

Si l'on prend, par exemple, l'*œdème aigu du poumon*, si bien étudié, on voit que c'est un syndrome nettement caractérisé, constitué par une brusque suffusion de sérosité dans les alvéoles et le tissu du poumon, phénomène nettement fluxionnaire et *absolument indépendant de tout processus inflammatoire* (Teissier) et dont l'épanchement est séreux ou séro-albumineux (J. Renaut), sans fibrine. On connaît le terrain de l'œdème aigu du poumon et des œdèmes aigus en général, la fréquence des *intoxications* sur le terrain neuro-arthritique, l'influence puissante des causes nerveuses. Il s'agit d'un terrain analogue à celui de l'urticaire. L'inondation séreuse (Renaut) annihile le rôle aérophore du poumon.

Ce qu'il y a de tout à fait remarquable, c'est que les expériences

de Grossmann, de Hallion, de Chartin Guimard et Teissier entre autres, ont réussi à reproduire la maladie. Une *excitation nerveuse* des troubles *mécaniques* ne suffisent pas à produire l'œdème et l'*inondation séreuse*, il faut y ajouter une *intoxication* de l'animal par la muscarine, le salicylate de méthyle et autres poisons. Alors l'œdème se produit presque régulièrement. De telles constatations et ces expériences doivent nous servir de guide pour la production du glaucome où nous trouvons un état analogue et des causes semblables. Le terrain du glaucome est neuro-arthritique.

Dans mes 4 derniers cas de glaucome aigu, tous chez des rhumatisants et des arthritiques, la grippe, une hernie solidement étranglée, un coup de froid étaient en jeu. Une intoxication chronique et une cause nerveuse ont appelé l'œdème aigu dans leur œil prédisposé, hypermétrope et fatigué, et dont peut-être les capillaires n'ont pas leur état normal. On a cité bien d'autres causes générales d'intoxication chez les glaucomateux, depuis l'érysipèle jusqu'aux intoxications alimentaires sur un terrain spécial, quelquefois avec une hérédité et une race spéciale.

J'ai recherché la tension artérielle de ces sujets, comme je l'ai recherchée avec Campos il y a quelques années, dans ces diverses classes de glaucome, et comme Bajardi l'a fait depuis, chez les sujets atteints de glaucome aigu, je n'ai pas trouvé d'hypertension artérielle très marquée, tandis qu'il en est autrement dans les variétés chroniques. Ces sujets sont plutôt des intoxiqués et des candidats à l'artério-sclérose que des artério-scléreux complets.

En tout cas, il faut prendre l'observation totale d'un glaucome comme une observation de pathologie interne.

Bien que prépondérante dans le glaucome aigu, l'hypersécrétion n'explique pas tout, et il faut se garder de rejeter l'étranglement des voies de filtration par l'iris projeté. L'action de l'iridectomie sclérale s'explique parce que c'est la seule opération qui, *simultanément*, réalise les avantages suivants : par une incision sclérale, filtrant au moins quelques jours, elle évacue le liquide sous-irien de la chambre postérieure, rétablit la communication entre les deux chambres, et la filtration naturelle ; elle décomprime l'œil, draine l'exsudation scléreuse et rétablit la circulation ; elle désintoxique et décongestionne les tissus par la saignée locale. Elle met l'iris hors d'état de nuire, le met en bonne position et dégage le reste de l'angle irien, tout en l'empêchant de s'étrangler de nouveau. Enfin, elle agit sur une maladie qui est brusque, fugace, qui a peu de tendances à reparaître, qui laisse l'œil revivre si on lève de bonne heure l'étranglement et qui, à cause de sa gravité même, est ordinairement opérée de bonne heure. Il est

certain que l'iridectomie n'ouvre pas l'espace sus-choroïdien, et il n'est nullement prouvé qu'elle agisse par action nerveuse exclusive.

Nouveau procédé de traitement très simplifié de la dacryocystite muqueuse ou purulente, par le Dr BAUDOIN. — Dans l'obstruction simple, j'ai suivi pendant longtemps la pratique usuelle par l'emploi répété des sondes de Bowman. A part quelques cas rares et heureux guéris par un ou deux cathétérismes, ou même quelquefois, dans l'obstruction incomplète, par de simples injections, j'ai éprouvé de nombreuses déceptions. Tantôt c'est le rétrécissement qui se reforme entre chaque cathétérisme, et nécessite chaque fois une introduction pénible, douloureuse suivie d'hémorragie nasale ; tantôt c'est le malade qui se dérobe devant ces interventions douloureuses qu'il redoute; tantôt c'est l'impossibilité même d'intervenir chez des sujets qui habitent au loin et qui ne se soumettront pas à abandonner pour quelque temps leur domicile ou à des déplacements réitérés; d'autres fois, ce sera l'anodine injection lacrymale, qui, par une éraillure de la muqueuse du canalicule se frayera, au prix d'une affreuse douleur, un chemin dans le tissu sous-muqueux.

Aucun de ces inconvénients dans la sonde à demeure de Vulpius. Vous la connaissez tous, messieurs, je n'ai pas besoin de vous la décrire, pas plus que son mode d'emploi. Une seule intervention est nécessaire. Le malade peut être renvoyé à ses occupations, quelque loin de nous qu'il habite. La sonde est généralement si bien tolérée que le porteur l'oublie. Quant à ses résultats, c'est ordinairement la guérision. Ou bien les larmes ne tardent pas à glisser par capillarité le long de la sonde et dans ces cas, ce sont les malades qui ne veulent pas la quitter, tant ils redoutent la réapparition de leur infirmité ; j'en ai qui la portent depuis près d'un an. Ou bien les larmes ne passent pas; dans ce cas, j'estime qu'un séjour de quinze jours est suffisant pour déterminer la résorption des nodules inflammatoires, ou la cicatrisation à plat de ceux que la sonde aura déchirés ou érodés. Après ce délai, l'ablation de la sonde laisse le canal libre, ce dont on peut se rendre compte avec la seringue d'Anel. Généralement le cours des larmes se rétablit; je dis généralement, car, ici comme ailleurs, aucune thérapeutique n'est absolue ; mais je crois qu'à ce point de vue encore, l'emploi de la sonde à demeure donne le maximum de sécurité.

Une précaution à laquelle il faut songer, c'est de proportionner la longueur de la sonde à celle du canal nasal du sujet, de façon à ce qu'elle débouche dans le méat inférieur, car il m'est arrivé

au début, faute d'une longueur suffisante, de laisser intacts des rétrécissements qui siégeaient à la partie inférieure du canal nasal.

Il est incontestable que la sonde ne peut se placer sans une division préalable d'une partie du canal lacrymal inférieur. Ici, je viens au-devant des objections des inviolabilistes, car vous savez qu'aux larges débridements d'autrefois a succédé l'école du *noli me tangere*, et que, pour quelques-uns, le canalicule lacrymal est devenu une sorte d'arche sainte devant laquelle le couteau de Weber a dû battre en retraite. La pratique m'a démontré que ces alarmes étaient vaines. Je ne fais pas de physiologie, je dis seulement ce que j'ai vu. Le canalicule lacrymal inférieur peut être incisé sans inconvénients, pourvu que l'incision s'attaque à la paroi postéro-supérieure, de façon à ce que son extrémité interne plonge dans le sac lacrymal.

Ces explications préliminaires m'ont paru nécessaires pour préparer l'objet de ma relation, c'est-à-dire le traitement de l'obstruction lacrymale avec dacryocystite : car ici la base de ma méthode sera encore la sonde de Vulpius, mais la sonde de Vulpius modifiée en vue du traitement du sac lacrymal ; de sorte que, pendant que la permanence de la sonde assurera le calibrage du canal, sa disposition permettra l'irrigation du sac et du canal. Voici le modèle dont je me sers : une sonde (forme Vulpius n° 4) tubulée dans son coude et sur un parcours de 3 à 4 millimètres dans la grande branche et la petite branche. La tubulure de la grande branche est continuée par une rainure d'un demi-diamètre jusqu'à son extrémité inférieure ; celle de la petite branche par une rainure de trois quarts de diamètre jusqu'à son extrémité, et susceptible de recevoir l'embout conique et légèrement courbe d'une seringue d'Anel, qui, glissant le long de la rainure, viendra fermer la tubulure à frottements doux.

Mettons la sonde en place comme une sonde de Vulpius ordinaire, et essayons une injection par cette sonde. L'embout, après avoir écarté les lèvres de section du canalicule, rencontrera de suite la rainure, et, glissant le long de celle-ci, viendra naturellement s'insinuer dans la tubulure jusqu'à ce qu'elle soit fermée, ce dont on est prévenu par une très légère résistance. Le liquide injecté vient déboucher à la naissance de la grande rainure, tombe dans le sac lacrymal, et s'y accumule, car la rainure, fermée en partie par la saillie de la muqueuse, ne peut évacuer autant de liquide que la tubulure en apporte. On peut injecter jusqu'à ce qu'avec le doigt on perçoive la dilatation du sac. Pour mettre en contact toute sa surface avec le liquide, il n'est pas besoin de le remplir en entier ; un massage léger sur la paroi

antérieure le répandra dans toutes les parties. Si on craint de laisser du liquide en excès, une pression un peu plus forte le fera refluer par la tubulure, le reste glissant dans la rainure.

La sonde étant aussi bien tolérée que la sonde de Vulpius dans l'obstruction simple, on peut répéter les injections aussi souvent que cela est nécessaire, sans manipulation désagréable et à plus forte raison douloureuse pour le malade. La facilité de ces injections est telle qu'une personne étrangère peut même les faire, ou le malade lui-même en substituant à la seringue une poire en caoutchouc pourvue de l'embout nécessaire. Tout danger de fuite dans le tissu sous-muqueux est supprimé, accident toujours possible quand on se contente d'injecter par le point lacrymal, et particulièrement redoutable quand il s'agit d'un liquide irritant comme le sont les liquides modificateurs. En sorte que, après le placement de la sonde, qui est et restera l'intervention unique, et je souligne le mot, car c'est un des avantages constitutifs de la méthode, il sera possible de confier au malade lui-même ou aux siens le soin de faire les injections prescrites.

Et si l'expérience, messieurs, m'amène à vous affirmer et à vous convaincre que ces injections, faites avec un agent modificateur approprié, permettent de supprimer dans les cas simples qui sont de beaucoup les plus communs, et dans un temps très court, les sécrétions les plus invétérées du sac lacrymal muqueuses et purulentes, vous m'autoriserez bien à conclure que le titre donné à ma communication est justifié. Je viens de dire les cas simples, car une dilatation exagérée du sac, l'implantation sur la muqueuse de formations polypoïdes, telles que j'en ai observé plusieurs cas, la péricystite avec tendance phlegmoneuse, ne peuvent relever que d'un traitement radical, c'est-à-dire l'ouverture du sac suivi de curettage ou de cautérisations chimiques ou galvaniques; mais ce sont là les cas exceptionnels.

La solution que j'emploie pour mes injections est la solution protargolique de 5 à 20 p. 100, dont l'emploi a été, là comme ailleurs, recommandé par notre distingué collègue, le Dr Darier, à qui du reste la thérapeutique oculaire est redevable sur tant d'autres points d'une initiative aussi heureuse que hardie. On adoptera un titre de solution en rapport avec le degré d'infection du sac et la quantité des sécrétions; il en est de même pour la répétition des injections qni pourront se faire tous les jours ou tous les deux jours. Il ne peut y avoir là de règle absolue; c'est au médecin à juger d'après la sévérité du cas et d'après le résultat des premières injections.

J'ai l'habitude de faire précéder l'injection protargolique par un lavage à l'eau bouillie ou boriquée; après massage du sac, et

attente de quelques minutes pour que le sac soit à sec, je pratique l'injection médicamenteuse. Aussitôt que j'ai senti un soulèvement notable de la face antérieure du sac, je m'arrête et pratique un léger massage, puis, après une minute, j'exerce une pression plus forte pour faire écouler par la rainure supérieure la solution protargolique qui serait en excès. Quand le traitement touche à sa fin, c'est-à-dire au dessèchement du sac, on peut espacer les injections et diminuer le titre de la solution.

La durée du traitement par les injections varie entre huit et quinze jours ; dans tous les cas, la sonde à demeure restera en place jusqu'au quinzième jour.

Dans ces derniers temps, j'ai eu l'occasion de substituer une fois la solution de permanganate au 1/2,000e à la solution protargolique. Le résultat a été très satisfaisant, mais je ne puis porter un jugement définitif sur un seul cas, et je me propose de continuer mes expériences pour établir la valeur comparative des deux solutions.

En résumé, la méthode par la sonde tubulée (forme Vulpius), combinée aux injections, permet de mener de conserve le calibrage des voies lacrymales et le traitement de la dacryocystite. Elle donne une sécurité absolue aux injections, qui peuvent être renouvelées tous les jours, sans déterminer de souffrance, par le médecin, par le malade ou des membres de son entourage. Elle respecte l'intégrité de la face. Elle aboutit d'elle-même, sans réaction, sans pansement particulier, sans entraver les occupations du malade, au dessèchement du sac, à la dilatation du canal, qui constituent bien la guérison. Ces résultats m'ont permis de les considérer comme un réel progès de la thérapeutique lacrymale, dont j'ai cru pouvoir vous donner connaissance.

M. Darier. — La dacryocystite attirera toujours l'attention du praticien par sa fréquence depuis la naissance jusqu'à l'âge le plus avancé, par sa longue durée, sa résistance opiniâtre à tous les traitements, sa propension aux rechutes. Dans ces dernières années, le traitement chirurgical par la destruction ou l'ablation du sac lacrymal a pris une grande prépondérance, avec juste raison. Il est des cas, néanmoins, qui guérissent parfaitement par le traitement, par les sondes et les injections antiseptiques et astringentes.

La dacryocystite et le mucocèle guérissent parfois après quelques sondages simples ou l'application de sondes à demeure de Vulpius, quand le processus est relativement récent et qu'il est dû à l'oblitération du canal nasal.

Le plus souvent, surtout si la suppuration est ancienne, il faut avoir recours aux injections détersives et antiseptiques dans le

sac. Les grandes irrigations avec des solutions diluées ont donné de bons résultats soit avec le cyanure d'hydrargyre, soit avec le nitrate d'argent en solutions faibles, ces grandes douches n'ont pour elles que leur action mécanique, elles enlèvent les sécrétions, mais ne les tarissent pas. Il faut cautériser la muqueuse, amener la rétraction des parois du sac dilaté, de façon à ramener le cours normal des larmes.

Pour arriver à ce but, nous avons employé des solutions les plus diverses, depuis le sublimé ou le cyanure 1/500, le sulfate de cuivre, l'acétate de plomb, le nitrate d'argent, etc. Mais ce qui nous a donné les meilleurs résultats, c'est le *protargol* en solution de plus plus en forte. On commence par du 5 p. 100, pour aller jusqu'au 20 p. 100, si l'effet n'est pas suffisant. Les résultats sont le plus souvent excellents, si les cautérisations sont faites régulièrement: d'abord tous les jours, puis tous les deux jours et ainsi de suite jusqu'à guérison complète. J'ai essayé aussi les bougies au protargol, mais je ne leur ai pas trouvé d'avantage sur les injections simples.

Si ce traitement n'a pas été continué avec assez de régularité et qu'une rechute se reproduise, il vaut mieux abandonner le protargol qui a épuisé son effet, pour avoir recours au *xyroforme* en suspension dans la glycérine. Cet agent, composé de bismuth et d'iode, a un pouvoir antipurulent et astringent des plus puissants, le médicament séjournant dans le sac amène une prompte cessation de la sécrétion purulente. Les injections sont répétées tous les jours, puis tous les deux jours et ainsi de suite jusqu'à guérison. Le massage du sac hâte beaucoup la disparition de la tumeur lacrymale.

M. Kalt. — Il y a environ dix ans, j'ai cherché à assurer le nettoyage complet et fréquent du sac dilaté au moyen d'irrigations répétées, que le malade pouvait faire lui-même au moyen d'un appareil que j'ai décrit à cette époque. Mais j'ai pu m'assurer qu'il ne suffisait pas de nettoyage et de l'asepsie pour obtenir la guérison des dacryocystites et qu'il fallait s'adresser à la distension exagérée des parois. J'ai donc dû abandonner cette méthode pour pour revenir au thermocautère.

Partant de l'idée que la dracryocystite s'accompagnait habituellement de blépharite ciliaire, et que l'une et l'autre relèvent d'une infection nasale ascendante, j'ai expérimenté les injections de pommade jaune à 1 p. 100, si efficace d'habitude contre la blépharite. L'injection se fait tous les jours avec une seringue d'Anel après que le conduit a été largement dilaté. Cette précaution est nécessaire et il est prudent de s'abstenir de tout cathétérisme le jour où l'on fait une injection de pommade par crainte du passage

de cette dernière dans l'orbite et dans la paupière. J'ai obtenu ainsi des résultats remarquables : disparition durable de la sécrétion et rétraction des parois du sac dilaté.

M. Antonnelli. — Puisque M. Darier vient de mentionner mes sondes lacrymales à la gélatine protargolée, je dois dire que je continue à obtenir depuis deux ans bientôt les plus brillants résultats de ce mode de traitement des dacryocystites. Bien entendu, il y a des cas rebelles. Mais, comme l'application de ces sondes médicamenteuses est très facile et sans inconvénient, je dois engager les confrères à les essayer tout au moins dans les cas pour lesquels sont indiquées les injections antiseptiques et astringentes.

Phlegmon de l'œil consécutif au staphylome total de la cornée suite d'ophtalmie purulente des nouveau-nés, par le Dr R. Jocqs. — Le phlegmon de l'œil venant compliquer le leucome adhérent est déjà une affection rare, puisque dans sa remarquable thèse sur ce sujet, en 1887, M. Despagnet n'a pu en recueillir que 8 observations. Encore plus rares doivent être les cas où cette complication survient dans un œil atteint de staphylome total de la cornée, consécutif à l'ophtalmie purulente des nouveau-nés, attendu que nous n'en trouvons aucun exemple dans la thèse de M. Despagnet ni dans les publications postérieures. C'est un cas de ce genre que nous venons d'observer.

Observation

Mlle Antoinette S..., âgée de 10 ans, a eu l'ophtalmie purulente classique des nouveau-nés à New-York où elle est née. Les deux yeux ont été atteints. L'œil droit est guéri ne conservant qu'une légère taie superficielle. L'œil gauche a eu toute la cornée détruite dans ses couches superficielles, de sorte qu'il en est résulté un staphylome total à peu près régulier, complètement opaque, rendant par conséquent cet œil absolument impropre à la vision. L'enfant a vécu avec cette difformité jusqu'à maintenant, à l'âge de 10 ans. Aux tourments dus à cet œil blanc disgracieux, venaient d'ailleurs souvent s'en ajouter d'une autre nature occasionnés par des irritations fréquentes de la partie staphylomateuse mal protégée par les paupières.

Depuis quelques jours, l'œil malade était affecté d'une de ces irritations fréquentes dont les parents avaient pris l'habitude de ne pas s'inquiéter, lorsque, le 14 février, se firent sentir des douleurs plus fortes que de coutume. Les souffrances s'étant accentuées, l'enfant me fut amené le 17. Son état général antérieur

était excellent. Rien de ce côté ne pouvait expliquer les accidents oculaires.

La malade tient les deux yeux fermés pour éviter les douleurs produites par les mouvements synergiques. Une légère palpation permet de sentir l'œil très dur et de constater sa sensibilité extrême.

La paupière supérieure ne peut être relevée que difficilement à cause de l'œdème dont elle est déjà le siège et de la douleur occasionnée par le plus léger attouchement. La conjonctive uniformément rouge présente déjà un peu d'œdème. La cornée staphylomateuse dans sa totalité, à peu près uniformément blanche, présente cependant en un point de sa surface une tache de 2 ou 3 millimètres de diamètre plus foncée rappelant la couleur de l'iris doublé en avant d'une très mince couche de tissu cornéen. Est-ce une ancienne perforation avec hernie de l'iris cicatrisée ou un simple amincissement de la cornée? Les parents ne peuvent pas nous renseigner. Mais nous pencherions volontiers pour la première hypothèse, sachant que les hernies de l'iris à la longue peuvent prendre cet aspect.

N'ayant jamais observé de phlegmon de l'œil consécutif au staphylome de la cornée, ce diagnostic ne se présenta pas à ma pensée tout d'abord. Mais je crus à une attaque de glaucome comme en sont quelquefois atteints les yeux staphylomateux.

En conséquence, le lendemain, sous le chloroforme, je fis l'opération que je pratique habituellement dans le staphylome total de la cornée : résection d'une portion de la cornée, ablation du cristallin, suture au catgut des lambeaux cornéens et suture conjonctivale. Il n'y avait pas de pus dans la chambre antérieure; le cristallin était transparent. L'iris atrophié et accollé à la face postérieure de la cornée ne put être enlevé que par fragments et ceux-ci étaient panachés de stries fibrineuses qui me firent penser à la possibilité d'une irido-choroïdite suppurative. Toutefois, je terminai l'opération comme pour le staphylome ordinaire, quitte à intervenir plus tard s'il y avait phlegmon.

Loin d'amener un soulagement comme dans les états glaucomateux, l'opération ne fit qu'augmenter les douleurs. Le surlendemain, les souffrances étant de plus en plus violentes, j'enlevai les sutures conjonctivales, et désunis les lambeaux cornéens qui étaient déjà réunis sans aucune suppuration. Pas de pus non plus derrière la cornée. Mais comme l'œil était excessivement douloureux et tendu, je n'eus plus aucun doute au sujet du phlegmon. Une curette mousse enfoncée dans le corps vitré ramena celui-ci en plusieurs fragments présentant l'aspect d'écheveaux d'étoupe mouillée de pus et de sang : c'était bien le corps vitré phlegmo-

neux. Une fois celui-ci enlevé en entier avec la curette mousse très doucement, sans aucun curage des parois, une mèche iodoformée fut introduite dans la cavité oculaire. A partir de ce moment, les fortes douleurs disparurent et l'enfant recouvra le sommeil et l'appétit qu'elle avait perdus depuis le début de la maladie. La mèche iodoformée faisant office de drain fut renouvelée de plus en plus mince pendant les quatre jours consécutifs à l'opération; puis la plaie se ferma rapidement. Le douzième jour, l'enfant, pouvant être considérée comme guérie, avait la permission de sortir.

A propos de ce cas, je vous demande la permission de vous soumettre quelques réflexions au sujet du diagnostic, de la pathogénie et du traitement du phlegmon spontané de l'œil atteint de staphylome.

Je n'ai pensé au phlegmon de l'œil que pendant l'opération que je dirigeais contre le staphylome de la cornée, au moment où ma pince a enlevé un morceau d'iris fibrino-purulent. Je croyais n'avoir affaire qu'à un accès d'hypertension. Je reconnais cependant que l'œdème de la conjonctive bulbaire et de la paupière supérieure aussi léger qu'il fût, aurait dû me donner l'éveil plus tôt. Je ne pense pas non plus que les douleurs, dans un accès d'hypertension d'un œil staphylomateux, puissent être aussi fortes.

Quant à la pathogénie, nous nous trouvons en présence de trois hypothèses commandées par trois théories différentes : celle du microbisme latent, celle de l'infection endogène et enfin celle de l'infection ectogène ou directe par une cicatrice de la cornée adhérente à l'iris.

La théorie de l'infection endogène a encore de nombreux défenseurs. Leur principal argument repose sur ce fait qu'on peut observer le phlegmon comme complication de certaines fièvres infectieuses sans lésion préalable de l'œil.

Les cas de phlegmon de l'œil idiopathique, c'est-à-dire survenant en dehors de toute lésion oculaire, mais seulement comme complication d'une infection générale sont bien connus et incontestables. Il existe aussi des faits de phlegmon de l'œil imputables à une infection locale éloignée de l'œil. Mais il ne s'agit pas de cela ici puisque notre malade était indemne de toute affection générale ou locale.

D'ailleurs cette question a déjà été discutée bien des fois soit dans les sociétés scientifiques, soit dans des publications diverses. Depuis longtemps, Leber soutient la théorie de l'infection directe par la cicatrice (Congrès de Heidelberg, 1882-1889). En 1890, Wagenmann reprend la question dans un travail intitulé : *De la*

suppuration du corps vitré partie de cicatrices opératoires et de prolapsus iridiens cicatrisés (*Arch. f. opht.*, t. 35). Ce travail est basé sur l'examen anatomique de 18 cas de suppuration du corps vitré dans des yeux portant des cicatrices de plaies cornéennes ou d'anciens prolapsus de l'iris cicatrisés. Il y montre que, dans tous les cas, la traînée suppurative s'étendait jusque dans la cicatrice qui elle-même était plus ou moins infectée.

En 1895, M. A. Terson, dans une intéressante communication sur ce même sujet, dans cette Société, rapporte 4 cas de phlegmons consécutifs à d'anciens leucomes adhérents. Dans tous ces cas, l'infection était ectogène et s'était propagée manifestement de la cicatrice cornéenne au tractus uvéal.

La théorie du *microbisme latent* imaginée par Verneuil est à peu près abandonnée. M. Despagnet, dans sa thèse (1887), en est peut-être le dernier défenseur.

M. Valude lui-même, élève de Verneuil, qui aurait bien voulu accepter la théorie du maître, est obligé de l'abandonner dans son travail : *Contribution à l'étude des processus inflammatoires de l'œil* (*Arch. d'opht.*, 1885) pour se rallier à la théorie de Leber. Il a vu en effet au microscope, comme plus tard Wagenmann, la traînée purulente partir du point de la cornée correspondant à l'enclavement de l'iris et se propager à tout le tractus uvéal par cette membrane.

Ainsi semble démontrée la théorie de l'infection directe qui est d'ailleurs beaucoup plus facile à comprendre que les deux précédentes.

Dans notre cas, en un point de la surface staphylomateuse de la cornée, on voyait l'iris recouvert seulement d'une mince couche de tissu. D'autre part, cet œil était souvent irrité, à cause, sans doute, d'ulcérations superficielles du staphylome mal protégé par les paupières. Il est logique d'en déduire que l'iris découvert par une de ces éraillures et infecté est devenu le point de départ d'une irido-choroïdite suppurative.

Nous ne sommes pas encore fixés sur la nature des microbes qui donnent lieu à ces suppurations oculaires par voie ectogène. D'ailleurs, des recherches sur des cas de ce genre sont encore rares.

Dans 2 cas de M. A. Terson, où l'examen bactériologique a été fait, il a trouvé dans l'un le pneumocoque encapsulé, dans l'autre, un bacille de nature indéterminée.

Dans notre cas, immédiatement avant l'exentération du globe, nous avons ensemencé deux tubes de gélose : le premier avec le mucus du cul-de-sac conjonctival de l'œil sain, le second avec le mucus du cul-de-sac conjonctival de l'œil malade. Immédiatement

après l'ouverture du globe, la tige de platine enfoncée dans le corps vitré ensemença un troisième tube.

Au bout de quarante-huit heures, les colonies du tube ensemencé avec l'œil malade étaient bien évidentes : celui de la conjonctive présentait les belles taches jaunes de l'aureus et quelques plaques d'albus. Celui du corps vitré ne présentait aucune tache jaune, mais seulement de l'albus en grande quantité. Bien qu'il y eût plusieurs colonies séparées, le microscope dans aucune d'elles n'a montré que l'albus; pas d'aureus ni de bacille.

Au bout du quatrième jour seulement, des plaques d'aureus apparurent sur le tube de la conjonctive saine : pas d'albus.

De ce seul fait, je n'ai pas l'intention de tirer des conclusions au sujet du microbe pathogène de la panophtalmie. D'après les résultats obtenus par d'autres expérimentateurs, il est d'ailleurs probable que des microbes divers peuvent donner lieu à la suppuration de l'œil. Je voudrais seulement retenir de ce cas que le staphylococcus albus s'est trouvé seul dans le pus du phlegmon; qu'il se trouvait également sur la conjonctive de l'œil malade avec une moins grande quantité d'aureus et que celui-ci seul se trouvait sur la conjonctive de l'œil sain. Le streptocoque paraissait en être absent, de même que le pneumocoque. Je reconnais volontiers que des cultures plus nombreuses et sur des milieux divers eussent été nécessaires pour donner plus de valeur à cet examen bactériologique. Mais tel que j'ai pu le faire, il me confirme dans l'idée que le staphylococcus albus, qui est, avec l'aureus, l'hôte habituel de la conjonctive normale, est plus dangereux que ce dernier.

Le *traitement* indiqué du phlegmon de l'œil me paraît être dans les cas de ce genre, non pas l'énucléation, mais l'éviscération. Bien des fois déjà, et en particulier dans cette Société, cette question a été discutée (Panas : *De l'énucléation dans la panophtalmie*, Soc. fr. d'opht., 1888; — Fage : *Valeur et indications de l'exentération du globe oculaire*, Soc. fr. d'opht., 1892; — A. Terson : *Sur quelques cas de phlegmons consécutifs à d'anciens leucomes adhérents*, Soc. fr. d'opht., 1895).

Je ne reviendrai pas sur les arguments qui ont été donnés pour ou contre chacune de ces deux opérations. L'énucléation est indiquée sans doute dans certains cas de panophtalmie traumatique où l'on peut craindre l'ophtalmie sympathique. Il n'en est pas de même, croyons-nous, dans ces panophtalmies idiopathiques surtout chez un enfant, où l'on a le devoir d'être aussi conservateur que possible. J'ajouterai enfin que l'éviscération sera, dans certains cas, une opération plus simple et même moins dangereuse lorsque le phlegmon a gagné tout le tissu cellulaire de l'orbite.

Mais l'éviscération elle-même peut être bonne ou mauvaise suivant la manière dont elle est pratiquée. Elle doit être comprise simplement comme le débridement d'un abcès aigu. Pour cela, il faut une large ouverture qui permette l'évacuation facile de tout le corps vitré phlegmoneux.

Pour que l'ouverture soit large et reste ensuite béante pendant plusieurs jours, il faut réséquer une grande partie de la cornée. Puis, l'iris étant arraché, et le cristallin extrait, une curette mousse est introduite dans le corps vitré et le ramène en plusieurs fois. Mais je considère comme dangereux et inutile le raclage de la choroïde, qui s'éliminera toute seule les jours suivants, au moyen d'un pansement approprié.

Ce pansement consistera dans l'introduction dans la coque oculaire d'une mèche de coton enduite de vaseline iodoformée, renouvelée tous les jours. Au bout de vingt-quatre ou quarante-huit heures, la mèche ramène avec elle-même les débris de choroïde qui veulent s'éliminer. Le même pansement sera continué pendant sept ou huit jours jusqu'à ce que l'ouverture devienne trop petite pour permettre l'introduction de la mèche. Lorsque toute suppuration a disparu et que la plaie est presque refermée, on peut activer l'occlusion et égaliser la surface du moignon par une suture conjonctivale.

Si, le phlegmon étant très avancé, l'infection avait gagné le contenu orbitaire, je donnerais la préférence au cautère igné sur le bistouri, comme l'a conseillé M. de Lapersonne.

C'est, en somme, l'éviscération modifiée ou *évidement*, ainsi que l'a appelée M. Truc (*L'évidement de l'œil dans la panophtalmie*; *Ann. d'ocul.*, oct. 1892). C'est aussi à peu près l'opération proposée, la même année, par M. Chibret (*Traitement de l'ophtalmitis par le curage de l'œil*; Soc. fr. d'opht., 1892), mais je lui préfère le procédé de M. Truc, qui fait une large ouverture béante et qui emploie la curette mousse au lieu de l'injection évacuatrice.

Ma manière de procéder diffère de celle des deux précédents auteurs en ce que je maintiens dans la cavité oculaire une mèche qui fait office de drain et qui maintient la plaie ouverte jusqu'à complète guérison.

Ce fait démontre une fois de plus qu'on ne saurait trop conseiller aux porteurs de forts leucomes adhérents avec ectasie de la cornée sur des yeux impropres à la vision, de se faire opérer le staphylome. Ils éviteraient cette complication redoutable du phlegmon et, au point de vue esthétique, ils n'auraient qu'à gagner, car un œil blanc proéminent est autrement disgracieux qu'une coque ajustée sur un moignon mobile qui, pour le public, peut parfaitement simuler l'œil naturel.

M. Lagrange. — Je crois que l'éviscération peut suffire dans le cas de panophtalmie, mais à la condition qu'elle soit bien complète, que tout le tractus uvéal soit bien éliminé, qu'aucun microbe ne reste dans l'œil.

Il ne faut pas, comme le conseille M. Jocqs, laisser la choroïde; il faut, au contraire, l'enlever très soigneusement et ne laisser absolument que la sclérotique. C'est le moyen de se mettre à l'abri de l'ophtalmie sympathique en pareil cas.

M. Vignes. — J'ai entendu, avec plaisir, le plaidoyer de M. Lagrange en faveur de l'énucléation de l'œil panophtalmique. C'est une opération que je ne redoute pas; aussi ai-je déjà essayé de faire lever l'anathème dont elle a été frappée dans cette société même.

Il est un point de la communication de M. Jocqs qui n'est pas sans nous surprendre : la conservation en place de la choroïde. Je considère cette pratique comme une complication opératoire et sans nul intérêt. Pour ma part, je termine l'exentération en balayant soigneusement et énergiquement la surface interne de la sclérotique à l'aide d'un tampon d'ouate hydrophile.

Il me semble qu'il n'y a aucune utilité à respecter les voies de communication entre les systèmes circulatoires intra et extra-oculaire.

Je termine mon opération en plaçant deux ou trois sutures.

M. Galezowski préfère l'énucléation parce qu'elle met à l'abri des complications et de l'ophtalmie sympathique.

M. Péchin. — Je ne partage pas l'avis que vient d'émettre M. Galezowski sur la défaveur que mériterait l'éviscération au profit de l'énucléation, qu'il préfère et qu'il considère comme une opération capable d'enrayer tous les accidents et toute complication ultérieure. J'ai rapporté au congrès de l'année dernière une observation analogue à celle de M. Jocqs. J'ai fait dans ce cas l'éviscération ignée et j'ai obtenu un excellent résultat. En quelques jours tous les accidents avaient disparu. J'ai revu ce malade il y a quelques jours, il a une prothèse parfaite en raison du moignon oculaire qui a été conservé. L'énucléation est une opération que nous devons faire le moins possible et faire de préférence de la chirurgie conservatrice dont les avantages sont ici bien appréciables. C'est pourquoi je considère l'éviscération ignée comme une excellente opération.

M. Jocqs. — Dans cette communication, je n'ai eu nullement l'intention de mettre en parallèle l'énucléation et l'éviscération d'une façon générale. Je crois que les deux opérations ont des indications bien définies. L'énucléation doit se faire dans tous les cas où l'on peut avoir à redouter l'ophtalmie sympathique et je ne

crois pas que ce soit le cas dans les phlegmons de l'œil qui n'ont pas dépassé la coque oculaire. L'éviscération au contraire est indiquée chaque fois qu'il n'y a aucun danger à conserver les enveloppes de l'œil qui constituent un moyen des plus avantageux pour la prothèse. Dans mon cas particulier, par exemple, chez une fillette de 10 ans, comment aurais-je pu penser à faire cette mutilation inutile si préjudiciable au point de vue esthétique et au développement de la face?

Je le répète, je crois inutile d'enlever les membranes internes avec une curette parce que, avec ma manière de procéder qui consiste à maintenir une mèche dans la cavité jusqu'à oblitération, les membranes s'éliminent d'elles-mêmes, sans solution de continuité vasculaire, sans crainte de résorption purulente, sans réaction. Je considère au contraire comme dangereux de fermer immédiatement la cavité oculaire qui a été le siège d'un phlegmon.

M. Armaignac. **La luxation spontanée du cristallin dans la chambre antérieure après l'iridectomie ou l'incision de la cornée dans le glaucome aigu consécutif.** — Il est admis par tout le monde que la luxation traumatique du cristallin dans la chambre antérieure ou dans le corps vitré est une cause fréquente de glaucome, et il existe à ce sujet, dans la littérature médicale, un nombre considérable d'observations. Mais ce qui est extrêmement rare, car l'auteur n'en a trouvé qu'un seul cas rapporté dans la science, c'est de voir le cristallin se luxer spontanément dans la chambre antérieure aussitôt après avoir pratiqué une incision de la cornée.

M. Armaignac cite deux traits de sa pratique qu'il a observés à quelques jours d'intervalle chez deux personnes exactement du même âge et dans la même ville d'un département voisin de la Gironde. C'est là, sans doute, une étrange coïncidence qui n'a évidemment rien à voir avec les faits eux-mêmes, mais qu'il est permis néanmoins de signaler, à cause de sa singularité.

Le premier malade, âgé de 70 ans, déjà atteint d'atrophie du nerf optique d'un côté, fut pris tout d'un coup de glaucome aigu avec hyphœma dans la chambre antérieure. Redoutant un glaucome hémorragique, M. Armaignac, pour calmer les douleurs et diminuer la tension oculaire, pratiqua une paracentèse de la chambre antérieure. Le sang s'écoula aussitôt, mais, au bout de quelques minutes, le cristallin, qui avait basculé en avant dans la chambre antérieure, s'engageait par son bord supérieur dans la plaie cornéenne. Le chirurgien, pris au dépourvu, dut se contenter d'extraire une partie du cristallin avec les pinces et la curette et n'osa pas faire une iridectomie dans la crainte de voir

survenir une hémorragie expulsive qui semblait imminente étant donné l'existence de l'hyphœma.

Contrairement à toutes les prévisions, il ne se produisit plus dans la suite la moindre hémorragie et le cristallin fut extrait par morcellement en plusieurs séances; la plaie cornéenne cicatrisa et, au bout de six semaines ou deux mois, l'œil était guéri avec une cicatrice un peu déprimée et un léger degré d'atrophie du globe.

Dans la seconde observation, il s'agit d'une femme de 70 ans, également atteinte de glaucome aigu avec douleurs intolérables, quelques jours après avoir eu un œil frappé violemment par un éclat de bois. La malade, se refusant tout d'abord à une intervention chirurgicale et les myotiques n'ayant donné aucun résultat, finit par accepter une sclérotomie, qui ne calma pas les douleurs et n'amoindrit pas la pression.

Quinze jours après, M. Armaignac voulut pratiquer une iridectomie; mais, à peine avait-il fait l'incision de la cornée, que le cristallin se présentait, coiffé de l'iris, entre les lèvres de la plaie entrebâillée. La malade, étant d'une indocilité extrême, et réfractaire à l'action du chloroforme, le chirurgien dut se borner, comme chez son premier malade, à morceler le cristallin et à l'extraire par fragments après avoir tant bien que mal réséqué ou arraché la portion supérieure de l'iris. L'opération était d'autant plus difficile qu'en outre de l'indocilité de l'opérée, on se trouvait en présence d'une chambre antérieure entièrement effacée et d'une sensibilité extrême de l'œil, malgré l'emploi d'une dose énorme de chloroforme.

Le cristallin morcelé fut extrait en deux ou trois séances, à quelques semaines d'intervalle; les douleurs disparurent et l'œil guérit avec une oblitération de la pupille par des exsudats organisés.

M. Armaignac, n'ayant jamais observé dans sa pratique, déjà longue de plus de vingt-quatre ans, de faits semblables à ceux qu'il rapporte, désirerait savoir si ses collègues sont dans le même cas que lui et s'ils pourraient lui expliquer le mécanisme de ces luxations.

M. VACHER. **Notes sur l'iridectomie périphérique avec irido-dialyse.** — Je veux simplement, dans cette courte note, appeler l'attention sur un procédé pour faire l'iridectomie qui me rend de grands services.

Je ne veux entrer dans aucun détail au sujet de l'action de l'iridectomie, sur la circulation intra-oculaire, ni sur les indications et contre-indications de l'iridectomie antiphlogistique. Lorsqu'on a recours à l'iridectomie pour lutter contre l'hypertonie oculaire,

ou doit la faire très large et très périphérique pour libérer l'angle irido-cornéen, enlever tout ce qui peut comprimer les espaces de Fontana et le canal de Schlemm. On doit faire la kératotomie très excentrique pour inciser l'iris près de son insertion ciliaire.

Le procédé que j'emploie donne un résultat parfait sans présenter plus de difficulté que le procédé ordinaire.

Le champ opératoire aseptisé, l'œil cocaïnisé et le blépharostat mis en place, je fais, avec un fin couteau de de Graefe, une incision à la limite du limbe transparent. Cette incision est supérieure, parallèle à l'axe optique de l'œil, de 6 à 8 millimètres de long, commençant et finissant en limbe opaque, son centre légèrement en cornée transparente. Le tranchant du couteau doit regarder l'opérateur.

Avec une pince à iris dont les mors sont dirigés du côté de la périphérie, j'appuie sur la cornée et vais, en sens inverse du procédé ordinaire, saisir l'iris à son insertion ciliaire et je l'attire au dehors lentement, avec beaucoup de précaution. Je produis à l'instant une iridodialyse d'étendue variable, suivant la traction et la portion d'iris prise entre les mors de la pince. Je sectionne alors d'un coup de ciseaux au ras de la cornée. Tantôt, l'iris est coupé du premier coup de la périphérie au centre pupillaire, tantôt le sphincter reste intact.

Dans ce cas, je réintroduis la pince comme pour une iridectomie ordinaire, en déprimant la lèvre externe, j'attire le sphincter au dehors et termine d'un second coup de ciseaux.

J'obtiens ainsi une section irienne très nette et très régulière, souvent plus large à la périphérie qu'au centre.

Une pression légère avec une spatule sur les lèvres de la plaie cornéenne permet de constater que la réduction de l'iris est complète.

Je n'ai jamais observé d'enclavement consécutif ni d'hémorragie.

Les suites de l'iridectomie périphérique avec iridodialyse, sont aussi simples que dans les procédés ordinaires.

L'incision scléro-cornéenne, avec un fin couteau de de Graefe, le dos tourné vers l'iris, expose moins à une blessure de la cristalloïde que celle faite avec une lance.

Si l'on fait l'incision entièrement dans la cornée transparente, il est rare qu'on ne sectionne pas toute la membrane, y compris le sphincter, du premier coup de ciseaux.

Je sais bien que Bowman et d'autres ont combiné l'arrachement de l'iris avec des pinces à l'excision; que Pope et Carter ont proposé l'iridectomie périphérique extra-sphinctérienne, qui ne donne pas de diplopie, mais, je n'ai trouvé nulle part l'iridectomie décrite comme je viens de l'exposer. Je me demande même

si l'iridodialyse sans iridectomie ne serait pas suffisante pour modifier la circulation intra-oculaire, puisque l'incision porte aussi sur une partie de la sclérotique.

C'est pourquoi, en présence d'une iridodialyse d'étendue variable obtenue très facilement, en présence de la facilité d'exécution de ce procédé, qui délibère parfaitement l'angle irido-cornéen, et des résultats très satisfaisants qu'il m'a toujours donnés, j'ai pensé qu'il pourrait y avoir quelque intérêt à vous le soumettre. J'ajouterai que, lorsque la chambre antérieure fait défaut, il est plus facile d'introduire la pince dans l'angle irido-cornéen qu'au centre pupillaire, et que les blessures de la cristalloïde sont moins à redouter.

M. L. Dor. **Prophylaxie de la panophtalmie suppurée.** — Lorsqu'on a préparé une culture de staphylocoques pyogènes virulente et que l'on a déterminé la dose à partir de laquelle une inoculation de cette culture dans le corps vitré provoquera à coup sûr une panophtalmie chez différents animaux, on peut, si on ne dépasse pas trop la dose minimum nécessaire pour provoquer la panophtalmie, empêcher complètement l'apparition, chez un lapin, de tout phénomène inflammatoire dans l'œil inoculé par un moyen très simple. Ce moyen consiste à administrer en lavement à l'animal, la veille et le jour même de l'inoculation, une dose de 2 grammes d'iodure de potassium dissous dans 30 grammes d'eau.

Si l'on attend que les phénomènes inflammatoires aient apparu, on peut encore au moyen d'un lavement de 2 grammes empêcher la suppuration de s'établir, mais une fois la suppuration établie, il n'y a plus de dose d'iodure qui soit capable de l'enrayer.

L'iodure se comporte comme le nitrate d'argent dans la méthode de Crédé. La dose qui peut empêcher l'apparition de la maladie ne peut plus guérir la maladie confirmée. Nous ne voulons donc pas proposer de traiter la panophtalmie par l'iodure, mais nous proposons de donner 3 à 4 grammes d'iodure le jour même et la veille de toutes les interventions par lesquelles on expose l'œil à la panophtalmie, nous proposons aussi de donner ce médicament aussitôt après tout accident survenu à l'œil. Il est facile de répéter nos expériences sur des animaux; quant aux résultats que l'on peut obtenir chez l'homme, ils sont de ceux qu'une statistique portant sur un grand nombre de cas peut seule juger, ainsi que la chose a eu lieu pour la méthode de Crédé.

Si l'on pouvait donner à l'homme une dose d'iodure correspondante à celle qui nous a réussi chez le lapin, c'est-à-dire pour un homme de 60 kilogrammes, 40 grammes en lavement, nous serions

assurés d'avance du succès, car nous l'avons observé avec une constance remarquable chez différents animaux; malheureusement, on ne peut donner qu'une dose beaucoup moindre. — Mais d'autre part, un homme ne sera que très exceptionnellement inoculé avec une culture pure virulente de staphylocoques, il ne sera infecté qu'avec un nombre relativement restreint de microbes et il n'y a rien d'impossible à admettre qu'une dose dix fois moindre d'iodure donne à l'homme, dans la pratique, une immunité contre la panophtalmie. Dans tous les cas, le moyen est si simple que nous espérons que tous nos confrères voudront bien l'adopter et qu'ils signaleront spécialement les cas dans lesquels ils auraient observé un insuccès : c'est-à-dire l'apparition d'une panophtalmie malgré l'administration préalable d'iodure à la dose de 3 ou 4 grammes afin que la méthode puisse être jugée.

M. Lagrange. **Ophtalmoplégie congénitale.** — Le cas d'ophtalmoplégie congénitale que je rapporte à la Société est remarquable par la coexistence d'une paralysie complète et concomitante des deux droits externes et du facial supérieur de chaque côté. L'étude des réactions électriques, soigneusement faite par le Dr Debedat, montre qu'il s'agit chez la petite malade d'une lésion centrale en ce qui concerne la paralysie faciale et il est certain que les muscles droits de l'œil ont été atteints en même temps et de la même façon que le nerf facial.

Ce fait clinique apporte donc une nouvelle preuve à l'appui de l'opinion de M. Duval, qui considère le facial comme provenant du même noyau que le moteur oculaire externe, opinion qui a été dans ces derniers temps contestée par beaucoup d'auteurs.

MM. Gayet et Aurand. **Des modifications de la couche pigmentaire de la rétine dans différents états pathologiques de l'œil.** — Dans ce travail, appuyé sur de nombreuses photographies microscopiques, les auteurs arrivent aux conclusions suivantes :

1° L'examen à plat de la couche pigmentaire de la rétine se recommande par sa rapidité et sa simplicité. Il est d'ailleurs indispensable aussi bien pour avoir une idée d'ensemble de ses modifications macroscopiques que pour découvrir ses lésions élémentaires initiales.

2° Les lésions de l'épithélium pigmenté de la rétine sont surtout des lésions de dégénérescence. La cellule commence par s'hypertrophier, puis perd peu à peu ses grains de pigment au point de devenir tout à fait incolore. Elle perd ensuite la netteté de ses

contours et se désagrège après dégénérescence vacuolaire de son protoplasma.

3° Ses grains de pigment libérés émigrent, mais ne se détruisent pas.

4° La pigmentation exagérée des cellules voisines des foyers de dégénérescence n'est pas le fait d'une production nouvelle de pigment, mais d'une absorption des grains de pigment mis en liberté. C'est une véritable phagocytose pigmentaire.

5° Dans les cas d'atrophie de la choroïde, les cellules pigmentées de la rétine voisines des plaques d'atrophie se gorgent à la fois de pigment rétinien et de pigment choroïdien.

6° L'agrandissement et même le changement de forme des cellules surchargées de pigment ne prouvent pas leur dégénérescence. Cependant elles peuvent finir par dégénérer comme les cellules dépigmentées.

7° L'émigration des grains de pigment et des cellules pigmentées se fait peut-être par leurs mouvements propres et surtout par les courants lymphatiques. Les grains pigmentés émigrent isolés ou agglomérés en grumeaux, englobés par les leucocytes, qui sont pour eux des agents de transport très actifs.

8° L'émigration pigmentaire se fait le plus fréquemment dans la rétine, où elle suit deux voies principales, les gaines lymphatiques périvasculaires et les espaces conjonctifs. La pénétration du pigment dans les vaisseaux est rare, mais possible.

9° Dans les irido-choroïdites anciennes, les phtisies, la pigmentation rétinienne peut revêtir parfois l'aspect de la rétinite pigmentaire.

Dans ce cas, les cellules pigmentées peuvent par leur agglomération former dans l'épaisseur de la rétine des sortes de boudins arrondis s'unissant en réseau ou se terminant en massues. Ces figures n'ont rien de commun avec les dispositions vasculaires et pourraient être comparées à certains boyaux de prolifération épithéliale.

10° Dans les régions où la rétine est pigmentée, les bâtonnets et les cônes sont le plus souvent détruits.

11° L'émigration du pigment rétinien dans les couches internes de la rétine ne se produit que lorsque celle-ci est profondément altérée.

12° Les lésions de la couche pigmentaire de la rétine sont constantes et plus ou moins accentuées dans les irido-choroïdites, les staphylomes, et les abcès de la cornée, les phlegmons, les phtisies et les traumatismes oculaires. Dans le glaucome, quelle que soit sa variété clinique, les lésions existent aussi, quoique moins fréquentes et plus souvent minimes.

M. Motais. **De la sclérotomie postérieure, son procédé rationnel; ses résultats; ses indications.** — L'iridectomie est actuellement l'opération de choix dans le glaucome aigu; mais, à côté d'elle et dans certains cas où l'iridectomie n'est pas applicable, la sclérotomie postérieure bien réglée peut rendre des services importants.

Pour des raisons de physiologie normale et pathologique, je tiens essentiellement à ce que la ponction et l'incision de 3 millimètres soient placées dans la cavité de Tenon, soit à 10 ou 12 centimètres du limbe de la cornée. Le massage complète l'action de la sclérotomie.

Dans le glaucome absolu, la sclérotomie postérieure répétée à plusieurs reprises calme les douleurs et permet d'éviter souvent l'énucléation.

Dans le glaucome aigu non guéri par l'iridectomie et la sclérotomie antérieure, je présente deux observations de conservation de la vision par la sclérotomie postérieure.

La sclérotomie postérieure pratiquée avant l'iridectomie dans le glaucome aigu facilite singulièrement cette dernière opération.

Comme indications nouvelles de la sclérotomie postérieure, je présente :

A. Une observation d'une amélioration remarquable des prodromes du glaucome.

B. La guérison du glaucome secondaire aigu produit par l'iridochoroïdite séreuse, les cataractes traumatiques ou les discisions. Dans les iritis après disparition de la complication glaucomateuse, la maladie suit son cours normal et l'œil supporte parfaitement l'atropine. Dans les cataractes traumatiques ou chirurgicales, la tension de l'œil et ses dangers étant supprimés, le chirurgien peut choisir son moment et attendre la maturation complète pour l'opération de la cataracte.

M. A. Terson. — J'ai déjà insisté, dans la discussion qui a suivi le rapport de M. de Wecker, sur l'utilité de la ponction vitréenne, surtout dans le glaucome absolu. Cette opération a été *la seule* usitée, même dans le glaucome et la buphtalmie, pendant plusieurs centaines d'années et par conséquent bien avant Mackensie et Lefort. Mais on en a multiplié les indications et modifié un peu la technique dans ces vingt dernières années. Elle rend le plus souvent grand service pour éviter l'énucléation, si on la répète de temps à autre et surtout (Terson père) au même point, ce que j'appellerai l'oulétomie postérieure. Mais il y a des cas où il faut savoir reconnaître que l'énucléation reste nécessaire.

M. Parinaud. — Il est certain que l'on a fait des ponctions

sclérales depuis fort longtemps, mais puisqu'il s'agit du traitement du glaucome, je ne vois pas l'intérêt qu'il y a à rechercher ce que l'on faisait avant que le glaucome fût bien connu. Personne ne parlait de ce mode de traitement lorsque j'ai fait ma première communication en 1885. Je ne vois pas en quoi le procédé de M. Motais diffère de celui que j'ai indiqué à cette époque. Il fait comme moi une section triangulaire et nous ne sommes séparés que par 1 ou 2 millimètres dans la position ou l'étendue de la plaie. L'essentiel c'est de constater que nous sommes d'accord pour reconnaître que la section doit être faite en arrière de la ligne d'insertion des muscles et qu'elle ne doit pas être trop étendue.

M. Jocqs. — J'apprécie beaucoup cette opération de la paracentèse du vitré, désignée aussi sous le nom de sclérotomie postérieure. Elle est très utile principalement dans certains cas de glaucome foudroyant où l'on ne peut faire immédiatement l'iridectomie. Mais je suis surpris qu'aucun de ceux qui ont l'habitude de la faire n'ait parlé d'un accident possible : l'épanchement d'un peu de sang dans le corps vitré par suite de la blessure d'un gros vaisseau de la choroïde ou de la rétine. Tout en évitant la région des vaso-verticosa, il est impossible de se prémunir absolument contre la blessure d'un vaisseau. Or cet épanchement, d'ailleurs peu abondant, de sang dans le corps vitré n'a pas grand inconvénient dans un cas de glaucome aigu ou absolu, mais il n'en serait pas de même si cet accident survenait lorsqu'on aurait, comme le conseille M. Motais, fait cette opération sur un œil dont la vision est encore excellente, comme dans le glaucome prodromique.

M. Rochon-Duvigneaud. **Remarques sur la nature de la rétinite albuminurique d'après deux cas de guérison.** — Dans le premier cas, une femme de 36 ans eut, à la fin d'une grossesse, une poussée de néphrite épithéliale qui, après un traitement par la teinture de cantharides (Lancereaux), s'améliora et laissa place à des symptômes de néphrite interstitielle. Pendant la période aiguë une rétinite caractéristique s'était déclarée. Puis dans l'espace d'un an l'aspect ophtalmoscopique se modifia complètement, il ne resta qu'une décoloration de la papille avec des altérations pigmentaires au voisinage du pôle postérieur. Huit ans et demi après la poussée initiale de néphrite, la malade mourut de pneumonie. A l'autopsie : pneumonie hépatisée, gros cœur, reins scléreux, aorte tapissée de plaques d'athérome.

Le second cas concerne un homme de 32 ans qui, à la fin de 1899, fut atteint d'une néphrite sans cause apparente et sans antécédents pathologiques autres qu'une polyurie nocturne datant

de deux ans. La rétinite double fut constatée environ un mois après le début apparent de la néphrite. Traitement par le lait et l'iodo-thyrine. Amélioration rapide. La rétinite entra en régression au bout d'un mois et demi. Après un an, sa guérison paraît aussi complète qu'elle puisse jamais l'être. Les papilles sont légèrement pâles, les vaisseaux normaux, la région maculaire, normale à gauche, présente à droite une plaque dépigmentée de forme irrégulière. L'œil gauche voit les plus fins caractères à distance normale, le droit ne peut lire que l'en-tête des journaux. Le malade conserve actuellement (mai 1901) un peu d'albumine dans les urines, mais son état général est satisfaisant, ses forces en bon état.

La rétinite albuminurique n'est donc pas une dégénérescence définitive de la rétine par lésions irrémédiables de ses vaisseaux. L'examen histologique de la rétine dans l'obs. I a montré l'intégrité des artères et des capillaires et seulement un peu de périphlébite autour des veines. Les lésions qui ont atteint ces vaisseaux à la période aiguë ont rétrocédé et permis la guérison de la membrane nerveuse. Ainsi que plusieurs auteurs l'ont admis, la rétinite albuminurique semble due à une sorte d'empoisonnement qui atteint la rétine et ses vaisseaux, dont les lésions peuvent bien être prépondérantes, mais n'expliquent pas tout le processus rétinien si spécial en pareil cas. La rétine, vu son excessive altérabilité, est sans doute le réactif par excellence de certaines altérations du sang, compatibles avec le fonctionnement de tous les autres éléments anatomiques, ainsi que le montre l'état de santé relative d'un certain nombre de malades atteints de rétinite brightique.

M. H. Dor (père). — M. Rochon-Duvigneaud signale un cas de mort huit mois après l'apparition de la rétinite albuminurique. D'après une thèse faite il y a une vingtaine d'années sous la direction du professeur Horner. on arrivait à la conclusion que la durée moyenne de la survie était de deux ans et les durées les plus longues de neuf ans. Je puis aujourd'hui vous citer un cas de survie de trente ans. Un de mes malades, que j'ai soigné il y a trente et un ans pour une rétinite brightique typique néphrite parenchymateuse, est mort l'année dernière, soit trente ans après, sans nouveaux symptômes de rétinite.

MM. Galezowski et Kœnig développent les symptômes différentiels entre la rétinite parenchymateuse et interstitielle.

M. Venneman. — Les lésions de la rétinite hémorragique dans l'albuminurie sont dues à des thromboses hyalines des vaisseaux artériels et veineux. Ces thromboses sont la conséquence d'une endovasculite. Le bouchon hyalin, plutôt gélatineux que

fibrineux, se résorbe facilement dans la suite ; les lésions anatomiques disparaissent et la rétine reprend ses fonctions.

M. Rochon-Duvigneaud. — Je ne crois pas qu'il soit possible de diagnostiquer la forme de la néphrite d'après l'aspect de la rétinite. Sans doute, dans l'ensemble des rétinites brightiques, il y a des apparences ophtalmoscopiques très différentes, bien que foncièrement analogues par leur localisation, la nature des lésions, etc. Il est sans doute possible que ces différences soient en rapport avec telle ou telle particularité des néphrites ; mais elles peuvent tenir aussi à des états différents du sang, à l'âge du sujet, etc. La forme anatomique de la néphrite n'est sans doute pas le seul facteur des différences dans la rétinite.

Comme exemple des difficultés du diagnostic, nous venons de faire l'autopsie d'un malade jeune mort d'une néphrite à marche rapide après avoir présenté une rétinite des plus intenses, surtout caractérisée par une infiltration blanchâtre très étendue et des décollements inférieurs. On aurait pu croire à une néphrite épithéliale. L'autopsie a montré des reins peu diminués de volume, mais extrêmement durs, avec substance corticale en voie d'atrophie.

M. E. Bellencontre. **Goître exophtalmique. — Résection des sympathiques. — Décollement tardif de la rétine.** — La sympathectomie cervicale semble avoir une influence réelle, parfois durable, sur le symptôme exophtalmie ; nous avons pu le constater chez deux de nos malades.

La mortalité, d'après les statistiques publiées dans l'excellente thèse d'Herbet, est plus forte chez les basedowiens que chez les épileptiques et les glaucomateux à cause sans doute du terrain.

Les améliorations sont nombreuses, les guérisons rares; la tachycardie, les symptômes souvent amendés, réapparaissent fréquemment.

Chez la malade dont il s'agit ici, la résection du sympathique cervical droit et de ses ganglions fut faite par M. Faure en 1897 ; à gauche, la résection porta sur une très faible étendue du filet cervical.

L'exophtalmie, sans disparaître complètement, diminua suffisamment pour permettre l'occlusion des paupières et l'état fut satisfaisant jusqu'en septembre 1897.

A cette époque, cette femme, qui n'était ni myope, ni syphilitique, ni albuminurique, ni diabétique, qui n'avait jamais été victime d'aucun traumatisme, eut subitement, sans cause connue, un décollement de la rétine, et une cataracte polaire de l'œil droit; rien à gauche.

La cataracte avait précédé le décollement; l'absence des lésions

profondes, l'existence d'une vision jusque-là satisfaisante ne permettent pas de penser à une cataracte congénitale, mais à une altération dans la nutrition du cristallin, qui se développe encore pendant tout le temps où nous observâmes quotidiennement la malade, mais sans arriver à une opacification complète; elle resta toujours limitée au champ pupillaire.

Le décollement fut bientôt total en dépit du traitement.

Trois mois après, internement pour aliénation mentale, mort subite.

La sympathectomie fut donc sans influence sur la marche de la psychose qui évolua jusqu'à la folie.

L'opération ne saurait être incriminée de ce chef, car on ne peut raisonnablement espérer qu'une maladie qui frappe l'ensemble de l'axe cérébro-spinal soit enrayée dans la totalité de ses effets par une résection nerveuse, même étendue.

La sympathectomie eut-elle un rôle dans l'étiologie de la cataracte et du décollement de la rétine?

M. Jaboulay, à qui revient l'honneur de cette innovation chirurgicale, n'a jamais observé chez ses opérés de lésions trophiques, et il en conclut, prématurément peut-être, que le sympathique cervical n'a aucune action sur la nutrition oculaire.

Cette assertion est en contradiction avec les données de la physiologie; Morat, Doyon, Angelucci, Elison, ont décrit dans le nerf optique du chien et du chat des fibres trophiques émanées du sympathique; ils ont montré la dégénérescence de ces éléments succédant à la simple section et, mieux encore, à la résection du sympathique cervical. Ils ont pu produire ainsi une cataracte molle avec adhérence de l'iris (Doyon) et des lésions de la choroïde (Angelucci).

La rétine a toujours résisté dans les cas exceptionnels où l'examen ophtalmoscopique a été pratiqué, les constatations ayant presque toujours porté sur les vices de développement apparents.

Nos recherches personnelles dans cette voie eurent lieu, soit sur des lapins opérés par notre confrère et ami M. Mouquet, médecin vétérinaire, soit sur différents animaux, chèvres, chiens, lapins, mis à notre disposition par M. le professeur Moussu, d'Alfort.

Nous avons uniquement constaté les signes classiques de la résection du sympathique cervical, hémiatrophies cranio-faciales des os et des muscles de la voûte palatine, rétrécissement de la fente palpébrale, myosis, parésie de la troisième paupière, larmoiement, jamais de lésions de la rétine, du moins appréciables à l'ophtalmoscope; les sujets étant toujours en observation, l'étude histologique des membranes oculaires n'a pu encore être faite.

D'ailleurs, nous ne savons dans quelle mesure la rétine peut être susceptible de se détacher chez les petits animaux, les explorations ayant rarement porté sur ce point et cet accident ayant été signalé seulement chez le cheval qui se prête peu aux expériences de laboratoire.

En l'absence de toute autre cause, le décollement rétinien de notre malade pourrait être rangé parmi ceux que nous qualifions d'idiopathiques, c'est-à-dire dont la raison nous échappe. Il semble rationnel et scientifique d'en rapporter l'origine à la suppression d'un centre nerveux dont l'action trophique a été démontrée maintes fois.

Le fait que le décollement et la cataracte se sont développés uniquement du côté de la résection totale du sympathique et non de l'autre plaide en faveur de cette hypothèse.

D'autres basedowiens, les seuls en discussion, ont subi, il est vrai, une résection bilatérale complète sans résultat analogue, mais en médecine opératoire chaque intervention n'entraîne heureusement pas avec elle l'ensemble des accidents auxquels elle peut donner lieu et le nombre des sympathectomies est encore restreint, 40 en 1899, sur lesquelles 10 suivies de mort, de plus, les cas cités sont relativement récents et tous n'ont pas été suivis.

Peut-être certains décollements de la rétine restés inexpliqués succèdent-ils à des désordres fonctionnels ou organiques des centres trophiques, et peut-être, dans notre observation, la suppression de ces centres a-t-elle amené des dégénérescences comme elle en produit chez les animaux.

La méthode date d'hier.

Le temps nous dira, quant les statistiques seront multipliées, s'il s'agit ici d'un fait isolé et sans portée ou d'une complication de la chirurgie du sympathique, dont l'avenir, quel qu'il soit, aura son contingent de succès et d'écueils.

M. Abadie. — Il y a de cela plus de trois ans, j'ai fait opérer pour la première fois à Paris, par M. le Dr Gérard-Marchand, une de mes malades atteinte d'une forme grave de goitre exophtalmique. On lui pratiqua une simple section du sympathique cervical et, à la suite de cette opération, elle fut complètement guérie ; je l'observe encore de temps à autre, la guérison est complète et se maintient. Il n'est donc pas douteux que certaines formes de goitre exophtalmique guérissent par la sympathectomie, de même que certains glaucomes guérissent par l'iridectomie.

Ce moyen de traitement est donc fort précieux, c'est à nous cliniciens à bien rechercher, à préciser les cas auxquels il s'applique.

J'ai rencontré dans ma carrière 3 cas de goitre exophtalmique tellement graves que les deux cornées se sphacélèrent

malgré tout ce qu'on put faire; je n'hésiterais pas aujourd'hui, dans ce cas, à préconiser la section du sympathique cervical, et je suis convaincu qu'on en obtiendrait de bons résultats.

Je ne saurais partager l'opinion de M. Bellencontre au sujet de l'influence de l'opération subie trois ans auparavant par sa malade sur les lésions oculaires.

Celles-ci n'ont pas eu de caractères particuliers, elles sont analogues à celles qu'on observe fréquemment chez des personnes qui ont leur sympathique cervical intact, et le long intervalle qui s'est écoulé entre leur apparition et l'intervention chirurgicale m'empêche de conclure à une relation de cause à effet.

M. Lagrange. — Les faits sont les faits et je veux bien m'incliner devant ceux que rapporte M. Abadie.

Mais il m'a toujours paru extraordinaire de chercher à resserrer des vaisseaux dilatés par la section du nerf grand sympathique, alors que tous les physiologistes savent que la section de ce nerf entraîne précisément la dilatation des vaisseaux, ainsi qu'en témoignent toutes les expériences classiques depuis celle de Pourfour du Petit.

M. Fage. — La résection du sympathique est loin de donner toujours de bons résultats. Il en a été ainsi chez deux malades que j'ai fait opérer par le Dr Peugniez, professeur de clinique chirurgicale à l'École de médecine d'Amiens.

Dans le premier cas, il s'agissait d'une jeune fille atteinte d'un goitre exophtalmique. Les deux sympathiques furent excisés dans toute leur longueur. Non seulement l'opération n'amena pas de changement dans les symptômes, mais, au bout de quelques mois, il y eut des troubles trophiques des cornées, et la malade, assez bien comme état général jusque-là, tomba dans une cachexie profonde dont elle mourut.

La deuxième observation se rapporte à un glaucome hémorragique avec épanchement sanguin dans le corps vitré, hypertension excessive et douleurs violentes, chez un homme de 45 ans.

Deux sclérotomies successives n'ayant rien donné, si ce n'est la production d'une sorte de bouton staphylomateux, on fit la résection du ganglion supérieur du sympathique cervical. Le résultat immédiat fut à peu près nul. Cependant, au bout de quelque temps, l'œil s'améliora : il devint moins dur; le bouton staphylomateux s'affaissa; l'injection et les douleurs disparurent. Cet état durait depuis plus de six mois, quand l'œil a été pris, ces jours derniers, d'une poussée de cyclite. Actuellement, l'œil est mou et menace de s'atrophier.

M. Abadie. — Je ne suis pas étonné que la jeune personne atteinte de goitre exophtalmique à qui on a extirpé de chaque

côté tout le sympathique cervical, y compris ses trois ganglions, ait succombé deux mois plus tard à une sorte de cachexie. Je crois, en effet, une telle opération très grave, très dangereuse et, qui pis est, inutile.

La section seule du sympathique suffit. C'est M. Jonnesco qui, pour ne pas faire comme M. Jaboulay, a eu la malencontreuse idée de proposer d'enlever tout le cordon du sympathique. Les faits semblent prouver que c'est là une très mauvaise pratique.

Quant au second malade auquel M. Fage fait allusion, c'est plutôt un succès, puisqu'il s'agissait d'un glaucome hémorragique extrêmement douloureux qu'il aurait fallu énucléer, et qu'en somme l'œil a été conservé depuis la sympathectomie, que sa tension n'est plus élevée et qu'il n'est plus douloureux.

M. L. Dor. — Jaboulay a fait un si grand nombre de sympathectomies dans des affections si variées que l'on peut se demander si le cas de M. Bellencontre n'est pas un fait tout à fait exceptionnel et une simple coïncidence. Le décollement de la rétine en dehors de la myopie et des traumatismes survient dans le rétrécissement mitral; l'attention de M. Bellencontre a-t-elle été attirée sur ce point et a-t-on ausculté la malade?

(*A suivre.*)

ANALYSE DE LA « CLINIQUE OPHTALMOLOGIQUE »

PAR

Le Dr VALOIS

Dr Lagrange. **A propos de l'hétéroplastie orbitaire par la greffe d'un œil de lapin dans la capsule de Tenon.** — M. Lagrange constate que la première idée de cette opération revient à M. Rohmer. Il ajoute que ce que ce dernier considérait comme un insuccès, l'atrophie de l'œil, est pour lui un grand avantage, étant donné qu'il permet d'avoir un moignon mobile sur lequel pourra être mise une coque de verre très mobile.

Dr Vinschman, de Berlin. **Les injections sous-conjonctivales de chlorure de sodium dans le décollement de la rétine.** — Les guérisons de décollement de la rétine nous ont toujours rendu sceptique, car les résultats rapportés comme les plus probants n'ont jamais été de longue durée; il est cependant intéres-

sant de relater ceux qui ont été publiés. M. Vinschman se fait l'apôtre des injections sous-conjonctivales de chlorure de sodium et il apporte à l'appui de sa thèse trois résultats heureux par ce procédé, différents tous les trois par leur étiologie. Il s'agissait d'un cas de décollement dans une irido-choroïdite, d'un autre nettement traumatique et d'un troisième traumatique également, mais compliqué d'une hémorragie du vitré.

Dans les trois cas l'auteur accuse une augmentation très appréciable de vision; il est vrai qu'il n'insiste pas sur l'examen ophtalmoscopique.

Enfin il ajoute en terminant que ses derniers examens ne remontent pas à plus de treize mois; ce délai est cependant assez appréciable.

Dr Jacqman, de Lyon. **Nystagmus héréditaire sans lésions.** — L'observation porte sur deux cas de nystagmus : l'un chez la mère, l'autre chez l'enfant, avec association des mouvements de tête et des yeux et absence de toute lésion oculaire. L'auteur conclut avec Kersis que l'origine du nystagmus est dans « l'insuffisance d'innervation corticale des muscles volontaires des yeux ».

Dr Guibert, de La Roche-sur-Yon. **A propos de quatre cas d'ophtalmie sympathique.** — Le rapport du Dr Panas a jeté un jour très spécial sur la question de l'ophtalmie sympathique, élargissant les limites de la question et démontrant une fois de plus qu'on peut de moins en moins voir en l'œil un îlot isolé dans l'organisme.

Actuellement, pour qu'il y ait ophtalmie sympathique, on sait qu'il faut à la fois et une cause réelle, c'est-à-dire une lésion d'un des yeux, et une cause prédisposante, l'auto-intoxication.

M. Guibert apporte quatre observations dont trois viennent à l'appui de cette façon d'envisager la question. L'ophtalmie sympathique a éclaté chez des malades atteints de fièvre typhoïde dans deux des cas, dans le troisième c'est au cours d'une grippe que se manifestèrent les premiers symptômes.

Dans trois de ces observations il est un point qui mérite d'être mis en lumière : il s'agissait d'yeux sympathisants contenant des corps étrangers qui avaient été supportés des années, et l'ophtalmie sympathique éclata sans aucun réveil inflammatoire des yeux sympathisants, qui n'étaient ni rouges ni douloureux. Le quatrième seul présentait un œil atteint d'irido-cyclite. La maladie fut donc la résultante d'une infection générale.

Conclusion : « le traumatisme et le surmenage, aussi bien des visions que de l'œil, y font appel aux processus morbides, mais

ils ne sauraient créer la maladie de toutes pièces sans l'intervention d'un processus infectieux. »

Dr Daulnoy. **Considérations sur l'action de l'iridectomie dans le glaucome.** — Reprenant la discussion à l'ordre du jour de l'efficacité de l'iridectomie dans le glaucome, l'auteur arrive aux conclusions suivantes :

1° L'iridectomie ne peut agir sur le glaucome pour la seule raison qu'elle fournit une libre communication de la chambre postérieure avec la chambre antérieure ;

2° Le glaucome aigu doit être produit par une lésion d'une partie du centre bulbaire amenant une vasodilatation des artères de l'orbite et par suite une contraction réflexe du muscle choroïdien déterminant l'hypertension ;

3° L'iridectomie dans les formes du glaucome aigu, subaigu avec troubles cornéens et avec rémission absolue dans les intervalles agit très bien, son action nous paraît pouvoir s'expliquer par la destruction du plexus iridien et par des réflexes consécutifs agissant sur le muscle irido-cilio-choroïdien ;

4° Dans le glaucome chronique simple la lésion du centre bulbaire est différente et agit plus spécialement sur les fibres trophiques ;

5° L'iridectomie n'amène aucune amélioration dans ces cas, et si une cure intense et prolongée par l'ésérine, associée à la pilocarpine en instillations, ne donne pas de résultats, on doit recourir à la sympathectomie qui jusqu'à présent dans ces cas a donné d'excellents résultats.

Dr Valois.

ANALYSE DES « ARCHIVES D'OPHTALMOLOGIE »

PAR

Le Dr VALOIS

Dr Bitzos. **Troisième paupière.** — L'observation porte sur un malade chez lequel le repli semi-lunaire a pris un grand développement. Cette disposition gêne naturellement le malade dans l'adduction.

A noter que le malade est granuleux et que cette troisième paupière n'est pas atteinte de granulations.

Dr Roure, de Valence. **Un double couteau demi-lancéolaire.** — M. Roure fait deux reproches au couteau lancéolaire : 1° son angle de pénétration est très grand et rend l'incision difficile; 2° la pointe manque de rigidité.

Il propose un couteau formé de deux lames lancéolaires tranchantes sur un seul côté. L'incision laisse donc un pont de cornée qui sera tranché après l'opération.

Il prétend en avoir obtenu les meilleurs résultats.

Dr Trousseau. **Résorption spontanée d'une cataracte.** — Cette nouvelle observation s'ajoute à celles de Ruiss et de Kœnig. Elle offre cependant cette particularité que la cataracte s'était produite sur un œil déjà glaucomateux et qui par ce fait pouvait être considérée comme d'origine trophique.

La résorption fut complète au point que la malade voit 2/3 avec + 12.

Dr Lagrange, de Bordeaux. **Hétéroplastie orbitaire par la greffe d'un œil de lapin dans la capsule de Tenon.** — Après avoir examiné les différents artifices employés pour obtenir un moignon plus volumineux et par conséquent une prothèse plus parfaite, M. Lagrange rapporte trois observations dans lesquelles un œil de lapin a été placé dans la capsule de Tenon. Voici les conditions dans lesquelles cette substitution doit être faite :

1° En faisant l'énucléation de l'œil malade, il faut placer un fil sur chacun des muscles droits pour empêcher leur rétraction et les avoir toujours sous la main ;

2° Après l'énucléation bien arrêter l'hémorragie qui se produit dans la capsule de Tenon; une irrigation d'eau glacée, l'eau oxygénée, le tamponnement prolongé un certain temps permettront toujours d'atteindre ce résultat, mais il est essentiel de l'obtenir; un épanchement de sang autour de l'œil greffé peut empêcher la réunion;

3° Choisir un lapin de taille moyenne, jeune, chez lequel on pratique l'énucléation avec une asepsie très soignée;

4° Introduire cet œil dans la capsule de Tenon et, au devant de lui, suturer les muscles par paire avec des fils de soie fins ou au catgut, veiller à ce que les muscles soient bien étalés et non enroulés à la surface du globe transplanté;

5° Par dessus les sutures musculaires qui ont pour résultat d'attirer au devant de l'œil greffé la capsule de Tenon, on suture la conjonctive à ponts séparés assez rapprochés;

6° L'opération sera terminée par un pansement occlusif ordinaire et les fils conjonctivaux enlevés environ à la fin de la première semaine.

Dr TROUSSEAU. **La mort après l'opération de la cataracte.** — La commotion nerveuse peut après l'opération de la cataracte produire un ébranlement suffisant pour mettre la vie en danger. Les facteurs de cette commotion sont nombreux : préoccupation, crainte de la douleur, peur de compromettre l'opération par des mouvements intempestifs, terreur de l'occlusion binoculaire, de l'obscurité, doutes sur le résultat, voyages quelquefois fatigants précédant l'opération, etc.

L'auteur rapporte ensuite une série d'observations et arrive à cette conclusion pratique :

« Quand un sujet âgé s'agite, délire après l'opération, qu'on s'inquiète!

« Quand la langue se sèche ou que la quantité d'urine diminue, quand surtout il y a anurie, qu'on s'alarme! »

Dr PANSIER, d'Avignon. **L'extraction sous-conjonctivale de la cataracte.** — A la suite d'étapes successives nous voilà arrivés après la suture de la cornée après l'opération de la cataracte, à la formation du lambeau conjonctival. Cette innovation n'est pas récente puisque Desmares en donne six observations.

M. Pansier récemment a adopté ce procédé, et voici la description qu'il en donne : « La ponction faite, je décline en passant la capsule cristallinienne et fais la contre-ponction; j'incise alors la cornée sur une longueur de 2 à 3 millimètres. A ce moment, je lâche la conjonctive de l'angle interne et saisis avec la même pince un pli de la conjonctive aussi large que possible en dessus du globe dans un point au-dessous duquel doit sortir le couteau. La conjonctive ainsi saisie, et l'œil fortement dévié en bas, je continue l'incision de la cornée, inclinant le couteau parallèlement au globe, de façon à sortir sous la conjonctive que je détache d'une longueur d'un centimètre environ. Avec la pince, je tire alors un peu plus fortement sur l'attache postérieure du lambeau conjonctival, de façon à maintenir mon globe incliné en bas et à faire bâiller la plaie; en même temps, avec la curette, appuyant légèrement en bas, je fais basculer le cristallin qui, avec une légère pression, s'engage sous la conjonctive ou sort par l'incision latérale de l'incision. »

La coaptation est plus parfaite, et la cicatrice plus rapide; l'auteur cite le cas d'un de ses malades, épicier de sa profession, qui continua son service une demi-heure après l'opération.

Un inconvénient du procédé est l'hémorragie de la conjonctive; mais elle est prévenue par l'instillation de l'extrait de capsule surrénale dont on utilise alors les propriétés vaso-constrictives.

INDEX BIBLIOGRAPHIQUE

Dr SOURDILLE. — Des abcès chauds de la glande lacrymale palpébr. de Rosenmüller (*Archives d'Ophtalmologie*, août 1900).

Dr KRUKENBERG. — Glaucomaton excavation del lamina cribrosa ohne Excavation der Papille bei einem Glaucoma acutum (*Klin. Monatsbl. f. Augenheilkunde*, 1900).

Dr BEDNARSKI. — Netzhautvorfall durch centrale Hornrautfistel. Enucleation. Microscop. Untersuch. (*Archiv f. Augenh.*, 1900).

Dr HOCQUARD. — Etude sur les synéchies post. de l'iris (*Archives d'opht.*, 1900).

Dr BERARDINIS. — Sarcome endothélial de la paupière supérieure, ayant envahi la conjonctive bulbaire (*Annali di Oltalmologia*, 1901).

Dr TERSON. — L'actinomycose des canalicules lacrymaux (*La clinique ophthalm.*, avril 1901).

JOURNAUX REÇUS A LA RÉDACTION DU RECUEIL

Presa Medicala Romana, paraissant sous la direction du professeur Dr PETRINI-GALATZ, Bucaresci, 15 avril 1901. — Articles parus dans le numéro :

1. Sifilis malin precoce, par le Dr DUDUMI.
2. A Cristaloidei Anterioare in timpul extractiunei catarectei, par le Dr STRAICOVICI.

Anales de Oftalmologia de Mexico, avril 1901. — Travaux originaux :

1° Un caso de queratitis vesicular, par le Dr OBARRIO.
2. Jaqueca y Paralisis del curato, par le Dr SCREMINI.

Wiener Klinische Rundschau, paraissant sous la direction de MM. OBERMAYER et CARL KUM, Wien, 26 mai 1901. — Articles originaux :

1. Ueber Bronzediabetes, par le professeur AUGUST MURRI (de Bologne).

2. Ueber die forensiche Beurteilug des Alcoholismus, par le professeur FRITSCH.

3. Ueber den gegenwärtigen stand der Alkoholikesfrage in den niederösterreichischen Landes-Irrenanstalten, par le Dr TILKOWSKY de Wien.

Przeglad Lekarski, paraissant sous la direction du Dr AUGUST KWASNICKI, à Krakov, nos 18 et 25, mai 1901 :

1. O Zniéczulenni sposobem Biera, par le professeur RUDOLF TRZEBICKI.

2. O Sztucznem karmiciuu noworodków, par le Dr JEAN LANDAU.

3. Dwa pozypadki tracheotomii zpowadu Kity Kstani, par le Dr TEOFIL ZALEWSKI (à Lemberg).

NOUVELLES

Le nouveau directeur général de l'administration de l'Assistance publique de Paris.

M. Mourier, maître des requêtes au Conseil d'État, vient d'être nommé directeur de l'Assistance publique de Paris, en remplacement de M. le Dr Napias, décédé. Membre du conseil de surveillance de l'Assistance publique, M. Mourier n'ignore aucune des difficultés qu'il aura à résoudre; il connaît à fond les nombreux écueils contre lesquels il sera appelé à se buter et qui font considérer la place de directeur comme délicate et difficile. M. Mourier n'a cependant pas hésité à accepter les soucis de la direction, envisage la situation avec le calme d'un homme énergique et résolu. Les interviews publiées par certains journaux en font foi. Ce qu'il redoute le plus, c'est l'inertie de ceux qui devraient le seconder. Nous croyons qu'il rendra de très grands services à l'Assistance publique en organisant des services plus nombreux pour les différentes spécialités médicales, et pour les yeux surtout.

Retraite et nominations des professeurs honoraires.

Par décret, en date du 28 mai 1901, MM. les professeurs Panas et Jaccoud, de la Faculté de médecine de Paris, sont admis à faire valoir leurs droits à la retraite à dater du 1er mai.

Nommés professeurs honoraires, ils resteront en exercice de leurs fonctions jusqu'au 1er novembre.

Concours d'agrégation d'Anatomie.

Voici les questions données aux candidats d'après la *Gazette hebdomadaire des sciences médicales de Bordeaux* :

Thymus (anatomie, histologie, développement) : MM. Mariaux (Lille), Bonne (toutes Facultés).

Voie pyramidale (anatomie, histologie, développement) : MM. Branca (Paris), Wiart (Paris).

Voies optiques (anatomie, histologie, développement) : MM. Gérard (Lille), Lafite-Dupont (Bordeaux).

Membrane du tympan, os tympanal (anatomie, histologie, développement) : MM. Cunéo (Paris), Regaud (toutes Facultés).

Concours d'agrégation.

CHIRURGIE. — *Paris :* Marion, Gosset, Auvray. — *Bordeaux :* Bégouin.

ACCOUCHEMENTS. — *Paris :* Demelin et Potocki.

Le Gérant : FÉLIX ALCAN.

5915. — L.-Impr. réunies, B, rue Saint-Benoît, 7. — MOTTEROZ, directeur.

DU

TRAITEMENT DES KÉRATITES SUPPURATIVES

PAR

Le Dr F. PERRIN

Le traitement des kératites suppuratives présente encore, malgré les nombreux travaux parus sur la question, un grand intérêt.

Bien des progrès ont été accomplis, mais trop souvent, même à notre époque, on a à déplorer la perte d'un œil atteint d'ulcère ou abcès à hypopyon de la cornée.

Déjà les anciens avaient introduit dans leur thérapeutique oculaire des procédés chirurgicaux, puisque nous voyons Hippocrate pratiquer l'incision de la cornée et Aétius la paracentèse. Le traitement médical consistait en émollients et en antiphlogistiques, application de sangsues, etc. A l'intérieur, on administrait des toniques.

Les résultats obtenus par les anciens étaient le plus souvent désastreux; et cependant, il nous faut remonter jusqu'en 1869, pour trouver un véritable progrès. C'est à cette époque que Sœmisch dota l'oculistique de son opération qui eut un immense succès au moment de son apparition, et qui, depuis, a conservé son nom.

La kératotomie de Sœmisch fut presque unanimement déclarée souveraine dans le traitement des ulcères infectieux de la cornée.

En 1873, et presque simultanément, Martinache (de San Francisco) et Gayet (de Lyon), préconisent la cautérisation ignée de la surface abcédée. Cette pratique excellente rallie la grande majorité des chirurgiens, et avec juste raison, car c'est bien la cautérisation ignée qui compte à son actif le plus grand nombre de guérisons, et qui seule, jusqu'à présent, a pu guérir des cas absolument désespérés.

En 1893, M. de Wecker voulut substituer le grattage de l'ulcère à la cautérisation. D'après lui, le grattage présente de grands avantages sur la méthode de Martinache et Gayet.

Cependant la pratique de M. de Wecker n'a pas, malgré les avantages annoncés par son auteur, détrôné la cautérisation ignée qui, aujourd'hui, est d'une pratique courante.

En 1891, Secondi et Darier préconisent les injections sous-conjonctivales de sublimé dans le traitement des abcès et ulcères infectieux de la cornée.

Jamais question avait donné lieu à tant de polémiques que cette méthode des injections sous-conjonctivales; et de ces longs débats, qui durèrent de 1891 à 1896, il est résulté l'abandon presque complet de la méthode qui semble, d'après les statistiques parues, être plus efficace dans le traitement des irido-choroïdites et irido-cyclites que dans celui des ulcères à hypopyon de la cornée.

Bien d'autres modes de traitement ont été préconisés. Parmi ceux-ci :

Le traitement des ulcères par le pansement occlusif simple ou joint à l'irrigation de la partie exulcérée, introduit en ophtalmologie, par Valude.

Les attouchements de l'ulcère à la teinture d'iode, ou avec les couleurs d'aniline (bleu et violet de méthyle).

Voici ce que nous conseillons pour notre part, dans le cas d'ulcère grave de la cornée.

Désinfection sérieuse et fréquente des voies lacrymales; journalières même s'il y a catarrhe du sac. Instillations d'atropine une fois par jour en surveillant bien l'état de la cornée, car s'il y a menace de perforation, il faut rapidement cesser l'atropine et instiller de la pilocarpine.

Cautérisation par chaleur rayonnante de toute la surface ulcérée et attouchements de celle-ci à la pyoctanine (bleu ou violet de méthyle). Applications sur l'œil deux ou trois fois par jour de compresses chaudes faites avec un liquide antiseptique (sublimé à 1/5,000), ou mieux, si l'on possède l'instrument nécessaire, vaporisations pendant 10 minutes le matin avec le liquide antiseptique. Ces lotions chaudes

activent la circulation et favorisent la résorption de l'hypopyon ou des exsudats.

Ce traitement peut amener la guérison complète. Si au bout de deux ou trois jours de son application, il n'y a pas de mieux sensible, renouveler la cautérisation en ayant bien soin de la faire porter surtout sur la périphérie de la surface ulcérée et évacuer l'hypopyon par la paracentèse faite à la partie inférieure du limbe scléro-cornéen. On peut, si l'hypopyon se renouvelle, pratiquer une paracentèse ou ouvrir avec un stylet ou une spatule la première incision.

Si malgré ces soins assidus, l'ulcère tend à gagner en surface, et si l'hypopyon persiste, ne pas hésiter à faire l'opération de Sœmisch, avant que l'ulcère ait atteint des dimensions trop vastes, ce qui rendrait l'opération impraticable par la longueur que l'on devrait donner à l'incision cornéenne.

Il ne faut pas oublier de soigner en même temps l'état général, surtout chez les enfants, qui par faiblesse constitutionnelle sont souvent prédisposés. Le sirop de Portal réussit fort bien chez eux, nous en avons vu des exemples nombreux, à la dose de deux à trois cuillerées à bouche par jour.

L'huile de foie de morue, le quinquina, le fer, etc., sont très utiles.

Le traitement des kératites suppuratives a, ainsi que nous l'avons vu, captivé de tous temps l'attention des ophtalmologistes tant en France qu'à l'étranger, et cependant, malgré tous les progrès réalisés, il y a encore bien des perfectionnements à apporter à la thérapeutique de ces affections.

Les injections sous-conjonctivales destinées à combattre l'infection par l'introduction de substances antiseptiques dans l'œil, ont été vivement critiquées. Sans mériter l'excès de bien ou de mal qu'on en a dit, elles ne semblent pas remplir le but que le défenseur de la méthode se proposait de leur faire jouer.

L'idée d'introduire des antiseptiques dans l'œil était cependant, croyons-nous, très bonne, et c'est elle qui a con-

duit notre maître, M. le Dr Fage, d'Amiens, à faire les injections directement dans la chambre antérieure.

Il fit, en 1899, une communication sur ce sujet[1].

Dans une première série d'expériences, notre maître s'est préoccupé de l'innocuité de l'opération et cela avec des antiseptiques divers : solution d'acide borique, d'alumnol, de cyanure de mercure et de biiodure de mercure.

Dans une deuxième série, après avoir infecté les deux yeux de chaque lapin, il a traité l'un des yeux par les injections dans la chambre antérieure, l'autre restant sans traitement, ou étant soumis à des injections sous-conjonctivales.

Les résultats ont été assez variables; mais cela tient, semble-t-il, à la difficulté d'obtenir le même degré d'infection sur les deux yeux de l'animal en expérience. Dans les cas où la parité pour l'infection des deux yeux s'est réalisée, la supériorité est restée aux injections dans la chambre antérieure, surtout pour la rapidité de l'amélioration.

L'injection se fait avec la seringue de Pravaz; mais l'aiguille de la seringue est introduite à travers la zone marginale de la cornée, en rasant l'iris et en évitant de blesser le cristallin. Dans ce but, il est bon de resserrer préalablement la pupille par un myotique. L'injection faite, on retire brusquement la seringue pour éviter la sortie de l'humeur aqueuse.

Les accidents à redouter étaient l'iritis, les phénomènes glaucomateux, la blessure du cristallin, l'infiltration cornéenne. Notre maître n'a vu se produire qu'une fois l'infiltration cornéenne, sans doute parce que l'aiguille avait glissé entre les lames de la cornée, mais il n'a jamais vu les autres accidents se produire.

L'iris peut être piqué, mais l'épanchement sanguin est peu important. La douleur est assez vive au moment où on pousse l'injection, mais n'a ni la violence ni la durée de celle qui accompagne les injections sous-conjonctivales. Nous avons vérifié le fait il y a peu de temps d'une façon assez

1. *Archives d'ophtalmologie*, 1899.

concluante. Il s'agissait d'une jeune fille qui, à la suite d'un accident ayant provoqué une rupture complète de la cornée, présentait une atrophie du globe. On lui fit des injections sous-conjonctivales de cyanure de mercure, sans succès d'ailleurs. Toujours, après l'injection, elle eut des douleurs violentes et prolongées. On essaya aussi des injections de cyanure daus la chambre antérieure avec le même insuccès. La malade, qui était bien placée pour faire la comparaison, nous déclara que la douleur avait été beaucoup moins forte et moins prolongée qu'avec les injections sous-conjonctivales.

La réparation de la lésion cornéenne a semblé à notre maître moins influencée par l'injection. Aussi conseille-t-il de toucher l'abcès au galvanocautère.

Il réserve les injections dans la chambre antérieure aux lésions qui s'accompagnent d'hypopyon pas trop abondant, et à l'irido-choroïdite infectieuse.

Dans les ulcères ou petits abcès simples de la cornée, la galvano-cautérisation et les injections sous-conjonctivales suffisent.

Par contre, lorsqu'il y a hypopyon très abondant, suppuration post-opératoire avec panophtalmite commençante, notre maître conseille d'avoir recours à la paracentèse et aux lavages de la chambre antérieure.

Avant d'appliquer ce traitement à l'homme, notre maitre l'expérimenta une vingtaine de fois sur le lapin. Il emploie le cyanure de mercure en solution au 1/5,000 dont il injecte 3 à 4 gouttes dans la chambre antérieure.

Nous n'avons pu nous procurer toutes les observations prises sur ces animaux et en avons seulement quelques-unes, incomplètes en général; nous en donnons deux ou trois assez probantes.

Cliniquement, l'étude porte sur 11 faits, dont 5 qui concernent des abcès simples de la cornée, et 6 qui ont trait à des abcès plus graves accompagnés d'hypopyon et d'iritis. Sauf un abcès terminé par perforation, les autres ont subi une amélioration rapide. Nous avons retrouvé 8 de ces observations que nous reproduisons.

Observation I

21 octobre : On fait aux deux yeux d'un lapin un grattage de la cornée, et on y dépose une culture fraîche de staphylocoque blanc.

25 octobre : Abcès limité au point de grattage OG.

OD : Abcès plus étendu de la cornée dont le tiers supérieur est infiltré. Pas d'hypopyon. Il semble y avoir de petits amas de pus mobiles dans la chambre antérieure.

Iritis.

Injection de 2 gouttes de CyIIg dans la chambre antérieure OD.

26 octobre : Nouvelle injection de 4 gouttes de CyIIg à 1/10,000 dans la chambre antérieure OD.

L'œil gauche est abandonné à lui-même.

27 octobre : même état.

28 octobre : L'abcès de l'œil droit est en voie de guérison.

L'amélioration est très notable.

OG stationnaire.

30 octobre : Guérison de l'œil droit.

En résumé, l'œil droit quoique plus infecté que le gauche, a subi une amélioration plus rapide que l'œil gauche qui a été abandonné à lui-même.

Observation II

16 décembre : Injection dans la chambre antérieure des deux yeux d'un gros lapin de quelques gouttes d'une culture en bouillon (encore peu développée) de streptocoque provenant d'un phlegmon du sac lacrymal.

Sur l'œil droit, en plus de cette injection, on fait une petite plaie à la cornée avec l'aiguille de la seringue.

On injecte dans la chambre antérieure de l'œil droit quelques gouttes de cyanure dans un but préventif.

17 décembre : L'œil droit est tout à fait sain.

L'œil gauche présente un peu de sécrétion conjonctivale; quelques filaments muco-purulents dans la chambre antérieure, sans troubles généralisés de la cornée, ni iritis.

19 décembre : L'œil gauche a repris son aspect normal.

Observation III

17 février : Injection dans la chambre antérieure de quelques gouttes d'une culture fraîche de streptocoque en bouillon peptonisé. Cette culture provenant d'un érysipélateux contient quelques chaînettes de streptocoques.

Cette injection est faite dans les deux yeux à 10 h. 1/2 du matin. Moins bien réussie à gauche.

A 4 h. 1/2 du soir, l'œil droit présente les signes d'une irido-choroïdite suppurative au début; trouble profond de l'humeur aqueuse, chémosis, catarrhe conjonctival.

L'œil gauche ne présente qu'une infiltration localisée de la cornée, au point d'inoculation. On n'y fait rien.

On injecte dans la chambre antérieure de l'OD 3 gouttes de la solution cyanurée à 1/5,000.

18 février : Les signes d'infection de l'OD ont augmenté.

L'humeur aqueuse contient du pus et celui-ci est étalé en couche mince sur toute la surface irienne. Catarrhe conjonctival plus abondant, paupières collées.

L'animal est très abattu.

Deuxième injection de CyHg à 1/5,000 dans la chambre antérieure.

L'œil gauche a une irido-kératite, avec un petit abcès du haut de la cornée; trouble de l'humeur aqueuse qui contient même quelques flocons de pus. Catarrhe conjonctival modéré. Peu de chémosis.

On fait l'antisepsie du cul-de-sac conjonctival.

20 février : L'OD n'est pas sensiblement plus infecté, cependant, le pus est plus abondant dans la chambre antérieure.

Troisième injection de CyHg dans la chambre antérieure.

OG est au contraire beaucoup plus malade que le 18 fé-

vrier, si bien que les lésions sont arrivées presque au même point que celles du côté opposé.

21 février : État à peu près stationnaire des deux yeux.

La fin de l'observation manque, mais on voit que les injections dans la chambre antérieure ont retardé dans ce cas la marche du processus inflammatoire.

Observation IV

2 mars : Grattage de la cornée des deux yeux d'un lapin, avec un couteau chargé de culture de staphylocoque.

10 mars : Il s'est formé un petit abcès sur chaque cornée, plus prononcé à droite.

Injection de 3 à 4 gouttes de cyanure à 1/10,000 dans la chambre antérieure OD.

Injection sous-conjonctivale de 5 gouttes de la même solution OG.

16 mars : OG, l'abcès est presque complètement cicatrisé.

OD. L'abcès est en voie de guérison, mais forme une tache grosse comme une tête d'épingle. On injecte 3 gouttes de CyHg dans la chambre antérieure.

20 mars : Guérison OD.

Observation V

Fiche 11,896. F... Alice, 4 ans.

30 janvier : Pustule abcédée de la cornée gauche avec ulcère assez étendu et infiltration de la cornée.

Eczéma de la région sourcilière.

16 février : La cornée gauche est le siège d'un petit abcès paracentral. Infiltration généralisée de la cornée. Petit bourrelet chémotique. Un peu d'hypopyon.

Ces lésions restent depuis quinze jours stationnaires, malgré des pansements antiseptiques et occlusifs.

On pratique une péritomie au galvanocautère et l'injection dans la chambre antérieure de 4 à 5 gouttes d'une solution de CyHg à 1/10,000.

La guérison s'est établie lentement avec un petit leucome adhérent.

Nous avons vu la malade un an après : l'œil présentait une poussée de cyclite intense qui guérit. Un mois après nouvelle poussée de cyclite, on dut pratiquer l'excutération.

Observation VI

Fiche 11,965. A... Marguerite, 16 ans.

15 février : Petit abcès de la grandeur d'une lentille dans les lames superficielles de la cornée droite.

Iritis.

Leucome adhérent du haut de la cornée gauche.

Conjonctivite phlycténulaire bi-latérale avec catarrhe.

20 février : L'aspect est le même. Pas d'hypopyon. Humeur aqueuse très trouble. Pupille rétrécie, injection vive de la conjonctive. On injecte 3 gouttes de CyHg à 1/10,000 dans la chambre antérieure.

27 février : L'effet de l'injection semble à peu près nul. Cependant la cornée s'est nettoyée du fond vers la surface.

On fait une cautérisation ignée.

La malade guérit avec un leucome assez étendu.

Observation VII

Fiche 12,053. D... Alfred, 44 ans.

3 mars : Petit ulcère infectieux central de la cornée droite avec iritis. Léger trouble de l'humeur aqueuse. Pas d'hypopyon. Douleurs modérées.

Cet œil atteint de larmoiement chronique est malade depuis un mois et l'état s'est progressivement aggravé malgré des pansements antiseptiques.

On fait un lavage des voies lacrymales et injection dans la chambre antérieure de 3 gouttes de CyHg à 1/10,000. Cette opération se fait sous la cocaïne, l'iris étant modérément rétréci par l'ésérine. Pansement occlusif.

10 mars : Amélioration. La chambre antérieure s'éclaircit.

L'aspect de l'ulcère est meilleur. Le malade ne souffre plus du tout.

13 mars : Œil presque guéri.

18 mars : Guérison.

Observation VIII

Fiche 12,098. P... Dieudonné, 38 ans.

20 mars : Petit leucome ancien ulcéré, infiltration légère de toute la cornée. Iritis. Pas d'hypopyon. Injection périkératique intense. Douleurs.

On fait une injection de 3 à 4 gouttes de Cy Hg à 1/10,000 dans la chambre antérieure. L'humeur aqueuse ne s'écoule pas en retirant la seringue.

29 mars : Amélioration notable. La cornée présente encore quelques îlots d'infiltration. L'humeur aqueuse n'est pas trouble. L'injection péricornéenne modérée.

Nouvelle injection de 3 gouttes de Cy Hg dans la chambre antérieure.

2 avril : Guérison complète. Il ne reste plus que les quelques opacités cornéennes préexistantes.

Observation IX

Fiche 12,102. D... Alice, 17 ans.

10 avril : Blessure de la cornée droite par un morceau de fil de fer. La plaie est située au tiers inférieur de la cornée. Les bords en sont un peu déchiquetés en forme de V. L'iris n'est pas enclavé dans la plaie, mais un peu déchiré à sa partie inférieure.

Le cristallin paraît en voie d'opacification.

27 juin : La plaie cornéenne est cicatrisée avec adhérences à l'iris. Cataracte capsulaire.

L'œil présente des phénomènes de cyclite. Douleurs vives.

Le globe oculaire est mou et paraît destiné à s'atrophier.

Injection périkératique intense.

On pratique une première injection de 3 gouttes de Cy Hg à 1/10,000 dans la chambre antérieure.

5 juin : Nouvelle injection de 3 gouttes de Cy Hg dans la chambre antérieure.

8 juin : L'effet semble efficace. L'injection périkératique a complètement disparu. La tension a un peu augmenté (elle était avant de T 2).

Observation X

Fiche 13,085. F... Elise, 46 ans.

8 avril : Plaie de la cornée par un fétu de paille. Infiltration localisée. Il s'est formé sur la partie traumatisée un abcès étendu de la cornée avec ulcération profonde. Pas d'hypopyon.

14 avril : Injection de 3 à 4 gouttes de Cy Hg à 1/10,000 dans la chambre antérieure OD.

Cautérisation ignée de l'abcès.

25 avril : Amélioration. La cornée a repris sa transparence sauf à la partie inféro-interne où elle est presque détruite par la suppuration. La lésion ne se répare pas.

Nouvelle injection de 3 gouttes de Cy Hg à 1/10,000 dans la chambre antérieure et cautérisation ignée.

10 mai : La guérison est presque achevée, avec un leucome marginal adhérent.

Observation XI

Fiche 13,013. M... Emile, 34 ans.

24 mars : Petit abcès central de la cornée droite avec un peu d'hypopyon.

Injection de 3 gouttes de Cy Hg à 1/10,000 dans la chambre antérieure.

14 avril : La lésion s'est un peu améliorée, mais a repris son aspect primitif. On a omis de pratiquer le lavage des voies lacrymales chez cet homme qui était atteint de larmoiement chronique.

On pratique une paracentèse et une cautérisation ignée.

19 avril : L'hypopyon ne s'est pas reformé, mais le petit abcès central reste stationnaire.

Injection de 3 gouttes de CyHg à 1/10,000 dans la chambre antérieure.

9 juin : Guérison avec un leucome étendu recouvrant la pupille.

Observation XII

Fiche 5,726. L... Ernest, 52 ans.

24 avril : Abcès de la cornée droite sans hypopyon. La conjonctive est très enflammée et œdématiée.

On pratique une injection de 3 gouttes de CyHg à 1/10,000 dans la chambre antérieure.

3 mai : La chambre antérieure est presque pleine d'un pus épais.

6 mai : Le pus remplit la chambre antérieure. La cornée est en partie nécrosée.

On pratique une large paracentèse, puis un lavage de la chambre antérieure et une cautérisation.

Cet œil qui semblait destiné à l'exentération guérit avec un leucome total adhérent.

Sur les trois autres cas, deux ont été suivis de guérison. Le troisième s'est terminé par perforation.

Les résultats obtenus par notre maître étaient sinon brillants, du moins très satisfaisants, ce qui n'arrive pas souvent lorsque l'on essaie une nouvelle thérapeutique.

Cependant M. Fage, attiré par d'autres questions tout aussi attrayantes, ne continua pas ses recherches sur cette intéressante question de thérapeutique oculaire, et en février dernier voulut bien nous confier le soin de continuer ses expériences.

Malheureusement des circonstances indépendantes de notre volonté nous ont forcé à quitter prématurément l'hospice Saint-Victor, et à soutenir plutôt que nous ne le pensions notre thèse inaugurale.

Nous ne pourrons donc donner ici que les résultats des quelques expériences faites sur les animaux, nous réservant d'appliquer plus tard la méthode à l'homme, et de publier les résultats obtenus, si toutefois ceux-ci répondent à ce que nous attendons.

Nous n'avons pas essayé différentes substances antiseptiques; notre maître en ayant employé plusieurs, et s'étant arrêté au cyanure de mercure, comme étant le meilleur, nous nous sommes servi uniquement de ce dernier.

Et d'abord, nous sommes-nous demandé, ces injections sont-elles sans danger?

Lorsqu'en 1899, notre maître fit sa communication sur les injections dans la chambre antérieure, M. de Wecker déclara qu'il a été reconnu depuis longtemps que les solutions de sublimé ou de sels mercuriels les plus faibles ne sont pas supportées par l'endothélium de la cornée. L'introduction même de la canule, ajouta-t-il, est dangereuse pour cette délicate membrane.

M. Parent dit aussi que la plupart de ceux qui, à la suite de M. Panas, ont vanté les injections de liquides antiseptiques même très dilués dans la chambre antérieure, les ont abandonnées, à cause des accidents (sclérose cornéenne) qui se produisent quelquefois, et il ajoute que M. Nuel a démontré que seule la solution de chlorure de sodium n'altère pas l'endothélium cornéen.

Par crainte de ces complications que nous avons vu se produire en effet dans les lavages de la chambre antérieure, nous avons procédé avec une extrême douceur.

Nous avons commencé par faire à un lapin sain une injection dans la chambre antérieure de 3 gouttes de CyHg à 1/10,000. N'ayant pas observé d'accidents du côté de la cornée, nous avons progressivement augmenté le titre de la solution, et injectant toujours 3 gouttes dans la chambre antérieure, nous avons pu arriver sans constater aucun phénomène cornéen, jusqu'à la solution à 1/2,000.

Avec cette dernière, nous avons observé une fois une légère décoloration limitée de l'iris, mais pas de troubles

cornéens. Cette solution est pourtant d'un titre assez élevé et il nous semble que l'on peut en conclure que du moins chez les lapins, même à un titre élevé, le cyanure de mercure est inoffensif pour l'endothélium cornéen.

En est-il de même pour l'homme? C'est fort probable; puisque sur les 11 cas traités par notre maître il n'a jamais vu se produire de sclérose cornéenne.

Ce point étant acquis, il fallait appliquer la méthode au traitement des ulcères cornéens, et la comparer aux injections sous-conjonctivales, pour savoir si elle présente sur ces dernières une supériorité réelle.

Ici, commencent les difficultés. Le lapin est un animal assez rebelle à l'action des agents pathogènes, et si l'infection est légère, l'ulcère guérit seul. Si au contraire l'infection est un peu forte, il se fait assez rapidement une destruction du globe oculaire, par phlegmon.

Nous avons abandonné l'idée de savoir si les injections dans la chambre antérieure ont une action préventive, parce que nous avons souvent observé ce fait, que sur deux yeux d'un même animal infectés de la même façon, avec la même culture, l'un présentait le lendemain une infection énorme, l'autre n'avait rien ou un petit ulcère simple qui guérissait seul. Si donc on eût fait dans cet œil peu ou pas atteint une injection dans un but préventif, on en eût conclu que ces injections étaient vraiment excellentes. Nous aurions pu ainsi noter une vingtaine de cas d'ulcère simple, qui abandonnés à eux-mêmes guérissaient seuls, comme ayant été arrêtés dans leur marche infectieuse par une seule injection.

C'est là un échec, dont les praticiens qui se livreront à des expériences sur le lapin doivent se méfier, et dont n'ont pas assez tenu compte ceux qui ont expérimenté de cette façon les injections sous-conjonctivales.

Nous n'avons donc traité que les cas graves qui présentaient en même temps que l'ulcère de l'hypopyon ou de l'iritis, ou de l'irido-choroïdite, laissant les ulcères simples livrés à eux-mêmes. Nous avons toujours employé unique-

ment comme traitement, les injections dans la chambre antérieure avec la solution de Cy Hg à 1/5,000 ou 1/3,000.

Dans tous les cas où l'infection n'était pas trop grave, la guérison a été complète et assez rapide. Dans 2 ou 3 cas de forte infection, nous avons eu perforation de la cornée et hernie de l'iris. Dans un cas où l'œil était menacé de phlegmon dès le premier jour, nous avons pu retarder la perte de l'œil de douze jours, alors que l'œil témoin bien moins infecté au début a été perdu plus rapidement.

La guérison avait lieu dans l'ordre suivant : disparition de l'hypopyon ou des exsudats; éclaircissement de la cornée. Cicatrisation de l'abcès qui nous a semblé directement influencé par l'injection, puisque dans presque tous les cas l'amélioration a été rapide. Nous avons remarqué une seule fois comme accidents, la piqûre de l'iris par l'aiguille de la seringue; deux ou trois fois l'infiltration de la cornée par le liquide injecté. Mais ces accidents dus aux sauts brusques faits par l'animal, sont très faciles à éviter chez l'homme. Nous n'avons jamais observé de phénomènes glaucomateux. Il faut avoir bien soin de pousser l'injection très lentement.

Souvent, par exemple, nous avons vu l'humeur aqueuse s'écouler en retirant l'aiguille. On peut éviter cette sortie de l'humeur aqueuse en se servant d'une aiguille très fine. Nous avions pensé pour supprimer cet inconvénient à faire l'injection à travers la sclérotique, à 1 millimètre du limbe, en ayant soin de déplacer un peu la conjonctive, de sorte que les ouvertures faites dans les deux membranes ne se correspondant pas, après la sortie de l'aiguille, l'humeur aqueuse ne pouvait faire irruption au dehors. Nous n'avons pu le réussir sur l'animal, mais nous croyons pouvoir y arriver assez facilement chez l'homme.

Notre collègue M. Stathatos, nous ayant fait remarquer que la guérison pouvait être due aux ponctions répétées faites par l'aiguille, nous avons traité un cas par ces ponctions faites aussi aseptiquement que possible. Malgré ces ponctions, il s'est formé de l'hypopyon qui a disparu après

la première injection. Nous avons jugé inutile de renouveler l'expérience, trouvant celle-ci assez concluante.

Il nous fallait ensuite comparer les résultats obtenus par les injections dans la chambre antérieure à ceux que donnaient les injections sous-conjonctivales.

Nous avons pu provoquer sur les deux yeux d'un même animal une infection de même intensité à peu près. Nous avons traité toujours celui qui nous semblait le plus malade par les injections dans la chambre antérieure. Presque toujours, la priorité est restée à ces dernières pour la rapidité de l'amélioration et de la guérison finale.

La plupart de nos expériences ont été faites avec le staphylocoque blanc ou doré et l'action des injections dans la chambre antérieure nous a semblé assez probante pour que nous n'y revenions plus à l'avenir. Nous avions infecté plusieurs lapins avec une culture de streptocoque; presque tous, sauf un dont nous rapportons plus loin l'observation, sont morts avant qu'il y eût infection grave. Deux lapins ont été infectés avec une culture de pneumocoque, qui trop peu virulente n'a produit une infection sur l'un d'eux qu'à la troisième tentative.

Il nous reste donc, pour nous prononcer définitivement sur l'action des injections dans la chambre antérieure, à reprendre les expériences avec des cultures de streptocoque et de pneumocoque. Déjà quelques-unes sont en train, mais trop peu avancées pour que nous puissions dire quel sera le résultat.

Nous publierons prochainement une vingtaine d'observations prises sur les lapins, nous en avons encore une dizaine se rapportant à des ulcères simples avec infiltration légère, mais dont la guérison, à notre avis, n'est pas due aux injections.

(*A suivre.*) Dr F. Perrin.

OBSERVATIONS CLINIQUES

PAR

Le Dr GALEZOWSKI

1° *Ulcères infectieux de la cornée et leur traitement.*

Une des maladies les plus graves que nous ayons à soigner est certainement celle qui se présente sur la cornée sous forme d'*ulcère rongeant, ulcère infectieux.*

Sa gravité, sans nul doute, dépend de la cause qui la produit, et nous voyons dans l'épidémie actuelle de la grippe des complications les plus variées d'infections microbiennes qui attaquent l'œil dès le début de l'épidémie et qui prennnent très rapidement des proportions d'une gravité considérable.

Tous les auteurs ont signalé cette gravité à différentes périodes de la maladie et sous ses formes variées.

Schultz (de Berlin) divise les ulcères cornéens en deux variétés : *a*) ulcère serpigineux grave, et *b*) ulcère circonscrit mais profond, accompagné d'hypopyon. En 1899, dans un travail publié par l'auteur dans *Archiv für Augenheilkunde*, avril 1899, il signale 237 cas de kératite purulente, dont 205 s'étaient présentées sous forme d'ulcères serpigineux, et, le plus souvent, le traumatisme prédisposait à cela.

Ces affections ont été très souvent complètement perdues, malgré les cautérisations des ulcères au nitrate d'argent, atropine, bandeau compressif, la paracentèse, l'iridectomie.

Haken, dans la clinique de Pagenstecher[1], dit qu'après toutes les méthodes, la seule qui mérite pour lui un avantage réel, c'est la méthode de Sæmisch, qui consiste à faire transfixer de part en part la cornée. Malgré cette mé-

1. Haken, *De l'ulcère serpigineux de la cornée et de son traitement*, à la clinique du Dr Pagenstecher (*Klin. Monatsbl. f. Augenh.*, avril 1899).

thode opératoire et sans les caustiques et émollients appliqués, tels que nitrate d'argent, acide phénique, eau chlorée, permanganate de potasse, le grattage de l'ulcère avec application d'iodoforme fut de plus et à plusieurs reprises renouvelé.

Malgré tous ces traitements, dit M. Haken, et je dirai plutôt, à cause de ces différents moyens un peu téméraires, le pourcentage des pertes de l'œil était très élevé, car sur 91 cas observés dans l'espace de cinq années, jusqu'à 1896, 17 yeux se trouvèrent complètement perdus, 37 peuvent à peine distinguer les mouvements de la main, et 10 autres ont eu à peine la vision de 1/12 à 1/8.

Des insuccès non moins piteux doivent être rapportés aux injections sous-conjonctivales de chlorure de sodium. Ces injections ont été pratiquées deux et trois fois par jour à la dose de 3/60 et à 1/10, et à la suite de ces traitements, M. Haken déclare qu'il a vu survenir deux fois panophtalmie; une fois glaucome; et quatre fois la vision a été réduite par le leucome à 1/10 ou à peu près.

Tels sont les insuccès, des plus désastreux, que les auteurs allemands reconnaissent survenir à la suite de leur traitement.

Ces expériences, faites dans les différentes cliniques d'outre-Rhin, me permettent de rechercher un autre mode de traitement en recherchant la cause générale et constitutionnelle de la maladie, et cherchant à la combattre par les moyens plus rationnels adaptés à la cause réelle du mal et à sa période d'évolution.

Car il ne faut pas se dissimuler que les méthodes de traitement consistant à faire des cautérisations au galvano-cautère ne sont pas plus heureuses que les précédentes méthodes, par conséquent, je ne pourrais que condamner d'une manière absolue tous ces moyens, qui augmentent le plus souvent l'étendue des ulcères serpigineux et prédisposent plus que tous les autres au développement de l'infection. Le pneumocoque dans ces cas s'étend davantage, s'infiltre dans les tissus cornéens, déjà nécrosés et anesthésiés, entraîne

forcément la propagation du mal vers les couches profondes de la cornée, vers la membrane de Descemet, et se termine par la perforation, la hernie de cette dernière couche cornéenne ainsi que la hernie et adhérence de l'iris.

Quel est donc le traitement que nous devons appliquer dans les ulcères infectieux?

La thérapeutique ici est très complexe, et elle doit être réglée selon le degré et la période de l'inflammation, et en se rapportant beaucoup à la cause primitive de la maladie qui détermine cette lésion.

a) Le premier devoir qui nous incombe est celui d'examiner et soigner attentivement les voies lacrymales, qui sont souvent le premier et l'unique foyer d'infection. L'injection faite dans les voies lacrymales deux fois ou une par jour avec de l'eau stérilisée amène très souvent à elle seule une amélioration de l'ulcère.

Quelquefois, il faut agir plus énergiquement et faire de suite l'incision du point lacrymal et le cathétérisme, car la suppuration du sac lacrymal, la dacryocystite, est bien souvent une cause principale de la maladie, comme je viens de le démontrer dans mes précédentes études.

b) L'application de quelques sangsues à la tempe pourra être utilement prescrite, quelquefois deux et trois fois dans le courant de la maladie.

c) Des instillations, des collyres de scopolamine ou duboisine, alternativement, amèneront un effet immédiat. Souvent il faudra joindre à ces deux collyres l'instillation fréquente de cocaïne.

Voici en quelle dose j'emploie ces collyres :

Rp.	Eau distillée.....	10 grammes.
	Sulfate n. de scopolamine.....	0 gr. 05
	Cocaïne.....	0 gr. 10

Quatre fois par jour instiller dans l'œil.

Rp.	Eau distillée.....	10 grammes.
	Nitrate n. de pilocarpine.....	0 gr. 15
	Cocaïne.....	0 gr. 05

Instiller deux fois par jour quelques gouttes.

d) L'œil devra être maintenu hermétiquement fermé par un bandage élastique et couvert avec du lint aseptique.

e) Mais il arrive par moments que l'inflammation de la cornée gagne la conjonctive bulbaire, ou que cette dernière a provoqué l'ulcère infectieux. C'est alors que le badigeonnage de l'intérieur des paupières avec une solution de nitrate d'argent au 1/40 devient indispensable, et je le pratique deux fois ou une par jour selon la lésion. Par ce moyen, j'arrête le mal et je sauve les yeux, en revenant ensuite aux instillations des collyres.

f) Les pommades que j'emploie dans les ulcères infections sont de deux sortes : les unes sont aseptiques à iodoforme, à aristol et à cirsoforme, et les autres sont des pommades mercurielles.

Voici les formules que j'emploie dans ces cas de préférence :

Rp.	Vaseline	10 grammes.
	Iodoforme porphyrisé	0 gr. 10
	Chlorhydrate de cocaïne	0 gr. 05

Rp.	Vaseline	10 grammes.
	Cirsoforme	0 gr. 10
	Eucaïne	0 gr. 05

g) La première période de l'ulcère terminée, et lorsque la cornée commence à se cicatriser, j'ai recours aux pommades mercurielles :

Lanoline	10 grammes.
Calomel porphyrisé	0 gr. 15
Dionine	0 gr. 05

Dr GALEZOWSKI.

SOCIÉTÉ D'OPHTALMOLOGIE DE PARIS

Séance du 4 juin 1901

PRÉSIDENCE DE M. DARIER

M. ANTONELLI (remplaçant le Secrétaire annuel) lit le procès-verbal de la dernière séance. Le procès-verbal est adopté.

M. PÉCHIN, *Secrétaire annuel*, remplaçant M. Morax, absent, dépouille la correspondance qui comprend :

Une lettre de M. Deschamps remerciant la Société de l'avoir élu membre correspondant.

Une brochure de M. Deschamps intitulée : *Comment apprécier l'incapacité partielle permanente de travail qui succède aux blessures de l'œil.*

Et divers journaux médicaux.

MM. MOTAIS et SUAREZ DE MENDOZA, membres correspondants, assistent à la séance.

Note additionnelle de M. CHEVALLEREAU, à propos de la communication de M. Jocqs, à la dernière séance (2 avril 1901), **sur un cas de décollement de la rétine d'origine myopique, compliqué d'iritis.**

M. CHEVALLEREAU. — Il est certain que la simple compression ne peut à elle seule amener de l'iritis; nous faisons de la compression chez tous nos opérés et chez un grand nombre de malades non opérés sans observer d'iritis dans ces cas. D'autre part, quand j'ai communiqué à la Société française d'Ophtalmologie, il y a quelques années, plusieurs cas de guérison de décollement de la rétine par les pointes de feu, M. Bourgeois, de Reims, qui employait le même traitement, lui reprochait cependant de produire des iritis; mais M. Bourgeois a reconnu qu'après cette application des pointes de feu il appliquait chez ses malades un pansement, ce que je ne fais jamais. Il semble donc que la compression, dans les cas de décollement de la rétine, puisse en effet être une cause d'iritis.

MM. CHEVALLEREAU ET J. CHAILLOUS. **Tuberculose palpébrale.** — La jeune malade que nous vous présentons, Elise H., âgée de

9 ans, est venue à la consultation des Quinze-Vingts le 10 avril dernier, dans un état à peu près identique à celui dans lequel elle est encore aujourd'hui.

Les parents se sont aperçus au commencement de janvier que l'enfant présentait, à l'angle interne des paupières droites, un petit bouton qui peu à peu s'est ulcéré et agrandi en envahissant à la fois les deux paupières. En même temps, l'enfant tousse un peu et surtout elle a sensiblement maigri depuis ces trois mois.

Actuellement tout l'angle interne des paupières droites, sur une longueur d'environ 1 centimètre, est occupé par une ulcération très irrégulière située surtout à l'union de la peau et de la muqueuse; en haut, l'ulcération s'étend jusqu'au niveau du point lacrymal supérieur qui subsiste mais qui se trouve caché au fond d'une ulcération irrégulière.

Le fond de l'ulcération est mamelonné, recouvert par places d'un léger exsudat. Les bords sont au même niveau que l'ulcération elle-même, ils sont très nettement indurés et cette induration s'étend sur une largeur de 5 à 6 millimètres.

La muqueuse palpébrale inférieure, dans sa partie interne, est légèrement mamelonnée mais sans ulcération.

Tout à fait à l'angle interne la paupière présente une fente verticale assez profonde formant deux lèvres, l'une antérieure, l'autre postérieure; la dépression est notablement plus profonde à ce niveau que sur les autres points de l'ulcération.

En outre de ces lésions locales, la petite fille présente à droite le ganglion préauriculaire, assez mobile, indolore, puis des ganglions sous-maxillaires également assez mobiles et indolores.

Le père et la mère de cette petite fille sont très bien portants, et il y a six autres enfants tous bien portants; mais la malade elle-même a notablement maigri et à l'auscultation on trouve au sommet gauche des signes évidents de tuberculose.

L'examen du globe de l'œil lui-même et des fosses nasales n'apprend rien de particutier.

Pour déterminer exactement la nature de cette affection nous avons eu recours à la méthode expérimentale.

Le 10 avril nous avons excisé un petit fragment de l'ulcération près du bord libre de la paupière inférieure, et M. Chaillous l'a inoculé à un cobaye.

Le 1er mai le cobaye présentait une ulcération au siège de l'inoculation et un ganglion dans l'aine droite.

Le 5 mai le ganglion est enlevé; il contient des bacilles de Koch.

Les preuves expérimentales, comme l'état général de l'enfant et les résultats de l'auscultation de la poitrine, montrent donc la nature tuberculeuse de l'affection que nous venons de décrire.

Cette affection est très rare. Des recherches bibliographiques, rapides il est vrai, ne nous ont permis de retrouver comme observation analogue que celle publiée par Armaignac dans les *Annales d'oculistique*, en 1897. Il s'agit d'un cas de tuberculose primitive de la conjonctive palpébrale, puis de la caroncule, suivie de tuberculose pulmonaire et laryngée avec terminaison mortelle. Deux ans après le début de l'affection, M. Armaignac nota chez sa malade une obstruction du canal nasal. Un an plus tard se déclarait la tuberculose pulmonaire et laryngée à laquelle succombait la malade.

M. Vignes. — Je n'ai pas l'intention de discuter l'observation de M. Chevallereau et je reconnais bien volontiers avec lui que le diagnostic de tuberculose de la conjonctive n'est pas toujours chose facile.

Dans une observation que je vous ai rapportée [1], je dus pour m'éclairer recourir à l'inoculation animale. Un lapin reçut dans la chambre antérieure un fragment de tissu suspect. La résorption fut suivie de tuberculose locale, puis généralisée.

Chez notre malade nous avons noté, postérieurement à l'existence de l'ulcération conjonctivale, de l'adénite préauriculaire, suppurée; plus tard les ganglions sous-maxillaires et les gros troncs lymphatiques du cou s'entreprirent.

M. Antonelli. — Je voudrais demander à M. Chevallereau ce qui a pu le mettre sur la bonne voie du diagnostic étiologique. Car, vraiment, l'ulcération de la caroncule lacrymale et les lésions superficielles de la commissure, que nous venons de voir chez la petite malade, ne présentent aucun caractère spécial, pouvant faire penser de suite à des tuberculides ou des granulomes tuberculeux ulcérés.

M. Péchin. — En pareil cas, le globe oculaire étant intact et la lésion n'intéressant que les bords palpébraux, le diagnostic d'après les seuls caractères objectifs était impossible. L'état général de la malade et la bacillose pulmonaire dont elle est atteinte devaient naturellement faire penser que la lésion palpébrale était de nature tuberculeuse. C'était, par conséquent, comme l'a fait M. Chevallereau, à la méthode expérimentale qu'il fallait recourir. Il serait intéressant de savoir quelle est la lésion primitive; mais l'état de la malade au moment où elle fut observée ne permet pas de faire ce diagnostic chronologique.

M. Valude. **L'opération des cataractes secondaires.** — Je désire porter devant la Société la question de l'opération de la

1. *Bulletin de la Société d'ophtalmologie de Paris*, 1892, fol. 154 et 171.

cataracte secondaire, qui me paraît de nature à provoquer une discussion instructive. Il n'y a pas de doute, en effet, que les avis des opérateurs sont très partagés là-dessus, beaucoup plus, certainement, que sur la technique de l'opération principale de l'extraction du cristallin.

Pour réduire le débat au seul point qui prête réellement à la discussion, nous écarterons ici les membranules très minces et à peine opaques qui sont justiciables de la discission la plus simple, et aussi les cataractes secondaires très épaisses, très adhérentes à la face postérieure de l'iris, qui ne peuvent être attaquées avec succès que par une large irido-capsulotomie; tout le monde, je pense, s'entend sur ces deux cas, et l'indication opératoire découle forcément de leur constatation.

Là où commencent les divergences d'opinion, c'est lorsqu'il s'agit de cataractes secondaires de moyenne épaissseur, peu ou pas adhérentes à l'iris, et qui abaissent toutefois considérablement l'acuité visuelle; ce sont les cas, d'ailleurs, les plus communs.

Nous avons à choisir ici entre trois méthodes opératoires : la *dilacération*, la *section*, l'*extraction*.

La *dilacération* à une ou à deux aiguilles, voire avec le kystitome, d'après le procédé de Prouff, ne donne réellement de bons résultats que lorsque la membranule est d'une extrême minceur et réduite à la seule capsule cristallinienne; lorsque la cataracte secondaire est tant soit peu épaisse, cette méthode ne confère aucune sécurité. En effet, les aiguilles et même le tranchant du kystitome ne réussissent à entourer la membranule qu'au prix d'efforts assez grands et après des tractions qui retentissent fâcheusement sur le corps ciliaire. En ce cas là, de plus, la discission demeure souvent irrégulière et les lèvres de la brèche capsulaire ne s'écartent pas assez pour assurer l'effet de l'intervention.

La *section* de la cataracte secondaire peut être exécutée avec un instrument tranchant, serpette ou lame fine, ou encore, d'une autre façon, avec la pince-ciseaux. La section avec une lame, pratiquée soit par la cornée, soit par la sclérotique, offre à peu près les mêmes difficultés et les mêmes inconvénients que la dilacération avec le kystitome. Il est, en effet, des membranules résistantes, ou peu tendues, que le couteau même bien affilé, déchire, déplace, mais ne sectionne pas nettement. D'autres fois, la section n'est suivie que d'un écartement insignifiant des lèvres de la plaie capsulaire. Il en résulte que dans une grande proportion des cas que nous envisageons, la section avec une lame tranchante reste incertaine dans ses effets.

Il n'en est jamais de même lorsqu'on emploie la pince-ciseaux. Avec cet instrument, l'opérateur est toujours sûr d'obtenir la sec-

tion de la membranule, là où il le veut, et de la grandeur qu'il a décidé. Parfois, en entamant le sphincter irien de la pointe des ciseaux, il peut augmenter l'effet de la capsulotomie, et déterminer l'écartement des bords de la section par le retrait des fibres iriennes coupées; d'autrefois il peut, ce qui est un grand avantage, sectionner la membranule successivement dans plusieurs sens. Aucune de ces manœuvres n'est facile avec une simple lame et souvent même elles seraient impossibles.

Est-il nécessaire d'ajouter que les dangers d'une infection opératoire ne doivent pas être envisagés différemment selon qu'on pratique l'opération avec le seul couteau ou une aiguille, ou bien qu'on ponctionne la cornée avec une pique pour introduire ensuite la pince-ciseaux dans la chambre antérieure? C'est affaire de propreté chirurgicale qui doit être absolue, et les dangers d'infection ne sauraient primer les autres considérations dans le choix du procédé opératoire.

L'*extraction* de la cataracte secondaire, pratiquée depuis le temps où l'on a commencé a extraire le cristallin dans la cataracte, serait évidemment l'opération de choix si elle était exempte de dangers. Il n'est pas besoin, d'insister pour faire comprendre que l'opération est à la fois très simple et admirable dans son résultat objectif. Nulle intervention n'est capable de donner autant de satisfaction immédiate à l'opérateur.

La question est de savoir si les suites n'en sont pas assez souvent fâcheuses, si, en un mot, cette opération d'extraction de la cataracte secondaire n'est pas grosse d'accidents consécutifs imputables à la méthode; c'est là le but principal de notre communication.

MM. Pley et Terrien, qui tous deux ont publié un travail récent sur ce mode opératoire, reconnaissent qu'à la suite de l'extraction des membranules, il y a souvent un léger trouble du vitré et même de petits flocons qui persistent, mais ils n'accordent à ces phénomènes réactionnels qu'une minime importance; je ne suis pas de leur avis. C'est là, selon moi, la preuve que le corps ciliaire réagit vivement à la traction nécessitée par l'arrachement capsulaire, et les conséquences fâcheuses de cette irritation ne sont pas aussi rares que les travaux précités le laisseraient supposer.

Pour ma part, j'ai fait un certain nombre de fois l'arrachement de la cataracte secondaire et voici deux cas qui me rendent plus que réservé vis-à-vis de cette opération.

Observation I

Le premier cas a trait à un homme de 65 ans, offrant à la suite d'une extraction simple à l'œil gauche, une membranule

de moyenne épaisseur. Le 18 octobre 1900 je lui pratique l'extraction de cette membranule avec la pince capsulaire. Deux jours après, le malade accuse de vives douleurs ciliaires; l'œil est rouge, très sensible, sans tension, les milieux et la cornée sont clairs.

Le 12 novembre, la rougeur et la douleur de l'œil restent les mêmes, mais les milieux de l'œil sont toujours clairs et le fond de l'œil est normal; même la vue n'est pas très mauvaise eu égard à la réaction extérieure de l'organe : V=1/8 avec 90° + 1 D. 50 + 10 D.

Le 23 novembre, la rougeur et la sensibilité sont toujours très vives. La vision reste la même. Le 8 mars 1901, la vision est définitivement de 1/4 avec + 12 D., la papille est un peu pâle, excavée avec un halo péripapillaire. Mais il faut noter que la rougeur et une douleur vraiment excessive de l'œil ont persisté pendant trois mois. Comme on ne peut admettre ici une infection primitive à l'œil, si longue de durée et n'ayant pas donné de trouble cornéen au début, il ne reste qu'une irritation mécanique du corps ciliaire pour expliquer une telle douleur.

Observation II

Mlle C..., âgée de 14 ans, opérée il y a quelques années en Angleterre, pour une cataracte congénitale double, présente à gauche une membranule; de ce côté il existe une iridectomie. Comme cette membranule offrait un point épaissi à son centre, je cherche à détacher celui-ci avec la pince capsulaire, et tout en tirant très légèrement j'amène, presque sans le vouloir et avec une extrême facilité la membrane capsulaire tout entière. L'opération fut faite en mai 1900. Quelques jours après surviennent de vives douleurs qui durèrent quinze jours, sans rougeur extérieure, sans nulle trace d'infection au niveau de la plaie ni dans le champ opératoire. Mais en même temps l'examen ophtalmoscopique faisait constater ce trouble du vitré noté dans les observations de Pley et Terrien, et qui ne s'éclaircit ici que lentement. La vision de ce côté s'améliora sans doute, mais sans égaler jamais celle du côté opposé. De plus, en octobre il se produisit du côté opéré un vaste décollement rétinien occupant les deux tiers du fond de l'œil. Cette jeune fille n'offrait aucune lésion choroïdienne et la correction optique de ses yeux aphaques pour la vision éloignée est de Sph. + 10 D.

Peut-être niera-t-on le rapport entre le décollement du mois d'octobre à l'arrachement de la membranule du mois de mai; mais il n'en reste pas moins qu'une traction infiniment faible

exercée sur le corps ciliaire a suffi chez cette jeune fille, à provoquer un trouble durable du vitré et une réaction douloureuse qui s'est prolongée quinze jours.

C'est pourquoi je considère l'extraction de la cataracte secondaire comme une opération peut-être applicable seulement à un très petit nombre de membranules et dangereuse dans la grande majorité des cas. Je suis tout à fait opposé à l'idée de considérer cette méthode comme l'opération de choix dans les cataractes secondaires; l'expérience de mes faits personnels et la lecture des observations publiées, dont les résultats ne sont pas très encourageants, ne font que me confirmer dans cette opinion.

Reprenant à mon compte la phrase qui sert de début à la thèse de Pley, je dirai qu'il faut choisir l'opération qui donnera le meilleur résultat en faisant courir au malade le moins de dangers possible, et que pour cette raison la méthode d'*extraction* doit être écartée, sauf pour certains cas exceptionnels.

L'opération qui comporte le moins de risques tout en donnant des résultats parfaitement satisfaisants, est certainement la *section* avec la pince-ciseaux, section qui offre l'avantage de pouvoir s'étendre en plusieurs sens, ou empiéter sur le sphincter irien.

M. Antonelli. — Il y a trois points, de l'intéressante communication de M. Valude, sur lesquels je voudrais dire quelques mots.

En premier lieu, à l'égard des cataractes secondaires avec pupille plus ou moins étroite et synéchies multiples, — la première opération ayant été pratiquée sans iridectomie, — je désire signaler un procédé opératoire dont j'ai eu beaucoup à me louer, encore pour un jeune malade de ma clinique, ces jours derniers. Il s'agit de faire précéder l'extraction, ou la dilacération, de la cataracte secondaire, par la synéchotomie, à l'aide de l'aiguille de de Vincentiis. Cet instrument, destiné, comme vous le savez, au débridement de l'angle irien, peut parfaitement servir, avec une manœuvre opératoire analogue, à détacher le bord pupillaire de l'iris d'une cataracte secondaire (ou d'une cataracte juvénile en régression, *arido-siliquata*). Il faut pénétrer par la zone périphérique de la cornée, du côté opposé au segment d'iris que l'on veut détacher, et ne pas retirer la tige de l'aiguille à travers la plaie cornéenne pendant la synéchotomie, si l'on tient à ne pas viderla chambre antérieure et à pouvoir répéter la manœuvre du côté opposé, en cas de synéchies de tout le pourtour pupillaire. Cette opération permet à la pupille de se dilater, sous l'action des mydriatiques; elle nous laisse ainsi mieux voir l'étendue, l'épaisseur et les caractères de la cataracte secondaire, sans compter que pendant la synéchotomie l'opérateur peut se rendre

compte du degré de mobilité de la cataracte à attaquer. Les tiraillements et les dangers de réaction irienne seront évidemment diminués par la synéchotomie préalable, telle que je viens de l'indiquer.

En deuxième lieu, je voudrais demander à M. Valude si la manœuvre de la pince-ciseaux, dont une des branches doit forcément pénétrer en arrière de la cataracte secondaire, n'implique pas le danger de lésions du vitré, dont l'issue, même minime, est toujours regrettable, et dont la présence, à fleur de plaie cornéenne, expose l'œil à l'infection postopératoire.

Enfin, je voudrais remarquer, que si des tractions, même des plus légères, exercées, moyennant la cataracte secondaire et ses attaches, sur la région ciliaire, provoquent si facilement une réaction pathologique du tractus uvéal, cela tient au fait que les yeux en question sont déjà éprouvés, soit par un processus pathologique ou dystrophique, ayant donné lieu à l'opacification du cristallin, soit par le traumatisme chirurgical inhérent à la première opération d'extraction. Le nombre des cataractes symptomatiques d'uvéites chroniques, rudimentaires, est beaucoup plus grand que l'on ne pense, et le tractus uvéal de tels yeux réagit d'une façon exagérée à toute provocation inflammatoire.

M. Vignes. — En me plaçant sur le terrain où M. Valude entend limiter la discussion, je lui concède sans difficulté que les ouvertures capsulaires par aiguilles, couteaux, serpes et même kystitomes, sont rarement d'un effet durable et utile dans les cataractes secondaires peu épaisses, alors même qu'il n'y a pas d'adhérences inflammatoires.

La section d'un lambeau angulaire de capsule au moyen des pinces-ciseaux est évidemment préférable, mais je ne crains pas d'affirmer, encore que je sois père d'une pince-ciseaux à action verticale[1], que je préfère l'arracher par la pince, comme moyen moins vulnérant pour le vitré. Je suis loin de suivre la pratique de Knapp, qui discise systématiquement tous ses opérés 4 à 6 semaines après l'extraction, et je sais que souvent une attente judicieuse laisse au temps le soin de parfaire nos résultats. Je n'en ai pas moins cependant devers moi un nombre suffisant d'extractions à la pince pour justifier mes préférences.

Il est certain que dans la plupart des observations on relate la présence de légers corpuscules dans les plans antérieurs du vitré après l'intervention. Mais leur durée est transitoire; le plus souvent je n'ai pas eu de réaction ciliaire accusée, et toujours l'acuité visuelle a été améliorée.

1. Congrès de Berlin, 1890.

Existe-t-il des ombres au tableau? Je n'en voudrais plus disconvenir depuis l'histoire d'un malade dont je dois vous entretenir.

Il s'agit d'une femme de 59 ans que j'opérai le 12 juin 1900. Au mois de septembre elle se représentait en déclarant son visus insuffisant, encore qu'il fût de 3 dixièmes à distance; sa profession de joaillière, ou quelque chose d'approchant, lui faisait réclamer une augmentation de vision. Je consentis l'extraction capsulaire le 25 septembre. Cette femme quitta la clinique cinq jours après sans avoir présenté aucun signe réactionnel; sa vision était 5 dixièmes. Quelle ne fut pas ma surprise lorsqu'elle revint quelques jours après, avec une vive irritation ciliaire, de l'hypersécrétion lacrymale, des douleurs au point d'émergence des filets orbitaires de la branche ophtalmique de la Ve paire.

Les milieux étaient transparents et la vision restait la même.

Les urines de cette malade, manifestement arthritiques, furent analysées et on constata un excès d'acide urique.

Il ne m'est pas venu à l'esprit d'incriminer l'extraction capsulaire. Je crus à une poussée névralgique par réveil de diathèse, comme aurait dit Verneuil. Je prescrivis le sulfate de quinine et après une durée d'un ou deux septenaires les choses rentrèrent dans l'ordre. Quoi qu'il en soit, le cas m'échéant de nouveau, je chercherais plus attentivement s'il ne rentre pas dans le cadre des accidents sur lesquels M. Valude vient d'attirer notre attention.

Je pratique l'extraction à l'aide d'une pince kystitome, construite par Mathieu sur mes indications. La courbure de ses branches est inverse de celles à iridectomie, ce qui évite plus facilement les pincements de l'iris.

Au congrès international d'août dernier, M. Terson montrait une pince analogue dont il me dit se servir depuis longtemps. La mienne est identique mais j'estime, n'en ayant jamais parlé, que la priorité de parrainage revient de droit à notre excellent et distingué collègue de Toulouse : je suis tout heureux de m'être rencontré avec lui.

M. Péchin. — M. Valude vient de vous soumettre une question des plus importantes de la pratique ophtalmologique, celle de l'intervention dans la cataracte secondaire. Sans condamner l'extraction, il la rend responsable de graves accidents qui compromettent définitivement la vision et il considère l'incision (capsulotomie, iridocapsulotomie) comme opération de choix. J'ai fait pendant longtemps la discission, j'ai eu des succès, j'ai eu aussi des revers. J'ai suivi avec grand intérêt la campagne faite par M. le Dr Panas pour remettre en honneur l'extraction par la

cornée à ce point oubliée que M. Dufour n'en fit pas mention dans son rapport au congrès de 1890 et ne parla que de la discission avec l'aiguille ou le couteau et de la section avec les ciseaux de de Wecker. J'ai fait assez souvent l'extraction pour en avoir l'expérience et je reconnais que dans certains cas les choses se passent ainsi, et je choisis de préférence des observations où il s'agissait d'opération de cataracte avec iridectomie, celles par conséquent où l'extraction de la cataracte secondaire était pure, sans complication d'iridectomie et d'accidents auxquels cette dernière opération peut donner lieu : extraction facile, sans tiraillements apparents, suites normales de l'opération. Au bout de trois jours, suppression de tout pansement, l'œil est en bon état. Une huitaine de jours plus tard le malade se plaint de voir des mouches. Cercle périkératique, légères douleurs à la pression au niveau du cercle ciliaire. Œil éclairable, mais pas nettement, on aperçoit bien les vaisseaux, mais la papille très rouge ne se différencie plus du reste de la rétine, on a quelque peine à la retrouver. Les choses durent ainsi des semaines, la conjonctive bulbaire reprend sa blancheur, l'iris a conservé sa couleur, mais il est immobile, il est adhérent, il paraît collé contre le corps vitré et ainsi des acuités visuelles restent à 1/10, 1/8. C'est certain, pareille irido-chroroïdite post-opératoire, à forme chronique, constitue un grave inconvénient. Mais malgré cela l'extraction demeure une bonne opération et je ne l'abandonnerai que lorsqu'il aura été démontré que les sections donnent tout autant de bons résultats, sans avoir, elle aussi, des complications sérieuses.

M. A. Terson. — Si dans les cas légers la kystitomie, et dans les cas épais très adhérents l'iridocapsulotomie et ses variétés suffisent, il faut reconnaître qu'on est souvent hésitant pour les cas *moyens*, comme le dit M. Valude, dans le choix ferme d'un procédé. On en est quelquefois réduit, comme le pense M. Abadie, à modifier chemin faisant son opération, suivant la manière dont se comporte la membrane. Il faut donc individualiser les indications. On appréciera d'abord toujours le mieux possible le degré d'épaisseur, les adhérences pupillaires et pariétales de l'iris, avec la mydriase, l'éclairage oblique, l'éclairage ophtalmoscopique et même l'éclairage par transparence, mais on n'a souvent que des probabilités sur la consistance et les adhérences, que l'épaisseur soit faible ou forte. La *section* avec les petites *pinces-ciseaux spéciales* est souvent recommandable, mais elle nous semble presque impraticable, s'il n'y a pas une iridectomie préalable ou extemporanée. L'extraction *totale*, le plus ancien des procédés, est un superbe procédé d'amphithéâtre qui provo-

que bien souvent l'enthousiasme des spectateurs et de l'opérateur et qui donne souvent aussi de très bons résultats; mais les suites sont assez incertaines et c'est quelquefois une opération un peu brutale. L'extraction *partielle* à la pince kystotome est recommandable quelquefois: d'autres fois elle peut n'enlever qu'un trop minime fragment et donner un enclavement capsulaire, ou ébranler toute la membranule dont on ignore le degré de résistance si variable suivant les points. L'idéal serait d'employer un emporte-pièce, coupant une *rondelle* nette et réalisant l'idéal d'une extraction *partielle* et *centrale* sans tiraillements; c'est aux fabricants à nous donner des instruments de ce genre, moins compliqués et plus sûrs que ceux fabriqués jusqu'ici.

M. Abadie. — Quand on se trouve en présence d'une cataracte secondaire, on ne peut pas dire à l'avance qu'on emploiera systématiquement tel ou tel procédé, parce que c'est souvent en exécutant un procédé choisi à l'avance qu'on se trouve obligé de le modifier en cours d'exécution.

Quand la cataracte secondaire est réduite à une petite pellicule très mince, presque transparente, j'incise la cornée avec un couteau lancéolaire dans une étendue de 2 à 3 millimètres, je laisse écouler l'humeur aqueuse, puis, introduisant un kystitome, je déchire avec la pointe la membranule. On a souvent ainsi une ouverture pupillaire très noire et le traumatisme subi par l'œil est très léger.

Quand la cataracte secondaire est plus épaisse, je fais avec le couteau lancéolaire une incision un peu plus étendue et je cherche à saisir la membranule avec les pinces de Liebreich qui permettent un grand écartement des branches à travers une petite ouverture cornéenne. La membrane saisie est doucement entraînée au dehors et cela très souvent sans la moindre perte de corps vitré. Si au contraire la membranule est trop adhérente, soit à l'iris, soit à la région ciliaire, au lieu de la tirer violemment on remplace la pince par les ciseaux-pinces et on pratique une section de la membrane et de l'iris, une iridotomie ou une iridocapsulotomie. Dans les deux cas je recommande de bien manœuvrer dans le segment antérieur de l'œil en se rapprochant le plus possible de la cornée et évitant de traumatiser le corps vitré.

M. Jocqs. — Je suis d'autant plus heureux d'avoir entendu l'opinion de M. Abadie qu'il est toujours utile, pour des questions aussi importantes que celle-là, de connaître l'avis des hommes d'expérience et que je me trouve ici la partager.

Je considère que l'extraction de la cataracte secondaire est la méthode à préférer à toutes les autres à cause de la perfection de ses résultats et de ce que les accidents comptés à son actif

peuvent, dans une certaine mesure, être évités. Ils tiennent, selon moi, à deux raisons : à la traction sur la zonule et à la blessure du corps vitré par la pince.

En principe on ne doit pas opérer par extraction une membranule très épaisse et très adhérente. Il est sans doute difficile de savoir à l'avance les qualités d'une membranule. Cependant il est un critérium assez sûr, c'est l'âge de cette cataracte. Il ne faut pas opérer une cataracte secondaire trop tôt, parce que toutes les masses corticales ne sont pas encore transformées en membrane, ni trop tard parce que la membrane serait trop résistante. L'expérience m'a appris qu'une cataracte secondaire peut être opérée dans les meilleures conditions au bout de douze ou quinze mois. Je veux parler des cataractes épaisses à peine translucides. Les minces, qui laissent encore une bonne partie de l'acuité visuelle, peuvent être opérées plus tard parce que la pince les déchire facilement.

Lorsqu'on a à opérer des malades que l'on ne connaît pas, dont on ignore par conséquent l'âge exact de la cataracte secondaire, il faut être prudent. Dans ces cas, alors même que la membrane semble avoir été enlevée sans effort, il n'est pas certain qu'on n'ait pas exercé une traction nuisible sur la zonule.

La seconde condition essentielle, c'est d'enlever la membranule sans léser le corps vitré. Je ne parle pas d'issue du corps vitré, mais seulement de sa préhension, de son « écorchure » avec les dents de la pince.

Les troubles oculaires consécutifs à cette opération doivent, à mon avis, être imputés à ce que ces deux principes n'ont pas été respectés.

Ainsi comprise, cette opération est d'ailleurs une des plus délicates de l'ophtalmologie et il n'est pas surprenant que les opérateurs même les plus habiles puissent y trouver parfois des mécomptes.

M. Chevallereau. — Les observations faites par M. Valude sont très justes : on voit fréquemment après l'extraction de la cataracte secondaire des troubles du corps vitré ; on observe assez souvent même le décollement de la rétine, accident tardif mais qui paraît bien en rapport avec l'autre opération. Peut-être pourrait-on, cependant, reprocher à M. Valude d'avoir exagéré la fréquence de ces accidents. Le décollement de la rétine se voit quelquefois, rarement, après l'opération de cataracte la mieux conduite, et je ne suis pas persuadé que les troubles du corps vitré soient plus communs après l'extraction de la capsule qu'après toute autre opération dirigée contre la cataracte secondaire.

Lorsque la capsule est d'épaisseur moyenne et adhérente aux

bords de la pupille, je me sers de la serpe, de la faux de Giraud-Teulon, ou de Knapp, ou de Galezowski, car on en a attribué la paternité à divers oculistes. La serpe ou bien fend la capsule ou bien la sépare d'une partie du bord pupillaire pour la refouler du côté opposé. On instille alors plusieurs gouttes de collyre à l'atropine qui dilate assez fortement la pupille, ce qu'on ne pouvait obtenir auparavant. Le résultat est généralement excellent et obtenu à bon compte, car cette serpe, bien construite, ne laisse même pas écouler l'humeur aqueuse, et si on a soin de ne pas l'enfoncer dans le corps vitré on réduit au minimum les risques de ce côté.

J'emploie surtout l'extraction de la capsule dans les cas où celle-ci n'offre pas d'adhérence avec le bord pupillaire. L'opération, comme on l'a dit, est très séduisante et très jolie, mais il faudrait avoir toujours la force de caractère dont fait preuve M. Abadie et ne pas être tenté d'extraire les capsules trop adhérentes et trop épaisses. Lorsque la capsule, saisie au milieu avec la pince à iridectomie, ou mieux avec la pince capsulaire de Terson, se rompt en laissant une ouverture centrale suffisante, il faut s'estimer très heureux et n'en pas chercher davantage ; mais il arrive que la capsule vienne tout entière ; à mesure qu'on la tire on s'aperçoit que les parties périphériques sont beaucoup plus épaisses que la partie centrale, fréquemment adhérentes aux procès ciliaires et les tractions exercées de la sorte me paraissent la principale cause des troubles du vitré et des décollements de rétine que l'on peut observer ultérieurement.

L'extraction de la cataracte secondaire est donc, dans ces conditions, une opération dangereuse ; malgré cela elle rend fréquemment de très grands services et je ne crois pas qu'on puisse l'abandonner.

Dr Galezowski. — Je remercie tout d'abord le Dr Valude de l'occasion que nous offre sa communication de discuter une question aussi importante que celle des cataractes secondaires. Nos éminents confrères MM. Jocqs et Terson disent avec raison qu'il faut se préoccuper surtout de l'épaisseur de la cataracte, de ses adhérences, et des instruments dont on doit se servir.

Quant à moi, j'envisage la question à un point de vue plus complexe. Il me semble, en effet, que l'on doit chercher à déterminer les cinq conditions suivantes :

1° Epoque de l'opération ;
2° Densité de l'œil ;
3° Forme de la cataracte secondaire et degré d'adhérence ;
4° Procédé opératoire et instruments à choisir ;
5° Pansement après l'opération.

L'époque à choisir pour l'opération sera déterminée par l'état du globe oculaire, de sa densité et des adhérences qu'il présente avec l'iris et la pupille. Comme le fait justement observer M. Terson, on sera obligé de modifier le procédé opératoire selon le degré d'adhérence.

Je me range volontiers à l'avis de M. Chevallereau, préconisant l'emploi de mon aiguille-serpente dans certaines formes de cataractes secondaires. Cette aiguille, dont le maniement est facile, permet de couper aisément les adhérences pupillaires.

Puisque nous abordons la question instruments, je me permets de vous recommander d'une manière toute particulière la serre-fine de mon maître Desmarres, instrument merveilleux, d'un fonctionnement facile, qui m'a toujours rendu de grands services et vient encore de m'être très utile dans deux cas tout récents. La pince contenue dans le tube est d'un tout petit volume ; elle peut, par conséquent, être introduite dans l'œil au travers d'une très petite plaie cornéenne n'exposant pas à une perte de corps vitré.

Le mode de pansement, à appliquer, après l'opération de la cataracte secondaire, a aussi son importance. Il doit être d'une occlusion parfaite; et si le malade ne souffre pas, il est bon de ne pas y toucher pendant les quatre ou cinq jours qui suivent l'opération.

M. Suarez de Mendoza. — Lorsqu'il s'agit d'intervenir dans la cataracte secondaire, il faut être éclectique, et à chaque cas particulier essayer d'appliquer l'intervention qui lui convient le mieux. En faisant une division, peut-être un peu arbitraire, je distinguerai au point de vue de l'intervention, cinq sortes de cataractes secondaires.

1° La capsule opacifiée est extrêmement ténue et gêne un peu la vision ; dans ce cas, lorsque le malade voit suffisamment pour vaquer à ses affaires, même avec peine, il faut savoir refuser l'intervention en se rappelant que le mieux est l'ennemi du bien, surtout si le peu de mieux qu'on peut promettre n'est pas nécessaire pour les besoins vitaux du malade.

2° La capsule, quoique mince et peu opacifiée et sans plaque centrale gêne suffisamment le malade pour l'empêcher de vaquer à ses occupations.

Dans ce cas-là, la discission avec une ou deux aiguilles donne presque toujours des résultats admirables, car il suffit d'obtenir une fente microscopique pour que la vision devienne très nette; si par hasard le résultat n'était pas obtenu, il sera toujours temps de revenir à l'extraction ou à l'incision par la pince-ciseau.

3° Lorsque la capsule est très opaque, et qu'elle a l'air de ne pas être trop adhérente, et qu'à l'aide de l'éclairage oblique com-

biné avec l'éclairage fourni par le miroir frontal, on peut constater qu'il existe une partie centrale plus épaisse entourée d'une partie plus mince, alors l'extraction à l'aide de la pince d'Abadie introduite par une petite incision faite à l'aide du petit couteau triangulaire de Wecker, est l'opération de choix ; car il suffit d'une traction insignifiante pour amener au dehors la membranule et avoir une pupille nette. Dans ce cas, la réaction ultérieure est nulle ; mais si la cataracte est un peu plus adhérente qu'on pouvait le croire, il faudrait savoir s'arrêter à temps pour ne pas dépasser le maximum de tension compatible avec le succès. Il vaut mieux dans ce cas finir avec la pince-ciseau que de forcer la région ciliaire. C'est dans ces cas limitrophes que le plus ou moins de tact du chirurgien donnera ou enlèvera des chances de succès ; le résultat immédiat pouvant être obtenu par l'un ou l'autre procédé, le résultat final dépendra de la prudence avec laquelle on aura tiraillé la région ciliaire.

4° Dans les cataractes très épaisses et fortement adhérentes, c'est la pince-ciseau qui sera toujours l'instrument de choix, qui permettra de faire la brèche voulue, sans produire le moindre tiraillement.

5° Finalement, pour être complet dans mon énumération et au risque de sortir du cadre de la communication de M. Valude, je dirai que lorsque la cataracte est adhérente, que la pupille est contractée et plus ou moins soudée par les reliquats des exsudats inflammatoires, c'est la pince-ciseau qui est encore indiquée, soit pour faire l'iridotomie, soit pour faire en deux ou trois temps l'irido-ectomie.

M. Valude. — Ce que M. Abadie vient de dire de l'extraction de M. Motais, de la section de la membranule avec une lame tranchante, me confirme justement dans la défiance que j'ai de ces procédés opératoires. M. Abadie nous dit qu'il tente généralement l'extraction, mais se tenant tout prêt à l'abandonner si la membranule résiste ; mais ces tentatives de traction ne sont-elles pas dangereuses puisqu'on voit des accidents survenir dans certains cas d'extractions opérées sans effort aucun ? En résumé, comme on ne sait jamais lorsqu'on se prépare à exécuter soit une extraction à la pince, soit une section au couteau, si l'on viendra à bout de la membranule, je persiste à préférer le seul procédé qui soit sûr et qui conduise certainement au résultat, la section à la pince-ciseaux.

Puis certains orateurs, M. Abadie et M. Jocqs, ont avoué que les accidents signalés dans les extractions de membranule étaient imputables à la sortie du corps vitré ou simplement à la présentation d'une bulle de vitré dans la plaie sans même issue au dehors Il

suffirait selon eux d'éviter soigneusement de déranger le corps vitré pour se trouver à l'abri de toute complication ultérieure; je ne suis pas de leur avis. Dans l'observation de la jeune fille, il n'y a pas eu du tout d'atteinte du corps vitré, et il en est de même de nombreuses observations de la thèse de Pley, où cependant il est noté à la suite des flocons de vitreum. Enfin nous savons bien que dans les cas très rares, où l'extraction du cristallin est suivie de prolapsus du vitreum, il n'y a pas pour cela d'accidents consécutifs et pas davantage dans les opérations de section de la membrane à la pince-ciseaux où le corps vitré est presque toujours intéressé.

Le raisonnement précédent me paraît donc pêcher par sa base, et comme explication aux accidents qui suivent assez souvent les arrachements de la membranule, je ne puis trouver, en vérité, que l'effort exercé sur les attaches de la capsule cristallinienne au corps ciliaire.

Je concluerai donc de nouveau, dans le cas de cataracte secondaire moyenne, à l'opération qui me paraît la plus sûre dans ses résultats immédiats en même temps que la moins dangereuse au point de vue de ses suites, à la section exécutée au moyen de pinces-ciseaux.

M. Vignes. — J'ai l'honneur de faire hommage à la société des optotypes dont j'ai parlé à propos de la discussion sur l'acuité visuelle professionnelle. Après ce que j'ai dit au Congrès de la Société française d'Ophtalmologie, il y a quelques semaines, ce serait abuser de votre bienveillante attention que de vous répéter les raisons qui me font préférer l'unité de Snellen et la progression de Monoyer à l'unité et progression de M. Javal.

Je me bornerai à renvoyer ceux qui n'assistaient pas à la séance du Congrès, au Bulletin qui paraîtra prochainement.

M. Motais. — **Utilité d'un tarif minimum à établir avec les Compagnies d'Assurances pour les accidents du travail.** — M. Motais développe les arguments qui démontrent l'utilité de ce tarif minimum. Les Compagnies d'assurances s'efforcent de payer le moins possible les médecins; ceux-ci auront avantage à fixer des honoraires d'après des chiffres établis.

M. le Président nomme une commission à l'effet d'étudier ce tarif.

Cette commission est composée de MM. Darier, Dehenne, Kalt, Sauvineau, Sureau et Antonelli.

SOCIÉTÉ FRANÇAISE D'OPHTALMOLOGIE

CONGRÈS DE 1901

(SUITE[1])

MM. MORAX et CHAILLOUS. **Sur le diagnostic des affections tuberculeuses de l'appareil visuel.** — Les auteurs rappellent les deux méthodes expérimentales usitées, celle de Villemin : l'inoculation de produits tuberculeux à un animal, et celle de Koch : l'inoculation de tuberculine au sujet porteur d'une lésion douteuse. Cette dernière présente certains dangers chez les individus atteints de tuberculose viscérale; il n'en est pas de même lorsque la lésion est limitée à l'œil. D'autre part, c'est le seul moyen possible dans certains cas de tuberculose oculaire où il serait dangereux d'extirper un morceau de tissu malade pour l'inoculer.

La méthode par inoculation doit être pratiquée de préférence chez le cobaye que chez le lapin, attendu que ce dernier animal y est souvent réfractaire tandis que le premier y est très sensible.

Les auteurs rapportent deux cas d'ulcérations conjonctivales dont la nature tuberculeuse fut décelée par l'inoculation au cobaye soit sous la peau de l'abdomen, soit dans la chambre antérieure, tandis que plusieurs inoculations chez le lapin étaient restées infructueuses.

Les auteurs préconisent l'injection de tuberculine pour le diagnostic de certaines lésions de la cornée et de l'iris. Cette injection, faite prudemment, n'est nullement dangereuse. La réaction fébrile et la réaction locale attesteront la nature tuberculeuse des lésions, alors que l'absence de toute réaction immédiate permettra d'affirmer qu'il ne s'agit pas de tuberculose.

Les auteurs relatent ensuite trois observations personnelles qui démontrent l'utilité de l'injection de tuberculine pour le diagnostic. Le premier fait parut en outre démontrer l'influence heureuse que peut avoir la tuberculine sur l'évolution de la tuberculose cornéenne. Dans les deux autres, elle permit de commencer sans retard un traitement dont les bons résultats ne firent que confirmer la nature syphilitique des lésions.

1. Voir le numéro de juillet. — Compte rendu emprunté à la *Clinique ophtalmologique.*

M. L. Dor. — Je suis surpris d'entendre présenter comme nouvelle la notion que le cobaye est plus tuberculisable que le lapin. Cette notion est considérée comme absolument classique à Lyon depuis les travaux de M. Arloing, qui remontent à plus de dix ans. En second lieu, je crois que la tuberculine peut avoir des inconvénients, tandis que l'on aurait recours sans aucun danger à la séroréaction sur laquelle MM. Arloing et P. Courmont viennent de faire d'importantes communications.

M. Aubineau. — Je me rattache pleinement à ce que vient de dire M. Dor et je m'étonne qu'il ne soit pas question de la séroréaction dans la communication de MM. Morax et Chaillous.

M. Fage. — Les procédés expérimentaux pourront être de la plus grande utilité également dans les dacryocystites de nature douteuse où l'étiologie tuberculeuse n'est pas certaine. L'adénopathie signalée par M. Rollet dans ces cas n'existe pas toujours.

M. Chaillous. — L'injection de tuberculine au 1/20 de milligramme n'amène jamais d'accident. Elle doit être préférée à la séroréaction, procédé encore à l'étude.

M. D. Bourgeois (de Reims). **Quelques expertises radiographiques, à propos de corps étrangers de l'œil et de l'orbite.** — On peut arriver à obtenir des épreuves concluantes par une méthode de radiographie pratique, qui dispense des calculs de la radiographie de précision.

Pour retrouver l'emplacement du globe oculaire, on fixe sur le sujet deux plombs témoins (n° 7) aplatis, avec de la baudruche, au-dessus du sourcil et au niveau du rebord orbitaire inférieur, sur une ligne passant au-devant de la pupille. On mesure la distance qui les sépare, puis la distance qui existe entre la ligne de jonction des deux plombs et la cornée, enfin la distance du plomb supérieur à la pupille.

L'examiné, devant rester complètement immobile, est étendu sur un matelas par terre, pour la pose, qui dure de douze à quinze minutes. La face est mise en contact avec la plaque, de profil, du côté de l'œil blessé. Le tube de Krookes est disposé à quarante centimètres au-dessus de la plaque.

On construit d'autre part un schéma, représentant la coupe antéro-postérieure de l'œil et de l'orbite, avec les dimensions données par les traités d'anatomie. Il est facile de reporter sur ce schéma les distances exactes qui séparent les unes des autres les trois images fournies par la radiographie, qui sont celles des plombs témoins et celle du corps étranger.

Comme l'on connaît en général le point du globe oculaire où le projectile a pénétré, on arrive aisément à reproduire son trajet.

La radiographie prise de profil suffit généralement avec cette méthode, et ce n'est qu'exceptionnellement qu'il y aura lieu de procéder à une expertise occipito-frontale, plus difficile à obtenir avec netteté.

M. F. DE LAPERSONNE. **Paralysies oculaires et otites.** — Le retentissement des lésions de l'oreille interne sur les centres oculo-moteurs est aujourd'hui nettement démontré. Les noyaux bulbaires du nerf vestibulaire sont en communication avec ces noyaux dans la 6e paire et, par leur intermédiaire, avec les autres noyaux des moteurs oculaires. — C'est ainsi qu'on peut expliquer le nystagmus et certaines paralysies qui ont été observés au cours des otites. A côté de la paralysie du moteur externe, on a pu constater du ptosis, de la paralysie de l'accommodation. Pour M. Bumier tous les noyaux oculo-moteurs peuvent être pris pour l'irradiation réflexe issue de l'appareil ampullaire. Seuls les noyaux de la 4e paire paraissaient avoir échappé et c'est précisément un cas de paralysie du grand oblique, au cours d'une otite, qui est rapporté ici.

Un individu sans antécédents pathologiques est pris brusquement de vertige, de bourdonnements, de douleurs violentes, de surdité. Quelques jours après, on constate une otite moyenne suppurée; le tympan est incisé, le pus s'écoule et dès lors l'otite moyenne aiguë guérit facilement. Mais il persiste un peu d'hésitation dans la marche, avec diplopie. L'étude de cette diplopie fait reconnaître une paralysie du grand oblique du même côté que l'otite. Cette paralysie persiste encore après la guérison de l'otite, mais va en s'atténuant.

Pour expliquer cette paralysie réflexe du grand oblique, du même côté, au cours d'une otite, il faut admettre des connexions entre l'un des noyaux du nerf vestibulaire avec le noyau de la 4e paire du côté opposé, l'entrecroisement des deux pathétiques paraissant bien démontré. Cette paralysie du grand oblique, qui produit une diplopie si gênante dans la moitié inférieure, peut expliquer l'incertitude de la marche, simulant le vertige vrai, qui accompagne certains troubles de l'oreille.

M. SUAREZ DE MENDOZA. **Sur le traitement non-opératoire de la myopie progressive.** — L'auteur conseille de commencer par faire la part du spasme ciliaire en instillant un collyre à l'atropine pendant plusieurs jours. Puis il corrige la myopie, en divisant les myopes en deux classes : ceux qui sont jeunes et qui possèdent la convergence et l'accommodation normales et ceux qui, déjà âgés et n'ayant jamais porté de verres, n'ont plus qu'une

dépens de la gaine dure-mérienne et renfermant des formations calcaires, chez un jeune homme de 19 ans.

La deuxième, chez une jeune fille de 22 ans, était une tumeur de la grosseur d'une petite noix pesant cinq grammes. Elle était située et attachée à la partie supéro-externe de l'orbite, indépendante du nerf optique.

Comme la première, cette seconde tumeur est essentiellement caractérisée par les formations calcaires de son tissu.

Les auteurs ne pensent pas que ce caractère suffise pour leur permettre de ranger ces tumeurs dans les psammomes. On a décrit dans d'autres tumeurs des divers organes des formations calcaires sous le nom de « calcosphérites » ou « sphérolithes », mais ces corps calcaires présentaient une double striation concentrique et radiale (Ollivier).

Dans les deux tumeurs ci-dessus les auteurs n'ont observé ni cette striation, ni l'origine nettement vasculaire des psammomes décrits par Cornil.

Les auteurs font cependant remarquer avec raison que la présence des psammomes dans cette région, tant autour du nerf optique que contre la paroi orbitaire, n'a rien d'insolite, étant donné que ces tumeurs s'observent dans les enveloppes cérébro-spinales.

La troisième tumeur, enlevée chez un enfant de cinq ans, était un fibro-sarcome du nerf optique.

M. Lagrange. — Le procédé de Krœnlein n'est pas nécessaire pour enlever les tumeurs du nerf optique; on peut facilement les extirper par le procédé que j'ai décrit il y a déjà dix ans.

M. Bull. **Le champ de convergence relative.** — L'auteur démontre comment le stéréoscope nous permet de mesurer le champ de convergence relative, et de prouver que tout champ se compose de trois régions, une au milieu, d'orthophorie, et une d'esophorie à droite et d'exophorie à gauche. L'important pour le malade c'est que la diagonale ou ligne de convergence se trouve au milieu d'une région assez large d'orthophorie. M. Bull démontre comment le graphique d'un cas quelconque nous aide à déterminer si l'anomalie de convergence peut être corrigée au moyen de verres sphériques ou prismatiques, ou s'il faut avoir recours à une opération.

M. Paul Petit. **Ophtalmie métastatique de l'œil gauche. Ulcère serpigineux de l'œil droit. Conjonctivite bilatérale à pneumocoques chez une malade atteinte de pneumonie.** — Observation d'une malade atteinte de pneumonie qui fit une com-

plication oculaire métastatique à l'œil gauche en même temps que se déclarait une conjonctivite au même œil. Peu de temps après, l'œil droit était atteint à son tour et se compliquait d'ulcère serpigineux. L'ophtalmie métastatique de l'œil gauche ne tarda pas à régresser et les symptômes de panophtalmie grave qui s'étaient montrés à disparaître en même temps que la conjonctivite. L'ulcère serpigineux aboutit à la perforation du globe, puis se compliqua de panophtalmie. La malade succomba sur ces entrefaites. L'examen bactériologique complet qui fut fait montra que le pus de la conjonctivite, celui de l'ulcère, contenaient, ainsi que celui de l'œil gauche et du poumon, un même microbe, le pneumocoque, qui a été l'agent de l'infection. Les lésions anatomiques étaient surtout marquées à la partie postérieure de l'œil. Dans la couche des gros vaisseaux de la choroïde, il y avait des veines thrombosées. Le nerf optique droit était en voie de dégénérescence récente. L'auteur compare son observation à celles analogues qui ont été rapportées précédemment et croit qu'il est nécessaire de grouper ces cas d'après leur étiologie.

MM. Carra et Schrameck. **Ectasie totale du globe oculaire : suite de leucome adhérent.** — *Observation clinique.* — M. C..., 18 ans 1/2, envoyé de Bône (Algérie), se présente à cause d'une forte exophtalmie droite.

L'affection a débuté il y a 2 ans, à la suite de poussées de conjonctivite granuleuse. Elle dura six semaines. Il en était résulté un leucome adhérent cornéen. L'acuité visuelle était faible, et continua à diminuer pour aboutir à la cécité. Jamais aucune poussée douloureuse. Actuellement, le globe est saillant, proéminent en avant, pas de déviation; l'occlusion palpébrale se fait imparfaitement; l'œil est inéclairable, on remarque un large leucome, et un exsudat séro-fibrineux remplit toute la chambre antérieure.

Diagnostic. Ectasie ou buphtalmie totale. Opération. Enucléation.

Examen anatomo-pathologique. — Le globe, légèrement affaissé sur lui-même (perforation de la coque), mesure 25 mm. dans le méridien antéro-postérieur et 28 mm. dans le méridien supéro-inférieur : l'ectasie est donc très accentuée.

La cornée est anémiée, son parenchyme rempli de tractus conjonctivaux cicatriciels, l'épithélium est hyperplasié. Sur sa paroi antérieure est une synéchie irienne pénétrant dans son parenchyme.

L'iris est atrophié, le pigment se trouve disloqué, les vaisseaux sont larges et remplis d'hématies. L'angle scléro-cornéen a dis-

paru; large et profonde soudure de Knies. Les procès et muscles ciliaires sont atrophiés.

Dans la rétine, les couches externes, cônes, bâtonnets, cellules visuelles sont conservées; les internes : cellules bipolaires et pieds des cellules de Muller, sont enveloppées dans la gangue néo-conjonctive.

La choroïde est méconnaissable, les vaisseaux sont dilatés, remplis de sang, et une large hémorragie récente existe dans la région maculaire.

La papille et les nerfs optiques sont métamorphosés; la lame criblée est refoulée en arrière et tout l'espace compris entre le niveau choroïdien et la lame criblée est rempli par du tissu néo-conjonctif et des vaisseaux organisés. Les tubes nerveux n'ont pu déceler leur présence.

Pal ou Weigert. — L'éperon scléro-choroïdien existe sur le bord nasal; il est émoussé sur l'autre bord; la rétine y est tendue comme une corde de violon sur son archet (Rochon-Duvigneaud).

La sclérotique est atrophiée et amincie.

Conclusion. — Processus phlogosique grave, ancien, localisé primitivement sur l'hémisphère antérieur, et plus particulièrement sur la cornée; ayant déterminé un leucome cornéen avec synéchie antérieure et soudure totale de l'angle de Knies; à la suite, poussées glaucomateuses, distension de la coque oculaire, évoluant chez un adolescent dont la paroi oculaire est encore distensible, produisant ainsi, comme terme ultime, la buphtalmie ou ectasie totale.

M. Antonelli. **La conjonctivite hypertrophique. Etude clinique d'une forme particulière de conjonctivite.** — L'on rencontre assez souvent, chez les adultes, une forme de conjonctivite chronique ayant des caractères cliniques qui ne se trouvent pas signalés dans nos traités classiques. Il s'agit d'une affection essentiellement limitée à la conjonctive tarséenne et au cul-de-sac inférieur. Le malade est simplement gêné par un larmoiement modéré, par la sensation banale de picotements et de lourdeurs dans les paupières, par une légère photophobie, surtout pendant le travail et le soir à la lumière; peu ou pas de sécrétion agglutinée, le matin, à l'angle lacrymal. En renversant la paupière inférieure, la surface conjonctivale paraît plus rouge qu'à l'état normal, surtout en certains endroits rapprochés du bord ciliaire, et aussi plus vascularisée et comme épaissie; en invitant le malade à regarder bien en haut, pendant que la paupière inférieure est renversée, cette sorte d'hypertrophie et d'hypervascularité diffuses de la conjonctive paraissent très évidentes, jusqu'au cul-

de-sac, dont les plis semblent plus nombreux et plus volumineux. Aucune trace d'hypertrophie papillaire, ni de follicules, ni de granulations, mais parfois de petits infarctus calcaires, des utricules méibomiens. L'hypertrophie vasculaire peut gagner même quelques vaisseaux qui rampent du cul-de-sac inférieur vers la conjonctive bulbaire. La conjonctive tarséenne supérieure, de même que le cul-de-sac en haut, sont absolument indemnes. Les troubles subjectifs étant modérés, les malades consultent à une époque avancée de l'affection. Il s'agit presque toujours de sujets arthritiques, présentant en même temps de la rhinite hypertrophique; les voies lacrymales laissant passer facilement l'injection exploratrice, il n'est pas question d'une simple conjonctivite d'origine lacrymale; le larmoiement dont les malades se plaignent est dû à l'affection des muqueuses oculaire et nasale. A cause de l'étiologie commune (arthritisme), de leur concomitance très fréquente, et de la grande analogie des caractères cliniques à l'inspection de la muqueuse, je dois rapprocher la forme de conjonctivite en question, de la rhinite hypertrophique, dont les caractères cliniques et même anatomo-pathologiques sont trop bien connus des spécialistes pour qu'il soit nécessaire d'y insister. Le nom de *conjonctivite hypertrophique* me paraît donc bien appropriée pour cette forme de *conjonctivite chronique chez les arthritiques*, en réservant le nom de conjonctivite proliférante (épithéliale) au catarrhe printanier et formes analogues.

Quant au traitement, l'expérience d'un assez grand nombre de cas m'a enseigné qu'il faut se garder de tout topique, tel que nitrate d'argent, ou sulfates de zinc ou de cuivre à dose élevée. La cocaïne et la surrénaline, comme anesthésiants et décongestionnants, soulagent beaucoup le malade. Le collyre de glycérolat tannique (1 p. 100), instillé à la longue, matin et soir, m'a paru bien agir. Mais, dans les cas relativement rebelles, m'inspirant de la pratique des rhinologistes, j'ai touché au galvano-cautère, en des séances espacées, les plaques de conjonctivite les plus épaissies et vascularisées sur la surface tarséenne et du cul-de-sac; ce qui, aidé par le traitement de l'affection nasale et la surveillance du régime de l'hygiène, peut assurer la guérison.

M. Kalt. **Des altérations oculaires consécutives aux névralgies de la cinquième paire.** — L'auteur ayant rappelé ce qui se passe dans la kératite neuro-paralytique par altération du trijumeau et signalé les symptômes primitifs qui précèdent la lésion cornéenne, se demande s'il ne pourrait pas survenir dans un œil, à la suite de violentes douleurs névralgiques, telles qu'on les constate chez nombre de malades sans qu'il soit possible d'en

trouver la cause, des altérations spéciales traduisant un trouble profond de la nutrition et de la circulation sans arriver toutefois au tableau classique de la kératique neuro-paralytique. Cette idée est venue à M. Kalt en examinant les myopes de degré moyen ou fort atteints d'atrophie choroïdienne avec lésions maculaires. Il a été frappé de la fréquence avec laquelle ces malades se plaignent de douleurs profondes, rétro-oculaires, d'yeux douloureux, et il s'est demandé s'il n'y aurait pas une relation de cause à effet entre les phénomènes névralgiques tenaces et les altérations oculaires.

L'auteur rapporte deux observations où l'influence néfaste des douleurs névralgiques s'est traduite par une irido-kératite d'aspect insolite et d'évolution spéciale, dans un premier cas, par du décollement rétinien, de la chorio-rétinite, dans un second cas.

M. L. Dor. — Je crois, en effet, qu'il existe deux types de kératites trophiques, l'une, la kératite neuro-paralytique ordinaire consécutive à la section du trijumeau en avant du ganglion de Gasser, et une autre forme qui s'accompagne soit de paralysie faciale, soit de lésions du moteur oculaire externe et qui est vraisemblablement due à une lésion de la racine descendante du trijumeau. Dans cette dernière forme, il n'y a pas d'anesthésie de la cornée.

M. Augieras. — Il a été décrit des iritis et des kératites survenant sans cause apparente et s'accompagnant de douleurs violentes dans le domaine du trijumeau. Ces affections étaient rebelles à tous les agents médicamenteux et cédaient rapidement au massage des émergences des branches orbitaires du trijumeau, en particulier du nasal externe.

Ces émergences étaient elles-mêmes très douloureuses à la pression. Le Dr Chibret, de Clermont-Ferrand, a décrit ces affections dans une communication à la Société d'ophtalmologie, sous le nom d'iritis et kératites d'origine synalgique.

J'en ai moi-même observé quelques cas.

Le massage des émergences nerveuses étant très douloureux, je l'ai remplacé au début du traitement par des faradisations, pour revenir au massage quand la sensibilité était atténuée. Cette pratique a donné de bons résultats. Si ces affections diffèrent de celles que vient de décrire M. le Dr Kalt, elles dépendent, comme elles, étiologiquement, de l'action trophique du trijumeau sur l'œil et mettent bien en lumière l'importance de cette action trophique.

M. Sulzer. **De la lisibilité des impressions dites « anastatiques ».** — Le mot « anastatique » désigne les procédés d'impression au moyen desquels on reproduit, par un transport chi-

mique, les textes et dessins imprimés. (L'auteur décrit ici, d'après Larousse, le procédé employé.)

Des livres anciens ont pu être reproduits par ce procédé et les soins apportés à l'exécution de la reproduction font qu'ils satisfont à toutes les exigences de l'hygiène oculaire.

Mais, depuis quelques années, on trouve dans le commerce des livres de classe en impression anastatique; or, leur lisibilité est bien inférieure à celle des éditions originales. Cela tient à ce que les traits qui forment les lettres ne sont pas ininterrompus. Ils sont parsemés de points blancs qui réfléchissent une partie de la lumière, tandis que ces caractères, pour être bien lisibles, devraient l'absorber à un beaucoup plus haut degré, à 80 p. 100 environ. Or, les caractères anastatiques de ces livres ne présentent, au point de vue de l'absorption de la lumière, qu'une différence de 50 p. 100 avec le blanc. (L'auteur décrit le procédé usité pour déterminer la noirceur relative de ces impressions.) Une bonne impression exposée à un éclairage insuffisant présente la même lisibilité qu'une impression anastatique exposée à un bon éclairage. Les efforts faits pour obtenir dans les classes et les salles d'études un bon éclairage seront donc vains si l'on permet l'usage de ces impressions défectueuses.

M. VALUDE. **Procédé de canthoplastie.** — Ce procédé nouveau de canthoplastie est particulièrement applicable aux cas d'ankyloblépharon avec rétraction cicatricielle de la conjonctive, ainsi qu'on l'observe à la période ultime du trachome. Chez ces malades l'approche de la conjonctive et de l'angle cutané de l'incision est difficile, parfois impossible à réaliser, et c'est pour eux que Cusco avait imaginé un lambeau cutané, Richet un lambeau conjonctival. On peut remarquer en ces cas-là une déformation fréquente du canthus externe, qui se caractérise par leur pli cutané vertical, rappelant en quelque sorte l'épicanthus interne; cette déformation est la conséquence de la rétraction conjonctivale.

L'opération que nous conseillons en pareil cas, et qui est d'ailleurs applicable à tous ceux auxquels s'adresse la canthoplastie, peut se décrire ainsi :

Le chirurgien, déplissant l'angle externe des paupières avec les deux doigts de la main gauche, incise, par transfixion, la peau, suivant une ligne horizontale et dans le prolongement du canthus, mais sans fendre celui-ci; l'incision aura une étendue d'un centimètre et demi environ.

Saisissant alors avec une pince à griffes les deux lèvres de l'angle palpébral, il débridera profondément en deux coups de ciseaux,

d'abord du côté de la conjonctive bulbaire, puis dans l'épaisseur de la paupière. Pour cette seconde incision, on dirigera les ciseaux comme dans le procédé connu d'Agnew, qui opère le débridement sous-cutané d'une partie du sphincter palpébral, mais en allant moins profondément que dans cette opération; les ciseaux ne seront pas enfoncés à plus d'un centimètre.

Après avoir exécuté ce débridement palpébro-conjonctival en haut et en bas, le chirurgien aura devant lui un angle palpébral largement ouvert et les deux lambeaux ainsi séparés affecteront l'aspect de deux triangles cutanés très mobiles.

On renversera alors en dehors chacune des deux pointes de ces triangles, de façon à replier la lèvre cutanée sur elle-même en dehors et en arrière, et à coapter les bords de la peau ainsi repliée.

Deux points de suture seront appliqués l'un en haut l'autre en bas. Il ne restera plus qu'à réunir la partie la plus externe de l'incision cutanée, sans que ce dernier point de suture soit absolument nécessaire.

Il est inutile dans cette opération de fixer la muqueuse à la peau et c'est ce qui constitue l'avantage et la simplicité du procédé. Le replacement de l'angle palpébral en arrière suffit à l'élargissement de la fente palpébrale. Avec ce procédé, nous avons obtenu de plus larges effets qu'avec les opérations ordinaires de canthoplastie.

E. Landolt. **Le tableau réduit des optotypes.** — Les lecteurs connaissent déjà mes optotypes rationnels. Ils se trouvent décrits, entre autres, page 465 du XIXe volume des *Archives d'ophtalmologie*.

Sur un fond blanc, ce sont de simples cercles noirs portant une lacune à bords parallèles. Cette lacune est calculée de telle sorte que le chiffre accompagnant chacun des cercles correspond au degré d'acuité visuelle du sujet qui distingue encore la direction de la lacune, le tableau étant placé à la distance de 5 mètres.

Ainsi que me le prouvent la correspondance et les communications orales d'un très grand nombre de confrères les plus compétents, les optotypes nouveaux ont reçu un accueil des plus encourageants pour leur auteur. Un de leurs avantages est de nous dispenser d'un grand nombre de signes pour chaque degré d'acuité, comme le réclame l'usage des lettres : il suffit, en effet, de changer la disposition du tableau pour varier, par cela même, la direction de la lacune des cercles.

J'en ai profité pour faire de mes optotypes une *édition réduite* et tout à fait portative. Deux cartons circulaires superposables,

d'un diamètre de 14 centimètres (fig. 1 et 2) sont réunis par une courte bande de toile.

L'un des disques porte le plus grand cercle des optotypes, celui qui, à 5 mètres, correspond à l'acuité visuelle de 0.1.

Il sert aussi à déterminer les degrés d'acuité inférieurs à 0.1. Pour cela, on cherche la distance la plus grande à laquelle l'amblyope distingue la lacune. S'il l'indique exactement à 4 mètres, son acuité visuelle est = 0.08; à 3 mètres, = 0.06; à 2 mètres, = 0.04; à 1 mètre, = 0.02; à 0 m. 50, = 0.01 puisque, à 5 mètres, elle est = 0.1.

L'autre disque porte les cercles correspondant à l'acuité visuelle de 0.2, 0.4, 0.5, 0.75,1, 1.5, et 2.

La figure 1 représente l'une des faces des tableaux déployés réduits à la moitié de leur grandeur réelle. La figure 2 représente l'autre face.

Le tableau étant fixé au mur, à 5 mètres du sujet à examiner, le chiffre placé à côté de chaque signe indique le degré correspondant d'acuité visuelle.

On peut se demander pourquoi nous avons ajouté à ces optotypes le numéro 0.75. C'est parce que beaucoup de règlements des armées de terre et de mer, de statuts de compagnies d'assurances, etc., mentionnent une acuité visuelle de 3/4 de la normale, alors que les optotypes les plus répandus ne possèdent pas un signe équivalent à ce degré.

Les degrés 1.5 et 2, dépassant l'acuité visuelle normale, sont très utiles dans la pratique journalière, car de jeunes et bons yeux doivent voir plus que la moyenne.

Mais ces deux signes ont leur importance surtout pour l'armée et la marine. M. le Dr Steiger, en effet, a démontré que les meilleurs tireurs de l'armée suisse se trouvent parmi les hommes doués de la meilleure acuité visuelle, et il ne saurait, d'autre part, être indifférent de savoir si un pilote a une acuité visuelle de 1, de 1.5 ou de 2.

Quatre trous ont été pratiqués dans le bord des tableaux; on peut ainsi, après les avoir superposés, les fixer dans quatre positions différentes; par là on modifie la direction des lacunes et on exclut ainsi la simulation.

C'est dans ce même but que nous avons donné à ces tableaux réduits une forme *circulaire*. Le sujet n'a ainsi plus de point de repère, même sur le carton, qui lui permettrait d'en déduire la direction des lacunes.

Au dos des tableaux (fig. 2) se trouve imprimée la manière de se servir des optotypes, en français, allemand, anglais et italien et en caractères de 6 grandeurs différentes. Notre tableau réduit

peut donc également servir à l'examen de la vision rapprochée.

Un étui en carton permet de renfermer ce tableau, de le garantir contre l'extérieur, et le rend ainsi plus portatif [1].

M. C. Fromaget. **Anesthésie générale par le chlorure d'éthyle en oculistique.** — En raison des résultats remarquables que le chlorure d'éthyle donne comme anesthésique général dans la chirurgie et l'art dentaire, j'ai employé depuis plus de six mois cet agent pour une foule d'opérations oculaires.

Plus de cent malades ont été soumis à cette narcose sans que j'aie eu à enregistrer le moindre accident.

Délaissant les masques recommandés pour son usage, qui procurent souvent, par leur mauvais fonctionnement, des insuccès, je me sers, comme à l'École dentaire de Bordeaux, d'un mouchoir doublé d'une feuille de papier dont on fabrique un cornet. Cette feuille empêche l'évaporation au dehors du chloréthyle. On place dans le fond un tampon de coton hydrophile, sur lequel on pulvérise quelques centimètres cubes et en appliquant le cornet aussi exactement que possible sur la bouche et le nez du patient, on obtient une anesthésie très rapide.

Si le malade respire largement, au bout de 15, 20, 30 secondes, il est anesthésié. Très rarement, il faut une ou deux minutes.

La respiration est facilitée par l'odeur agréable qui n'inspire pas le dégoût du chloroforme.

L'anesthésie précède la résolution musculaire, qui s'obtient plus tard, ainsi que l'abolition du réflexe cornéen.

Le pouls reste régulier et devient plus fréquent. On n'observe pas de cyanose, à peine une légère rougeur de la face.

L'anesthésie dure de 1 à 3 minutes. Pour l'obtenir plus prolongée, il faut très vite pulvériser de nouveau du chlorure d'éthyle.

Nous avons pu ainsi faire des opérations durant 5, 10, 15 minutes.

La plupart des malades s'endorment sans aucune excitation; quelques-uns en ont cependant, bien qu'elle n'atteigne jamais la durée de celle de l'éther ou du chloroforme.

Le malade anesthésié se réveille très vite; il n'éprouve aucun malaise, aucune céphalée et au bout de quelques minutes à peine, il se lève et peut rentrer chez lui sans inconvénient.

1. Les tableaux complets de nos optotypes avec figure rayonnante pour la détermination de l'astigmatisme, ainsi que le « tableau réduit », se trouvent chez M. C. F. Hausmann, à Saint-Gall (Suisse), le premier à 60 centimes la feuille, et 2 fr. 50 les 5 feuilles, le deuxième à 1 fr. 20 la pièce, et 5 exemplaires pour 5 francs (compris l'étui de carton).

L'absence des vomissements est la règle. J'en ai cependant observé deux fois. Mais il y eut vomissement unique.

Les malades ont été opérés l'estomac vide et plein, sans qu'il y ait eu de différence.

Cet agent me semble devoir remplacer la cocaïne lorsque l'emploi de celle-ci est impossible ou insuffisant. Il est préférable au chloroforme ou à l'éther.

J'ai pratiqué des paracentèses, des iridectomies, des péritomies, des ténotomies, des avancements musculaires, des énucléations, des amputations du segment antérieur, des extirpations de chalazions, de tumeurs épibulbaires, des curettages du sac lacrymal, des brossages et expressions de granulations.

Il peut rendre de grands services pour les sclérotomies, les iridectomies dans les glaucomes aigus, les paracentèses, les injections sous-conjonctivales, dans les kératites suppuratives.

Il est d'un grand secours pour explorer rapidement les culs-de-sac et les paupières lorsque l'examen par les moyens usuels est impossible. Cette narcose permet de ne pas hospitaliser les malades; elle ne détermine aucune dépression, aucun shock.

Si on pouvait, dans tous les cas, supprimer la période d'excitation et améliorer les moyens d'administration, le chlorure d'éthyle serait l'idéal pour les opérations de courte durée.

C'est dans ce sens qu'on doit chercher des perfectionnements.

M. VACHER. **Sur le procédé à pont scléro-conjonctival dans l'extraction de la cataracte.** — Par le procédé de Desmarres, remis en honneur par moi, j'ai opéré 120 cataractes. L'opération est des plus faciles et comporte les résultats les plus favorables. Pas un cas de hernie irienne n'est encore à signaler. Lorsque l'hémorragie conjonctivale est abondante, quelques gouttes d'extrait de capsule surrénale tarissent vite cet écoulement. On ne saurait donc trop recommander ce vieux procédé, bien supérieur à tous les autres inventés depuis.

M. BRUNSCHWIG. **Anesthésie dans l'exentération du globe.** — Tous les opérateurs, reconnaissant les dangers de l'anesthésie par le chloroforme ou l'éther (les chiffres de la mortalité sont loin d'être exacts parce que de nombreux cas de mort par ces anesthésiques ne sont pas publiés), ont employé, chaque fois qu'ils l'ont pu, l'anesthésie locale. Or, celle-ci, qu'elle soit obtenue par des instillations ou des injections sous-conjonctivales de cocaïne, n'est pas toujours suffisante, particulièrement dans les cas de moignons douloureux, de staphylome glaucomateux ou de panophtalmie. Or, c'est dans ces cas que le Dr Brunschwig

emploie systématiquement et recommande le bromure d'éthyle qui lui a toujours donné d'excellents résultats.

Voici son *modus faciendi :* Instillation de quelques gouttes de cocaïne. Dès que l'insensibilité de la conjonctive est obtenue, il la dissèque assez loin en arrière pour avoir un vaste lambeau circulaire, sur le bord duquel il passe un fil de soie stérilisée dont il laisse les chefs pendants. A ce moment, anesthésie générale par le bromure d'éthyle donné par 10 à 20 grammes sur un masque ou un simple cornet. En moins d'une minute, l'anesthésie, qui dure le même temps, est obtenue. Excision de la cornée et curettage du globe. Fermeture en bourse et pansement.

Suivent six observations de malades, de 17, 22, 29, 27, 41 et 61 ans, opérés avec des résultats excellents et rapides.

M. Truc. **Blépharorraphie médiane à lambeau, totale, simple ou double, dans les forts degrés d'exophtalmie. — Procédé en M.** — Cette opération a déjà été communiquée à la Société d'ophtalmologie de Paris, l'année dernière; mais sa description dans les journaux a été défigurée par une grossière erreur typographique (blépharorraphie *indienne* pour blépharorraphie *médiane*).

Je crois utile de la soumettre à votre appréciation. Un insuccès complet, dans un cas récent, m'en fait d'ailleurs presque une obligation. (*A suivre.*)

SOCIÉTÉ BELGE D'OPHTALMOLOGIE

Séance du 27 *avril* 1901

Cicatrice cystoïde énorme consécutive à une sclérotomie pratiquée sur un œil atteint de glaucome infantile. — M. le prof. J.-B. Coppez présente un jeune homme atteint à l'œil gauche d'hydrophtalmie ayant amené l'atrophie du nerf optique et la perte de la vision. Une sclérotomie pratiquée de nombreuses années auparavant a déterminé la formation d'une cicatrice cystoïde, grosse comme un pois, de couleur jaunâtre, assez semblable à un lipome. Ce tissu siège à la partie inféro-interne du limbe cornéen, et pour qui ignorerait les commémoratifs, le diagnostic serait assez malaisé à établir.

Dr J. De Lantsheere. **Le ptéryglon, maladie professionnelle.** — Dans le cas présent le sommet de l'épaississement

conjonctival ne repose pas sur la cornée. — La tête du pli part d'un point du tissu conjonctival, qu'on peut à ses caractères prendre pour une pinguecula. — La tumeur existe de chaque côté.

Ce malade est serre-frein aux chemins de fer : il a été distrait de ce service à cause d'une irritation conjonctivale persistante et parce que la tumeur faisait du progrès.

Pour conserver ses droits d'avancement et d'ancienneté l'affection doit être due à des causes provoquées par le service. — L'auteur fait intervenir les poussières de la route, les variations atmosphériques, les services de nuit dans l'étiologie de l'affection, et de ce chef considère le ptérygion comme maladie professionnelle. — Il n'a jamais observé le ptérygion que chez les agents de la traction et des voies et travaux.

M. Nuel considère le ptérygion comme maladie professionnelle chez les agents des chemins de fer qui en sont fréquemment atteints. La pinguecula y prédispose.

M. Henri Coppez. **Un cas de névrite optique par béribéri.** — Le malade présenté a séjourné au Congo. Il a souffert en mai 1896 de fièvre paludéenne; en août 1896, il eut de nouvelles atteintes et fut pris de copieuses diarrhées vertes.

A la fin du même mois, douleurs violentes dans la jambe et la cuisse du côté droit sans atteindre les articulations. Durcissement de la face interne de la cuisse et de la jambe; affaiblissement de la jambe gauche. — En novembre, apparition d'œdème à la jambe droite; la cuisse mesurait 96 centimètres de circonférence. — Médication sans résultat. — Diagnostic : béribéri à forme œdémateuse. Le malade fut rapatrié.

L'œdème persista pendant plusieurs mois avec parésie des membres inférieurs et crampes nocturnes dans les mollets. En automne 1899 : nouvelles crampes avec poussées d'œdème, dyschromatopsie.

En novembre 1900, apparition au tibia d'un ulcère ovalaire, à fond bourgeonnant, blanc rosâtre; trois mois après survint un second ulcère; ganglions volumineux du pli de l'aine; ces ulcères sont des *sarnes*, affection parasitaire.

En 1901, la vision, après correction d'un léger astigmatisme myopique, était de 1/16 à chaque œil. Scotome central complet pour le rouge et le vert. Scotome de 8° à l'appareil de Chibret pour le jaune et le bleu. Epreuve des laines, bonne.

Champ visuel périphérique intact. — Papilles légèrement hyperémiées; veines rétiniennes gonflées et sinueuses. — L'œil est un peu douloureux à la pression.

Il s'agit d'une névrite rétrobulbaire partielle avec entreprise du faisceau maculaire, chez un sujet atteint de paludisme, de béribéri, de sarnes, ces deux dernières affections existant encore.

Traitement : injections sous-cutanées de strychnine, sudorifiques, Klo; suppression de tabac.

Le béribéri est grave pour le blanc au Congo.

Le béribéri est une polynévrite périphérique. — Les docteurs Silva Lima, Lorence et Correa de Bittencourt ont, au Brésil, observé des paralysies musculaires de l'œil, de l'amblyopie, de la névrite optique. Uhthoff signale 5 cas.

M. L. Lor. **De la dacryoadénite palpébrale suppurée.** — L'auteur eut l'occasion d'observer dans le service d'ophtalmologie de M. le professeur Coppez une série d'abcès de la paupière supérieure dont l'identité d'aspect et d'évolution cliniques avait dès le début attiré son attention, et qu'il considéra comme l'expression d'une phlegmasie aiguë suppurée de la glande lacrymale palpébrale ou glande de Rosenmüller.

Le docteur G. Sourdille, dans un intéressant travail publié dans les *Archives d'ophtalmologie* du mois d'août 1900, vient de faire une mise à point de cette question. Cette affection est passée sous silence par Fuchs, Panas; Delens en a fait une description sommaire.

Les cas de Brière, Sgrosso, Antonelli, rapportés par Sourdille, ne peuvent rentrer dans le cadre de l'abcès chaud de la glande de Rosenmüller.

Deux cas relatés par Sgrosso, non signalés par Sourdille, se rapportent réellement à la dacryoadénite palpébrale suppurée.

Ces cas constituent plutôt une forme mixte, orbito-palpébrale, de la dacryoadénite suppurée, et à côté desquels on pourrait ranger quelques autres observations analogues, comme celle de Gayet.

L'auteur partage, en grande partie du moins, les idées émises par Sourdille, et les confirme par l'exposé de 5 observations au moyen desquelles il précise certaines particularités du tableau clinique de la dacryoadénite palpébrale suppurée, en se basant en outre sur les cas de Sourdille et Sgrosso.

Étiologie. — La rareté ne serait qu'apparente vu l'embarras du diagnostic. Cette dacryoadénite est une maladie de l'adolescence et du jeune âge.

La lésion est unilatérale, alors que les altérations de la glande lacrymale orbitaire sont souvent bilatérales.

La genèse pourrait être due à des lésions de voisinage, ou à une origine endogène; souvent on ne trouve aucune cause sérieuse.

Galezowski croit que la dacryoadenite se manifesterait sous forme

d'épidémies. Les malades de l'auteur ont été observés au cours de la même année.

Lor a, comme Sourdille, trouvé le staphylocoque (jaune) dans trois examens bactériologiques.

Pathogénie. — Il s'agit probablement ici d'un processus local, d'une affection ascendante, analogue à celle qui se produit pour l'orgelet et l'abcès meibomien, et sans doute aussi pour les glandes de Krause-Terson, d'après Sourdille.

Symptomatologie. — L'auteur renvoie aux travaux de Sgrosso et Sourdille. Il insiste cependant sur la tumeur inflammatoire, plus ou moins dure et douloureuse, du volume d'une petite fève, et située tout entière dans la partie externe de la paupière supérieure, en empiétant même parfois sur la commissure palpébrale; sur le chémosis partiel, limité à la région palpébro-bulbaire externe, et ne tardant pas à présenter un point jaunâtre et une fistule purulente consécutive; enfin, comme signes négatifs, le défaut de sécrétion inflammatoire de la conjonctive, et l'absence de retentissement sérieux tant du côté du globe oculaire que du côté de l'état général.

Il signale encore la tuméfaction fréquente et plus ou moins douloureuse du ganglion préauriculaire correspondant.

L'inflammation peut s'étendre à la portion orbitaire de la glande lacrymale, avec exagération des symptômes : exophtalmie, diplopie. Elle constitue alors la dacryoadénite mixte ou orbito-palpébrale suppurée.

Les différences individuelles dans l'étendue et le fractionnement de la glande palpébrale peuvent amener des modifications symptomatiques, des aspects cliniques variés, s'écartant plus ou moins du tableau de la dacryoadénite palpébrale suppurée, comme l'observation d'Antonelli, qui a trait à l'inflammation de lobules accessoires inférieurs de la glande palpébrale.

Marche, évolution, pronostic. — L'affection ne dure ordinairement pas plus d'une semaine, quinze jours au maximum.

C'est du côté de la conjonctive que le pus tend et parvient à se frayer une issue, la raison de ce fait est tout entière dans la situation anatomique de la glande lacrymale accessoire. L'auteur donne ensuite la description anatomique de la situation de celle-ci, qui fait comprendre pourquoi la phlegmasie se limite dans la plupart des cas à la portion palpébrale de la glande lacrymale.

Le pronostic de la dacryoadénite palpébrale est bénin.

Le *diagnostic* est aisé. L'ophtalmie purulente aiguë, la périostite orbitaire, le furoncle, l'orgelet, le chalazion, l'abcès meibomien ne peuvent être confondus avec la dacryoadénite palpébrale suppurée.

L'abcès du cul-de-sac conjonctival pourrait seul en imposer pour une inflammation de glande palpébrale : il est plus rare, avec peu de réaction, sans pyochémosis.

La dacryoadénite orbitaire se manifeste plus bruyamment, les signes locaux de douleur, de tension, de gonflement sont bien plus marqués en général, et influencent rapidement et notablement le globe oculaire, qui est dévié, propulsé et menacé d'altérations graves par gêne de circulation ou propagation inflammatoire aux tissus de l'orbite.

Lor, en présence des avantages obtenus par les vulgaires cataplasmes humides. combinés aux lotions boriquées tièdes, rejette la ponction et l'ouverture au bistouri, et condamne l'excision de la glande palpébrale enflammée.

M. P. De Ridder. **Extirpation du sac lacrymal.** — Les traitements médicamenteux et chirurgicaux mis en usage contre les affections du sac ou admettent la conservation des voies lacrymales ou réclament leur destruction totale dans les cas rebelles.

Les méthodes conservatrices s'appliquent dans les cas de rétrécissements inflammatoires, cicatriciels, de mucocèle, blennorrhée purulente même sans hypertrophie, ni ectasie des parois du sac. Ils consistent en injections, sondages, dilatation, stricturectomie, électrolyse, etc.

Le traitement destructeur du sac lacrymal s'applique surtout à l'une des complications les plus rebelles au traitement conservateur : la dilatation des parois du sac avec ou sans hypertrophie de ses parois. Il est basé sur le principe de Hasner : l'ectasie du sac produite par un rétrécissement ne peut être enlevée que par la modification totale du canal en changeant le rétrécissement partiel en total.

Parmi les moyens qui détruisent les tissus enflammés et enlèvent la continuité des voies lacrymales nous avons :

1° La destruction par le chlorure de zinc, le nitrate d'argent. le beurre d'antimoine, l'oxyde de mercure, l'acide azotique, la potasse caustique.

Tous ces moyens ne sont guère recommandables.

2° La destruction par le curettage. par le fer rouge.

Les deux moyens précédents sont longs, astreignants.

3° L'extirpation totale du sac avec réunion par première intention. Elle constitue le moyen le plus rapide, le plus efficace pour toutes les formes incurables, par la méthode conservatrice. M. de Ridder décrit ensuite les procédés de plusieurs auteurs : Magni Gotti, Berten, Businelli, Czermak.

L'hémorragie déterminée par le plexus veineux formé par la

réunion des veines de la face, du front, du nez, des paupières et par les artères : la branche nasale de l'ophtalmique, la partie terminale de la faciale, et l'artère frontale interne constitue une grosse difficulté.

Après avoir essayé différentes méthodes, l'auteur a fini par adopter une modification aux procédés connus pour rendre l'extirpation plus facile.

Il n'hésite pas à sectionner le ligament palpébral interne et il n'en a pas observé d'inconvénients.

Pour enlever complètement le sommet du sac lacrymal, on est forcé de procéder à la section du ligament, sinon on laisse des méandres de la poche situés derrière et au-dessus du ligament.

Après la section du ligament palpébral interne, on commence par le dégagement de la surface antéro-externe du sac qui se fait, après quelques coups de ciseaux, au moyen d'instruments mousses, pour finir par le dégagement de la surface postéro-interne limitée par la surface osseuse et plus exposée à des hémorragies.

Il est indispensable pour bien achever l'opération de procéder au curettage de la fossette lacrymale et de la partie nasale du canal.

Il est à conseiller de drainer au moyen d'une mèche iodoformée qu'on laissera en place pendant vingt-quatre heures.

Pour obtenir une cicatrice presque invisible, la suture endermique au fil de soie, maintenu par le tube de Galli, donnera d'excellents résultats. — Pansement compressif.

On évitera pendant l'opération l'incision de l'angle interne du sac conjonctival, la perforation de l'os unguis et l'excision d'une trop grande quantité de graisse de l'orbite.

L'auteur a eu recours à l'extirpation complète du sac dans les cas suivants :

1° *Mucocèle* avec dilatation des parois du sac.

2° *Blennorrhée purulente* avec dilatation des parois du sac.

3° *La dacryocystite aiguë*, le phlegmon du sac, avec nécrose des tissus voisins, après disparition des phénomènes aigus.

4° *Les fistules lacrymales*;

5° Les *ulcères cornéens* avec inflammation du sac;

6° Elle précédera toutes les opérations de *cataractes iridectomiées* en cas de lésions inflammatoires du sac.

7° Tous les cas d'inflammation persistante : les malades venant de régions éloignées qui ne peuvent se soumettre à un traitement de longue durée.

Dans un grand nombre de cas opérés, le larmoiement consécutif a beaucoup diminué et même presque complètement disparu.

Dans les cas où la glande est restée normale après l'extirpation du sac, les causes de l'excitation glandulaire auront disparu. Il ne se produira plus de larmoiement assez abondant pour gêner le malade que par des excitations externes directes ou morales.

Si la glande présente de l'hypertrophie, elle pourra donner lieu à des épiphoras très abondants, des hypersécrétions réclamant une nouvelle intervention : l'extirpation de la portion palpébrale de la glande lacrymale.

L'enlèvement de l'organe de sécrétion n'amènera cependant pas toujours le tarissement des larmes et quelquefois l'épiphora, après la destruction des voies d'excrétion amènera au malade des désagréments qui résistent à tout traitement.

M. Lor tient à rappeler, à propos de la disparition du larmoiement à la suite de l'extirpation du sac, les conclusions d'un ancien travail d'Estor, établissant que la sécrétion lacrymale lubréfie la muqueuse nasale du méat inférieur tout autant que le segment antérieur de l'œil, qu'au moment de l'oblitération des voies lacrymales, la muqueuse nasale provoque la sécrétion lacrymale qui lui manque, et que plus tard enfin, cette même muqueuse se dessèche, s'atrophie, et finit par perdre la propriété d'exciter l'action des glandes lacrymales.

L'obstruction lacrymale complète, abandonnée à elle-même, semble à la longue agir de même, et Lor cite le cas récent d'une femme de 63 ans, atteinte d'une forte et ancienne ectasie du sac à l'œil gauche, qui ne larmoyait pas, tandis qu'elle souffrait depuis quelques mois d'un épiphora à droite, où il y avait une atonie légère du sac, sans obstruction à l'injection par le conduit lacrymal.

M. Bettremieux. **Un cas de photophobie et de troubles oculo-moteurs à la suite d'un traumatisme de la région occipitale.** — Le malade en question a été frappé, en mars 1900, sur l'occiput et présentait une plaie transversale longue de 8 centimètres environ, avec enfoncement de la paroi osseuse. Quatre mois plus tard trépanation pour céphalalgies. La dure-mère était à peu près intacte, la table interne légèrement proéminente vers les méninges; la partie enfoncée est enlevée. La faiblesse générale persiste.

En janvier 1901 : phénomènes de sensibilité à la lumière vive, irritation des yeux par le froid, difficulté à se guider et à se garer devant un brusque obstacle venant de côté. Acuité visuelle normale; aucune altération du sens des couleurs; champ visuel intact; réflexes pupilles conservés. Hyperesthésie rétinienne avec difficulté pour la lecture.

Il y a une fixité singulière du regard coïncidant avec une attitude fléchie et immobile de la tête et le manque d'expression des traits du visage.

Au point de vue de la motilité des yeux, l'auteur a noté quelquefois l'impossibilité de porter les yeux dans telle ou telle direction : les mouvements en étant aussi étendus sont difficiles; ils sont symétriques; pas de diplopie. Le malade accuse des phénomènes d'hyperacousie, indépendants d'une lésion de l'oreille elle-même.

M. Bettremieux croit à une lésion superficielle intéressant l'écorce cérébrale du côté droit, dans la région du pli courbé notamment et sans qu'il soit possible d'en indiquer nettement les limites.

Pour expliquer les symptômes auriculaires, on est amené à admettre que la lésion descend en dessous de la scissure de Sylvius et peut-être gagne ou même dépasse le sillon de Rolando.

L'état figé des muscles de la face et l'attitude fléchie et immobile du cou s'expliquerait par une lésion de la partie inférieure des circonvolutions frontale et pariétale ascendante.

L'usage de verres fumés diminue ce facies, et celui-ci n'est peut-être qu'un réflexe en rapport avec l'hyperesthésie sensitive et sensorielle des yeux.

M. le prof. Duret, de Lille, se rallie à ce diagnostic du siège de la lésion due à une hémorragie sous-méningée en nappe avec un peu d'épaisissement consécutif des méninges et un léger degré d'encéphalite superficielle diffuse.

Ce diagnostic concorde avec les phénomènes observés. En effet, l'hyperesthésie des yeux à la fois sensorielle et sensitive, la gêne des mouvements oculaires tant volontaires que réflexes n'impliquent-elles pas l'existence d'une lésion s'étendant du lobe frontal au lobe occipital, du centre moteur antérieur ou sensitif au centre moteur postérieur ou sensoriel.

L'hypothèse d'une lésion unilatérale serait suffisante pour expliquer les troubles légers que l'auteur a constatés en ce qui concerne les mouvements des yeux : troubles parétiques légers; ptosis un peu plus marqué à gauche.

Il s'agirait donc d'une lésion de l'hémisphère droit et d'une lésion paralysante quoique les symptômes auriculaires soient nettement de nature hyperesthésique, de même que la photophobie et la sensibilité exagérée à l'action du vent et du froid, mais il est admis qu'une même cause pathologique agissant sur un centre cortical sensitivo-moteur peut être excitante pour les fibres sensitives, paralysante pour les fibres motrices.

Ce cas est donc intéressant au point de vue de l'étude des

centres corticaux présidant aux fonctions sensitives et à la mobilité de l'œil, et au point de vue médico-légal.

M. Coppez père croit à de la simulation parce que les lésions du lobe occipital amènent une altération du champ visuel.

M. Nuel a observé des contusions à la tête et amblyopie unilatérale avec photophobie légère, et croyait à une lésion de la base du crâne. L'observation précédente confirme ses idées.

M. de Lantsheere. — L'hystérie peut entrer en ligne de compte, les cas de ce genre doivent être longuement et minutieusement observés avant de conclure.

M. Coppez fils trouve surprenant qu'une lésion corticale si étendue n'ait pas amené de troubles mentaux.

M. Bettremieux fait remarquer que le siège principal de la lésion est au voisinage du pli courbe, à la surface du lobe pariétal inférieur et de la première circonvolution temporale.

Il n'a jamais cru, ni d'autres confrères avec lui, à de l'hystérotraumatisme : le malade n'en a présenté aucun symptôme.

M. Tacke. **Modification de l'opération du strabisme.** — M. Tacke expose que les ténotomies peuvent avoir des inconvénients sérieux, comme le strabisme divergent avec diplopie. Il attribue une grande incertitude au résultat définitif lorsqu'il y a de l'anisométropie ou une fixation excentrique de l'œil. Dans 2 cas de ce genre, il a fait l'avancement du muscle droit interne avec la ténotomie du droit externe. Les muscles ont repris leurs fonctions au bout de quarante-trois et de quarante et un ans, avec amélioration considérable de l'acuité visuelle.

M. Tacke trouve l'avancement une méthode excellente. Il expose ensuite les procédés connus d'Albert Græfe, de Berlin, de Critchett, de Schweiger, Weber a modifié heureusement ces procédés, et de Wecker a facilité celui-ci.

Dans l'avancement, il est nécessaire de passer le fil sous la sclérotique ; mais chez les vieillards le fil fin se coupe dans la sclérotique épaisse ou chez les enfants le fil en déchire les couches minces.

M. Tacke envisage trois points essentiels dans l'opération de l'avancement.

1° Créer la possibilité de pouvoir avancer le muscle jusqu'au bord de la cornée en avivant la sclérotique jusqu'au bord cornéen et enlevant tout le tissu conjonctival et sous-conjonctival ;

2° Avoir un pont assez solide et assez large pour placer la suture, afin que si l'on attire le muscle, le fil ne puisse pas couper et que l'on puisse en toute tranquillité attirer le muscle vers la cornée autant qu'on le désire et doser exactement l'effet ;

3° Avancer en même temps que le muscle la capsule de Tenon,

en laissant intactes autant que possible les gaines latérales du muscle avec la capsule de Tenon, pour que le muscle conserve toujours, pour ainsi dire, ses attaches physiologiques.

Ceci donné, voici comment l'auteur décrit son procédé : « Je commence d'abord par faire une petite boutonnière sur l'insertion du muscle droit supérieur, ensuite je procède de la même manière sur le muscle droit inférieur.

Par suite de son insertion, la sclérotique a, en quelque sorte, une doublure, on y peut passer un fil même très fort, sans y produire ancune lésion.

Cette petite boutonnière je la fais en prenant avec la pince un pli de la conjonctive dans le sens vertical, que j'incise.

Il se forme alors une petite ouverture ovale, qui met à nu l'insertion tendineuse du muscle droit supérieur. Je fais la même chose au muscle droit inférieur. Je prends ensuite un fil double avec lequel je forme une anse que je passe dans l'œillet d'une aiguille; les deux autres extrémités sont également enfilées, chacune dans une aiguille.

Je commence d'abord à placer une des aiguilles dans la boutonnière supérieure, en pénétrant du dedans au dehors ou *vice versa*, suivant le muscle qui doit être avancé, et en prenant le bord de la conjonctive, l'insertion tendineuse du muscle et en ressortant par l'autre bout de la conjonctive.

Je fais ensuite la même chose avec la boutonnière inférieure.

Je commence alors à m'occuper de l'avancement du muscle : j'incise la conjonctive verticalement à son point d'insertion, puis dirigeant vers le haut la pointe des ciseaux, je sous-mine le tissu sous-conjonctival, ainsi que celui de la capsule de Tenon, afin de pouvoir y introduire facilement le double crochet de de Wecker, puis je le ferme.

Ensuite prenant le petit crochet de strabisme, je m'assure s'il n'y a pas encore des adhérences latérales qu'éventuellement je détache aussi.

Lorsque le muscle est complètement libre, je l'attire fortement en avant, au moyen du double crochet, et je passe alors l'aiguille du dedans au dehors à travers le milieu du muscle à 6-7 millimètres en arrière de sa partie tendineuse, ainsi que par la capsule de Tenon et la conjonctive. Je détache alors le tendon et je le coupe à son point d'insertion.

Puis j'enlève tout le tissu conjonctival et sous-conjonctival à petits coups de ciseaux, jusqu'au bord cornéen.

Pour obtenir des effets plus grands, on peut traverser le muscle encore plus en arrière, même au delà de 10 millimètres. Il est un point auquel on doit faire attention, c'est de ne pas traverser la con-

jonctive trop en arrière, parce qu'alors il pourrait se former un pli disgracieux, qui ne disparaît plus et rapetisse la fente palpébrale.

Il y a une autre précaution à prendre en nouant les fils, c'est de ne pas tirer l'un plus fortement que l'autre pour ne pas produire une obliquité du méridien.

Ceci ne peut se faire que si l'opérateur et l'assistant nouent en même temps chacun un fil.

L'opération que je pratique diffère de l'opération de Weber par la manière de placer les fils (un des points essentiels).

D'abord les deux fils passent au-dessus de la conjonctive, de cette façon on ne ramasse pas cette membrane en un fort bourrelet près de la cornée. En outre, on a un point d'appui assez résistant, pour attirer vers l'œil le muscle, autant qu'on le veut. Il n'y a aucune crainte à avoir que le fil coupe le pont par lequel on l'a passé, parce qu'on peut prendre un fil plus fort et une aiguille plus grosse que celle employée ordinairement.

De cette façon le dosage une fois obtenu, tout en diminuant par suite de la plus ou moins grande élasticité du muscle avancé, ne diminue jamais autant que lorsqu'on le place dans le tissu tout près de la cornée, lequel se distingue par une plus grande résistance. »

M. Tacke indique ensuite les indications de l'avancement dans le strabisme convergent avec amblyopie de l'œil.

Chez les adultes, où la déviation est supérieure à 10 millimètres, il fait la ténotomie du muscle droit interne de l'œil atteint de strabisme et l'avancement du muscle droit externe de l'autre œil.

Il fait également, pour tous les strabismes convergents des myopes, l'avancement des muscles droits externes.

Pour toutes les insuffisances des muscles droits internes chez les myopes, il fait l'avancement du muscle droit interne.

On a abusé de la ténotomie et elle doit être remplacée par l'avancement du muscle. Dr J. DE LANTSHEERE.

NOUVELLES

Faculté de Paris. Chaire d'Ophtalmologie.

Par arrêté en date du 14 juillet, M. le Dr DE LAPERSONNE est nommé professeur d'ophtalmologie à la place de M. le professeur PANAS, qui a pris sa retraite.

Pendant les vacances de 1901, la suppléance de professorat de clinique a été confiée à M. le Dr TERRIEN, chef de clinique.

Dans la dernière conférence qui a été faite par le prof. Panas à l'Hôtel-Dieu, le 18 juin 1901, devant un nombreux auditoire, composé de ses élèves en grande partie et de ses amis, il a prononcé les paroles suivantes, qui ont été vivement applaudies :

Mes chers élèves et amis,

Je suis profondément touché de votre élan à m'entourer au moment de mon départ. Cette manifestation qui me remplit de joie ne me laisse qu'un seul regret, celui de me séparer de collaborateurs tels que vous. Les sentiments qui vous animent et dont M. Terrien a été à l'instant votre interprète, seront le meilleur souvenir que j'emporte de ma longue carrière de l'enseignement que j'ai fait à la Faculté de Paris.

En prenant possession de cette chaire, il y a vingt-deux ans, j'avais pris l'engagement de faire tous mes efforts pour faire de la clinique de l'Hôtel-Dieu un centre d'études ophtalmologiques, pouvant rivaliser avec ceux qui existent à l'étranger.

J'espère que, grâce à nos efforts communs, nous y sommes parvenus, comme le témoignent les nombreux travaux qui ont été publiés avec votre concours. Pour s'en convaincre, il suffira de compulser les thèses de doctorat, les annales des sociétés savantes et la collection des *Archives d'ophtalmologie* que j'ai fondées avec le concours de MM. Gayet, Badal et d'autres de nos confrères spécialistes.

J'espère que, grâce à la continuité de votre labeur et de votre amour pour le progrès, on finira par vous ouvrir toutes grandes les portes des hôpitaux et des facultés. Même la création d'une agrégation en ophtalmologie me paraît imminente.

Je crois de mon devoir d'adresser mes vifs remerciements à notre éminent doyen, M. le prof. Brouardel, pour le concours bienveillant qu'il m'a toujours porté, ainsi qu'au directeur de l'Hôtel-Dieu, M. Joret, et aux sœurs de service, et plus spécialement à celle de Saint-Julien, qui, pendant quinze ans, a été ma collaboratrice dévouée.

Faculté de médecine de Lille. Chaire d'ophtalmologie.

Par décret récent, notre excellent ami, le Dr Baudry, professeur de pathologie externe à la Faculté de Lille, vient d'être appelé, à la même Faculté, à prendre la succession du Dr de Lapersonne à

la chaire d'ophtalmologie. Le voilà revenu à sa science favorite qu'il n'avait jamais abandonnée ainsi qu'en témoigne la longue liste de ses travaux, depuis son premier mémoire : *Sur un cas d'emphysème de l'orbite et des paupières*, publié dans notre *Recueil* en 1881, jusqu'au dernier en date, qui vient de paraître, il y a quelques jours : *Thérapeutique oculaire usuelle*. Aussi sommes-nous certains que le Dr Baudry, à qui nous adressons toutes nos félicitations, est aujourd'hui à la place qui lui convient et nous serions fort surpris s'il n'illustrait pas d'un cachet personnel la nouvelle chaire où il va professer.

Distinctions honorifiques.

Le Dr Chauvel, notre éminent collaborateur du *Recueil*, médecin inspecteur et directeur du service de santé du gouvernement militaire de Paris, a été nommé, en date du 11 juillet, commandeur de la Légion d'honneur.

MM. les Drs Chevallereau et Castex ont été nommés chevaliers de la Légion d'honneur, par décret du 1er août.

Notre excellent collaborateur du *Recueil*, notre ami le Dr de Lantsheere, de Bruxelles, vient d'être l'objet d'une distinction très méritée de la part du Gouvernement français qui l'a nommé officier d'Académie en reconnaissance de la part brillante qu'il avait prise aux différents congrès scientifiques de 1900 et en particulier au congrès d'hygiène, section d'hygiène des transports. A ces quatre confrères nous adressons toutes nos félicitations.

Le Gérant : Félix Alcan.

5923. — L.-Impr. réunies, B, rue Saint-Benoît, 7. — Motteroz, directeur.

ENCORE LE GLAUCOME PRIMITIF EN ORIENT

PAR

Le Dr G. BITZOS

En défendant, il y a quelque temps, l'opinion que le glaucome primitif n'est qu'une papillo-névrite particulière — une papillo-névrite interstitielle — j'insistais intentionnellement sur le fait que ce glaucome n'est qu'une maladie unique, une entité morbide spéciale plus ou moins accentuée et compliquée, et qu'il n'y a ni des formes typiques et constantes, ni des délimitations précises, je disais :

« Le glaucome primitif n'est qu'une seule et unique maladie, plus ou moins intense et compliquée, et les divisions multiples et différentes qu'on en fait sont artificielles... Le glaucome aigu n'est qu'un glaucome irritatif accentué; les deux formes ne constituent que des degrés différents d'intensité, dont l'un s'unit à l'autre par des degrés intermédiaires. Le glaucome chronique simple lui-même n'est qu'un glaucome irritatif atténué, puisqu'il en a les principaux symptômes, puisque dans sa marche il présente de petits accès irritatifs, puisque depuis le glaucome chronique simple le plus simple jusqu'au glaucome irritatif bien accentué, existent des cas intermédiaires, et puisque dans la période ultérieure le glaucome simple devient ordinairement irritatif et quelquefois aigu, comme le glaucome irritatif chronique prend souvent l'allure d'un glaucome aigu, tandis que celui-ci devient quelquefois un glaucome irritatif chronique.

« La même personne présente un glaucome irritatif d'un côté et un glaucome chronique simple ou un glaucome aigu de l'autre côté. L'un des types se transforme ainsi en un autre et il n'y a pas des types différents fixes, ni des limites

précises. Des cas intermédiaires les unissent et servent à leur conserver le cachet de la même entité morbide ; il n'y a pas des maladies ni des types différents. En examinant un certain nombre d'observations de glaucome primitif on verra que tous ces cas forment une série continue, une chaîne dont l'un des anneaux terminaux correspond au plus simple des glaucomes chroniques simples et l'autre correspond au glaucome foudroyant. L'ensemble des cas donne le portrait clinique de la maladie et non chaque cas particulier[1]. »

Voilà pourquoi en parlant du glaucome primitif en Orient[2] j'ai tâché tout simplement de faire une description aussi juste qu'il m'était possible de la maladie, sans même penser à présenter une statistique. Et cela non pas parce que ma statistique était petite, mais parce que la statistique du glaucome primitif et surtout de ses formes ne m'inspire pas beaucoup de confiance, pour les raisons que j'ai relatées plus haut et parce que là où un observateur voit un glaucome simple, un autre voit une atrophie optique, et ce qui est pour l'un un glaucome irritatif, est pour l'autre un glaucome simple. Forcément donc la statistique du glaucome primitif et surtout de ses formes est très défectueuse. D'autre part une statistique ne parle pas toujours — à mon avis — aussi bien à notre esprit qu'une bonne description ; il y a des nuances et des détails que la statistique ne peut donner. Qu'on compare — celui-là surtout qui a bien étudié le glaucome dans les cliniques du Nord — l'impression laissée par la statistique que M. de Wecker nous donne, et que je reproduis moi-même plus bas, à celle qu'on reçoit de ma description.

« Le glaucome primitif en Orient ne conserve d'autres signes glaucomateux que la papillite glaucomateuse, l'excavation glaucomateuse et les altérations inséparables, papillaires ou péripapillaires qui les accompagnent ; je parle ainsi, parce que, excepté des cas très rares, ce glaucome primitif

1. Le glaucome primitif et la papillite glaucomateuse (*Ann. d'ocul.*, 1894, août).
2. Le glaucome primitif en Orient (*Arch. d'opht.*, 1897, janvier).

en Orient est un glaucome mitigé, un glaucome chronique simple à évolution extrêmement insidieuse et lente ; il débute et progresse silencieusement. Le malade n'a ni douleurs, ni iridopsie (vision d'arc-en-ciel autour de la flamme), ni aucun autre symptôme ennuyeux, et si l'un de ses yeux est encore sain et conserve une vision satisfaisante, il ne s'aperçoit que son autre œil est malade que par hasard et souvent assez tard. Examiné objectivement, le malade présente la papillite glaucomateuse plus ou moins prononcée, si l'examen a lieu au commencement, et une excavation plus ou moins considérable, et les déplacements et les déformations que les vaisseaux papillaires subissent dans ces cas, si l'examen a lieu plus tardivement. Le halo glaucomateux existe ordinairement, mais il est relativement moins large. L'hypertonie est faible et non constante. Très rarement on trouve une hypertonie plus forte que T = + 1, elle est au contraire ordinairement plus faible. L'iris est à peine propulsé ; on ne s'en douterait pas, si l'ophtalmoscope ne nous montrait une excavation évidemment glaucomateuse. Par conséquent la chambre antérieure apparaît rarement rétrécie. La pupille est quelquefois déformée ; plus rarement elle est bien dilatée ; ordinairement sa dilatation est faible ou insignifiante et sa couleur nous indique rarement le glaucome. La couleur de l'iris est aussi peu ou point ternie, et les vaisseaux conjonctivaux manquent complètement ou sont très minces. Le champ visuel se rétrécit jusqu'à un certain point concentriquement, mais ordinairement c'est la partie externe qui s'éteint la dernière. Voilà le glaucome commun en Orient[1]. »

Si j'avais à rendre l'image clinique que le glaucome primitif en Orient me donne, par quelque chose de plus sensible, je dirais que celui-ci monte, peut-être, quelquefois, mais certes plus rarement, au degré supérieur de l'échelle d'intensité que le glaucome primitif du Nord parcourt, mais qu'ordinairement il s'arrête dans les degrés inférieurs de

1. Le glaucome primitif en Orient (*Arch. d'opht.*, 1897, janvier).

cette échelle et qu'il descend même souvent quelques degrés plus bas que ne le peut le glaucome primitif du Nord.

M. de Wecker, en comparant[1] sa statistique propre de Paris à celle de M. Esmerian, de Constantinople, nous fait voir que sur 100 cas de glaucome il y a :

	A Constantinople.	A Paris.
Glaucome aigu	1,6	1,7
— chronique irritatif	4	45
— — simple	29,6	18
— — irritatif absolu	40,7	17
— hémorragique	1	4,2
— prodromique	2,5	4,2
— secondaire	20,5	10,4

Si on omet le glaucome secondaire, dont il ne s'agit pas dans mon étude, on a dans 100 cas :

	A Constantinople.	A Paris.
Glaucome aigu	2	1,8
— chronique irritatif	5,1	50,2
— — simple	37,3	20
— — irritatif absolu	51,2	18,8
— hémorragique	1,3	4,6
— prodromique	3,1	4,6

Si de plus, pour avoir par la statistique une idée plus nette du glaucome primitif en Orient et au Nord, on émet aussi la proportion du glaucome irritatif absolu, terme auquel arrivent presque tous les glaucomes non guéris, et surtout les glaucomes simples, dont la guérison est plus difficile, ainsi que celle du glaucome hémorragique, qui peut se présenter sous toutes les formes du glaucome primitif, parce que le peu de cas relatés ne sont pas désignés par la forme qu'ils ont présentée, on a sur 100 cas :

	A Constantinople.	A Paris.
Glaucome aigu	4,4	2,4
— chronique irritatif	11,7	65,5
— — simple	81,3	27,3
— prodromique	3,2	4,8

1. Le glaucome en Orient (*Ann. d'ocul.*, 1900, juillet).

C'est l'analyse la plus rationnelle, je pense, qu'on puisse faire des deux statistiques précitées. Elle ne fait que confirmer ma description dans ses lignes principales, et elle nous dit aussi que ce glaucome primitif en Orient est atténué[1].

Je suis donc le premier qui ait observé et décrit ce fait; je ne réclame pas, je répare simplement une injustice. Mais ce n'est pas cette réparation qui m'amène principalement de nouveau sur le même sujet.

Tout ce que j'ai écrit sur le glaucome primitif en Orient s'applique parfaitement au glaucome primitif d'Égypte. Je ne ferais que me répéter, si je voulais le décrire à part; tout au plus j'accentuerais peut-être un peu davantage l'image clinique en disant que le glaucome primitif est ici un peu plus effacé encore que celui de Constantinople, mais c'est là une nuance presque imperceptible. En tout cas, il faut prévenir que pour pouvoir discerner la modalité particulière qui différencie le glaucome primitif d'Orient de celui du Nord de l'Europe, il faut être bien familiarisé avec ce dernier, autrement on ne s'en aperçoit pas.

D'après les deux statistiques précitées, sur 100 malades, on a :

	A Constantinople.	A Paris.
Glaucome primitif.....	1,93	1,05
Glaucome secondaire.....	0,5	0,12

C'est-à-dire que la quantité de glaucome primitif est presque double à Constantinople de celle de Paris, et que la quantité de glaucome secondaire est quadruple.

1. Ces deux statistiques, assez grandes, provenant presque de la même clinique et représentant, l'une le glaucome du Nord, et l'autre celui d'Orient, sont les plus appropriées dans le cas à comparer. Ce qui m'a surtout frappé dans l'examen comparatif de ces deux statistiques, c'est la relation du glaucome hémorragique de Constantinople à celui de Paris. A Paris, le glaucome hémorragique est presque quatre fois plus fréquent qu'à Constantinople. En admettant même que le glaucome primitif en Orient est aussi fréquent — et non plus, ainsi que la statistique le fait supposer — qu'au Nord de l'Europe, comme le glaucome hémorragique est un glaucome primitif cher aux athéromateux, est un glaucome athéromateux, il faut supposer que l'altération athéromateuse des vaisseaux est bien plus répandue en Europe qu'en Orient. On boit aussi plus et des boissons plus frelatées en Europe qu'en Orient.

Ma statistique me donne, sur 100 malades, 2,37 de glaucome primitif, et 3,4 de glaucome secondaire.

Mais, malgré les données de la statistique, je doute beaucoup que le glaucome primitif soit plus fréquent à Constantinople — et d'après M. de Wecker et ma statistique en Égypte — qu'à Paris.

En Orient, le peuple ne se décide guère à consulter le médecin que dans les cas pressants; ainsi un grand nombre de malades nous échappent en Orient, tandis qu'ils consultent à Paris. Cela élève déjà — comme bien on le comprend — le nombre des glaucomateux par rapport au nombre des autres malades de la statistique. Ensuite la grande méfiance que les malades ont généralement ici à l'égard des docteurs les pousse à consulter successivement plusieurs praticiens, de sorte que les cas incurables surtout se multiplient considérablement. En troisième lieu il faut savoir qu'en Orient il n'y a d'oculistes que dans les grands centres, et c'est là qu'accourent seulement ceux des malades de province qui sont sérieusement menacés dans leur vision, ce qui augmente encore le nombre des glaucomateux. En somme, la statistique oculaire d'Orient n'est point comparable, à ce point de vue, avec une autre faite au Nord de l'Europe.

Je pense donc que je ne m'éloigne guère de la vérité en disant que le glaucome primitif n'est point plus fréquent ici en Orient qu'ailleurs, et que le glaucome secondaire est plus fréquent ici — comme ma statistique d'ailleurs vous le fait voir — qu'à Constantinople. A Constantinople, il n'existe pas autant de granulations qu'en Égypte, et l'ophtalmie purulente y est aussi fréquente que l'ophtalmie égyptienne, et ce sont les deux causes les plus ordinaires du glaucome secondaire par les ulcérations de la cornée et les leucomes adhérents consécutifs qu'elles occasionnent. Je suppose même que le glaucome secondaire est plus fréquent encore que ma statistique ne nous ne le fait voir, parce que, heureusement, il est ordinairement monolatéral et non bilatéral comme le glaucome primitif, et, par conséquent, il oblige moins le malade à consulter le médecin, surtout si ce malade se résigne faci-

lement quand il voit assez pour s'occuper de son travail et gagner sa vie, comme cela arrive assez souvent ici, en Égypte.

Certains auteurs, en confondant les deux glaucomes, le glaucome primitif et le glaucome secondaire, dans leur pathogénie, s'efforcent d'expliquer la fréquence — apparente — du glaucome primitif, et celle — réelle — du glaucome secondaire en Orient, et particulièrement en Égypte, par la très grande fréquence des granulations, et spécialement par les cicatrices conjonctivales péricornéennes qu'elles occasionnent, cicatrices pouvant porter entrave à l'excrétion des liquides oculaires par la « zone péricornéenne ». En d'autres termes, ces cicatrices empêcheraient la filtration antérieure de l'œil extérieurement, comme la soudure de Knies le fait intérieurement.

Je doute beaucoup, d'après mon expérience clinique, que ces cicatrices soient si fréquentes qu'on le suppose, et je ne crois pas qu'elles soient capables de porter un obstacle quelconque à la filtration de la zone péricornéenne, autrement bien plus que toute cicatrice granuleuse de la conjonctive péricornéenne devait amener au glaucome la cicatrice continue, étendue et profonde que nous produisons par la péritomie ou la péricausie[1]. Et puis, s'il en était ainsi, le glaucome primitif, vu la fréquence énorme des granulations dans le pays, serait infiniment plus fréquent qu'il ne l'est, et la coïncidence des deux maladies serait si évidente et frappante qu'elle n'échapperait pas. Enfin, ce serait chercher la pathogénie du glaucome primitif un peu trop loin — je dirais même hors de l'œil — et dans des lésions trop légères et trop superficielles, surtout pour amener un obstacle quelconque à la circulation des liquides intra-oculaires. La soudure même de Knies, à laquelle je comparais plus haut les cicatrices conjonctivales péricornéennes de M. de Wecker, n'occasionne *jamais* d'elle-même le glaucome primitif, quand

1. Nous devons appeler ainsi — je crois — la cautérisation ignée que nous faisons des fois contre le panus, du mot grec περίκαυσις, *brûler autour*.

celui-ci n'y est pas déjà. Elle y fait plutôt une complication, complication certainement assez fréquente et bien grave, mais qui donne plutôt la mesure de la rétention des liquides intra-oculaires qu'elle ne les entrave elle-même. La preuve en est que la chambre antérieure dans le glaucome primitif n'est *jamais* profonde, mais toujours plus ou moins rétrécie. Je ne puis donc point admettre que les cicatrices conjonctivales péricornéennes d'origine granuleuse soient pour quelque chose dans la pathogénie du glaucome primitif.

Quant aux rapports pathogéniques existant selon M. de Wecker entre le glaucome secondaire et les cicatrices conjonctivales péricornéennes, ce que je puis dire, c'est que je n'ai vu aucun glaucome secondaire pouvant être attribué à des altérations semblables, quoique j'en aie vu beaucoup ici en Égypte.

Maintenant, pourquoi le glaucome primitif à Constantinople comme en Égypte, et très probablement le glaucome secondaire aussi sont-ils atténués? Voilà la question qui, de suite, se présente à l'esprit.

En exerçant à Constantinople ou au Caire — pour ne parler que des endroits où j'ai exercé ou j'exerce — si on analyse bien les cas qui se présentent et si on examine la tension oculaire de ces malades, et surtout celle des indigènes ici en Égypte, il est difficile, sinon impossible, de ne pas s'apercevoir que la tension oculaire moyenne en Orient doit être inférieure à celle qu'on a au Nord.

Divers phénomènes cliniques et l'estimation que nous fournit l'examen digital ne me laissent guère de doute, mais seule la tonométrie comparative pourrait nous donner des preuves péremptoires, si elle était facile ou au moins possible. Je parle ainsi parce que tous les tonomètres que nous avons sont tellement défectueux, que non seulement pour une tonométrie absolue ils ne peuvent nous donner des résultats suffisamment exacts, mais même pour une tonométrie comparative ils ne me paraissent suffisants.

Cette infériorité de la tension oculaire moyenne ici en Orient ne peut certainement manquer d'avoir une influence

sur l'élévation de la tension oculaire dans le glaucome, et, pour mon compte, je suis porté à croire que c'est justement à cette infériorité de la tension oculaire que nous devons l'effacement du glaucome primitif en Orient.

Pourquoi la tension oculaire moyenne est ici en Orient plus faible qu'au Nord, je ne saurais pas le dire ; il me paraît néanmoins probable que c'est parce que la sécrétion des liquides intra-oculaires languit un peu — pour ainsi dire — ici. C'est au moins l'opinion que l'observation clinique m'a suggérée. Comment agit aussi cette infériorité de la tension oculaire pour que l'hypertonie ne s'élève pas dans le glaucome d'Orient aussi haut que dans celui du Nord de l'Europe ? On ne saurait pas l'expliquer sans recourir à des suppositions plus ou moins plausibles, mais le fait est que si le glaucome primitif est atténué ici en Orient, la tension oculaire aussi est relativement faible et ces deux phénomènes se présentent immédiatement dans notre esprit en relation d'effet et cause.

L'infériorité de la tension oculaire ici en Orient me paraît influencer aussi le développement et l'intensité du glaucome secondaire, car sans cela ce glaucome serait bien plus fréquent et bien plus intense qu'il ne l'est, si on prend en considération la multitude des leucomes adhérents qu'on voit ici et dont beaucoup sont anhypertones ou accompagnés d'une hypertonie faible, souvent même imperceptible, sans augmentation du volume de l'œil.

La faiblesse relative de la tension oculaire me paraît aussi former une condition favorable, préservatrice contre la production de la myopie, s'il est bien vrai que celle-ci est peu répandue parmi les indigènes, en Egypte, malgré tant de causes disposant à son développement. La lecture de l'arabe est bien plus difficile que ne l'est celle de n'importe quelle langue de l'Europe, comme le sait tout individu ayant étudié l'arabe — moi-même j'en ai l'expérience — parce qu'on est obligé à deviner, pour ainsi dire, les voyelles qu'on omet pour la plupart et on a plus de difficulté à distinguer les lettres elles-même. Puis les élèves en lisant ont

ordinairement la mauvaise habitude de balancer leur corps, de façon à approcher et éloigner alternativement la tête de leurs livres. Si nous ajoutons à cela la défectuosité souvent des écoles et de la posture elle-même des élèves, assis à jambes croisées, à la manière des couturiers, et la présence ordinaire des granulations avec leurs conséquences (congestion, sécrétion, larmoiement, picotement, astigmatisme irrégulier...), nous aurons plus qu'il n'en faut pour avoir un travail de près, très difficile, demandant une très grande attention et une accommodation continue et bien faite, capables d'augmenter considérablement la tension oculaire. J'ai écrit autrefois [1] que, pour que la myopie se développe, deux conditions agissant ensemble sont indispensables, et que l'une seule ne suffit point. Les conditions sont une élasticité assez grande de la sclérotique et une augmentation assez forte et continue de la tension oculaire. Rien ne nous autorise à admettre qu'ici en Egypte la sclérotique oculaire a une élasticité extraordinairement faible, on serait plutôt porté à supposer le contraire. Il me paraît donc plus probable que la tension oculaire étant généralement faible n'arrive pas à s'élever assez malgré tous les efforts de l'accommodation, dont nous venons de parler, et que l'accommodation elle-même, dans cet état de l'œil, s'effectue plus facilement et contribue par conséquent moins, par cela même, à augmenter la tension oculaire. Je sais qu'il y a des observateurs qui prétendent que les efforts de l'accommodation n'augmentent pas la tension oculaire [2]. Les raisons qu'ils en donnent sont complètement insuffisantes pour moi; outre d'autres raisons plaidant pour l'opinion contraire, la pathogénie seule de la myopie en fait — à mon avis — une preuve tellement péremptoire qu'aucun doute ne peut subsister. De même la pathogénie du glaucome primitif nous indique que la névrite, qui est sa base anatomique, est une névrite particulière, quoique l'examen microscopique ne puisse

1. Pathogénie de la myopie (*Annales d'oculistique*, 1895).
2. Hess, *Recherches expérimentales sur la tension intra-oculaire* (*Annales d'oculistique*), t. CXX, p. 224, et t. CXXIV, p. 150).

encore la différencier nettement des autres névrites optiques et que dans le nerf optique il y a une voie de filtration des liquides oculaires ; malgré que ces expériences ne soient pas toujours confirmatives, je ne doute point qu'ici comme là la clinique n'ait raison. Tout ce que l'anatomie microscopique n'est pas encore parvenue à différencier n'est pas identique, et tout ce que l'expérience n'a pas encore confirmé ou prouvé n'est pas inadmissible.

Mais je me propose de revenir une autre fois sur le sujet de la relation de la tension moyenne faible de l'œil ici en Égypte et le développement de la myopie, ainsi que sur celui du strabisme, qui dépend essentiellement, sinon exclusivement, de la fonction accommodative de l'œil et doit par conséquent être influencé par tout ce qui modifie les conditions dans lesquelles cette fonction s'accomplit.

Est-ce que cette tension oculaire faible serait par hasard en rapport aussi avec la rareté de la cataracte sénile ici en Égypte ? Je n'en sais rien.

Ce qui m'a principalement amené de nouveau sur la question du glaucome primitif en Orient, ce sont les conclusions suivantes, par lesquelles M. de Wecker termine son article, conclusions capables par leur haute provenance scientifique d'entraîner facilement de jeunes praticiens à les suivre au détriment de leurs malades :

« 1° Qu'en Orient, plus que partout ailleurs, l'on doit être averti que les causes prédisposant au glaucome tendent à exercer leur action avec bien plus de promptitude que chez nous, et qu'il faut intervenir de suite, comme par exemple dans les cas de perforation de la cornée avec enclavement de l'iris.

« 2° Qu'il faut surtout en Orient ne pas se laisser berner par cette fausse doctrine que la forme du glaucome chronique simple ne serait pas curable par voie chirurgicale, et ne comporterait que le traitement médical. Sclérotomie et iridectomie montrent leur action curative définitive surtout en Orient où le glaucome chronique simple est si fréquent, ainsi que peuvent le confirmer nos confrères qui exercent

dans le Nord de l'Afrique et dans les pays orientaux en général. »

Contre ces conclusions de M. de Wecker, je dois objecter:

1° Que le glaucome secondaire non seulement n'est pas plus à craindre ici qu'ailleurs, mais encore que très *probablement* il l'est moins — comme je l'ai dit plus haut — de sorte que dans les cas de perforation de la cornée avec enclavement de l'iris, loin de falloir intervenir de suite — par une iridectomie certainement — il vaut mieux ici plus qu'ailleurs attendre, ici surtout où, en surplus, l'infection extrinsèque est plus à craindre, car la moindre opération dans l'œil, malgré toutes les mesures d'asepsie et antisepsie, est suivie d'une irritation plus ou moins grande, souvent purulente, de la conjonctive, et simultanément d'une iritis plus ou moins forte, quand l'opération ouvre la coque oculaire. La conjonctive et l'iris sont très souvent facilement inflammables à cause des irritations granuleuses répétées, qui attaquent principalement la conjonctive, mais retentissent aussi fréquemment sur l'iris lui-même en se propageant sur le limbe cornéen et la cornée elle-même. L'iridectomie immédiate est, en règle générale, moins bonne que l'iridectomie post-inflammatoire dans les cas précités, et elle l'est moins encore ici où le danger d'un glaucome secondaire est moins à craindre et où l'infection extrinsèque est plus facile.

2° Que bien moins ici qu'ailleurs la sclérotomie et surtout l'iridectomie sont curatives et indiquées, *si la tension oculaire n'est pas augmentée et accompagnée de phénomènes irritatifs*, puisque la tension oculaire remonte bien plus lentement et difficilement ici en Egypte, et si l'œil et la fonction visuelle se ressentent de l'augmentation de la tension normale, ils sont plus sensibles encore dans ce glaucome à l'abaissement de cette tension au-dessous d'un certain degré, degré différent dans les divers cas, qu'on ne peut méconnaître et qu'on peut dépasser très facilement, quand la ten-

sion oculaire n'est pas sensiblement augmentée. Je n'explique pas, je constate seulement, instruit par mon expérience clinique propre [1].

Dr G. Bitzos.

1. Dans mon article « le glaucome primitif en Orient », publié dans les *Archives d'Ophtalmologie*, 1897, janvier, on a — je ne sais comment, mais très probablement en omettant une ligne — défiguré un petit paragraphe de mon texte, à l'exactitude duquel je tiens cependant beaucoup, et je désire même, à propos aussi du glaucome primitif en Orient, réparer cette erreur.

J'écrivais : « Voilà le glaucome commun en Orient. C'est de ce glaucome que nos prédécesseurs ici, les anciens Grecs médecins, observateurs d'une perspicacité étonnante, n'ont parlé que d'une manière confuse n'ayant pu en saisir l'aspect clinique. »

Dans l'impression on a mis « les anciens... étonnante », ce qui rend tout le passage obscur.

J'avoue que bien souvent en m'occupant du glaucome, je me suis étonné et demandé pourquoi les anciens en ont parlé si confusément, et que, en constatant le glaucome d'Orient, j'ai eu une satisfaction particulière de trouver l'explication de cette confusion dans l'effacement de la maladie ici en Orient. C'est ce fait que j'ai voulu exprimer. Je ne pouvais parler ainsi de mes contemporains, ni de mes prédécesseurs immédiats, — comme on l'a cru, — par la simple raison qu'ils n'ont rien écrit sur le glaucome, car autrement j'aurais cité et combattu au besoin leurs idées, et je n'aurais pas certainement écrit comme j'ai écrit. Je parlais d'un fait historique, bien connu, et je ne supposais point qu'il y aurait des confrères, surtout des Grecs oculistes, qui ignorassent cela et pussent se méprendre sur la signification du texte même ainsi écourté. Et puis il faut que quelqu'un soit bien simple pour supposer qu'on puisse faire allusion à lui, quand tout le monde et lui-même le premier le sait, qu'il n'y est pour rien, absolument rien; maintenant cela change, on pourra dire que deux, très aimables, polis et savants oculistes d'Orient, non seulement eux-mêmes n'ont rien vu, mais même quand un autre troisième, ultérieurement venu, a bien observé, se sont empressés et efforcés de le refuter *très poliment et très savamment*. Voir l'article de M. Eliasberg, de Salonique, dans les *Archives d'Ophtalmologie*, 1897, et l'article de M. Bistis, de Constantinople, dans les *Annales d'oculistique*, 1898.

DU
TRAITEMENT DES KÉRATITES SUPPURATIVES

PAR

Le Dr F. PERRIN

(SUITE ET FIN[1])

Observation XIII

1er mars. — Plaie cornéenne, on pénètre dans la chambre antérieure et on dépose sur la plaie une culture de staphylocoque blanc.

2 mars : Abcès étendu à la partie supéro-externe de la cornée avec infiltration presque totale prononcée.

Il y a sur l'iris deux petites masses d'exsudat grosses comme une tête d'épingle. Pas d'hypopyon. Conjonctivite, sécrétion abondante. Injection de 3 gouttes de Cy Hg dans la chambre antérieure à 1/5,000.

3 mars : Hypopyon assez abondant. La cornée est un peu plus infiltrée dans sa totalité. La première injection n'a donc pas arrêté la marche de l'affection.

Deuxième injection de 3 gouttes à 1/5,000.

4 mars : Hypopyon presque disparu. Même état de la cornée. Les exsudats subsistent.

Nouvelle injection.

5 mars : Amélioration sensible. La cornée commence à s'éclaircir. L'abcès est réduit presque de moitié. Plus d'hypopyon. Les exsudats subsistent.

6 mars : Cornée de plus en plus claire. Il ne reste plus qu'une petite masse d'exsudat en bas de l'iris. Plus d'inflammation ni de sécrétion.

1. Voir le numéro d'août.

8 mars : État stationnaire de la cornée. L'abcès est en voie de cicatrisation. Les premières masses exsudatives ont disparu; il s'en est formé une nouvelle de la grosseur d'une petite lentille en haut.

Nouvelle injection.

12 mars : La cornée présente toujours un peu d'infiltration. Vascularisation en haut allant jusqu'à la surface abcédée. Plus d'exsudats.

20 mars : Guérison complète avec un petit leucome.

Observation XIV

4 avril : Plaie cornéenne et introduction dans la plaie de staphylocoque doré.

5 avril : Abcès circonscrit du centre de la cornée avec infiltration des trois quarts supérieurs. Pas d'hypopyon.

Injection de trois gouttes à 1/3,000.

6 avril : La cornée a à peu près le même aspect.

8 avril : Abcès est en voie de cicatrisation. L'infiltration cornéenne existe toujours, mais moindre que la veille.

Nouvelle injection.

9 avril : Abcès pas tout à fait cicatrisé. La partie supérieure de la cornée, toujours infiltrée, présente une vascularisation prononcée qui englobe l'abcès.

11 avril : Abcès cicatrisé. Cornée transparente presque dans sa totalité.

Observation XV

4 avril : Plaie cornéenne et introduction dans la plaie de staphylocoque doré.

5 avril : Gros abcès presque central avec infiltration totale de la cornée. Plusieurs grosses masses d'exsudat sur la face antérieure de l'iris.

Inflammation et sécrétion fortes. Injection de trois gouttes à 1/3,000.

8 avril : Il ne reste plus qu'une petite masse exsudative plus petite qu'une tête d'épingle. La moitié inférieure de la

cornée est presque transparente. L'aspect de l'abcès est bon.

La partie supérieure de la cornée est vascularisée.

Nouvelle injection de trois à quatre gouttes.

9 avril : L'abcès se cicatrise. Plus d'exsudat. Infiltration cornéenne est la même, vascularisation au bas de la cornée.

11 avril : Abcès tout à fait cicatrisé. Infiltration a disparu presque partout. Vascularisation fait le tour de la cornée; prononcée surtout en haut.

En somme guérison.

Observation XVI

4 avril : Plaie cornéenne et introduction dans la plaie de staphylocoque doré.

5 avril : Deux petits abcès de la partie supérieure avec infiltration assez prononcée de la moitié supérieure de la cornée.

Inflammation conjonctivale et sécrétion peu prononcées.

Injection de 3 gouttes de Cy Hg à 1/3,000.

6 avril : Les abcès ont un peu augmenté de volume. La cornée tout entière présente une infiltration assez prononcée. Il y a, à la partie supérieure, quelques vaisseaux qui rampent entre les deux abcès.

8 avril : Les deux abcès vont se cicatriser. Vascularisation s'étend en haut jusqu'aux surfaces abcédées. Infiltration moins prononcée.

Nouvelle injection de 3 gouttes à 1/3,000.

9 avril : L'un des abcès est presque disparu. L'autre va se cicatriser. La moitié inférieure de la cornée est éclaircie.

11 avril : Deuxième abcès presque disparu. Il n'y a plus d'infiltration qu'au centre de la cornée.

13 avril : Guérison complète.

Observation XVII

4 avril : Plaie cornéenne et introduction dans la plaie de staphylocoque doré. On pénètre dans la chambre antérieure.

5 avril : Ulcère central circonscrit de la cornée avec infiltration de la moitié supérieure. Masses exsudatives sur la face antérieure de l'iris et en bas. Un peu d'hypopyon.

Conjonctivite très forte.

Injection de 3 gouttes de Cy Hg à 1/3,000.

6 avril : L'aspect est le même (ulcère). L'infiltration a beaucoup diminué. Les masses exsudatives ont diminué de moitié.

Inflammation et sécrétion nulles.

Vascularisation de la partie supérieure de la cornée arrivant presque à toucher l'ulcère.

8 avril : Cornée transparente presque en entier. Le centre seul présente encore un peu d'infiltration. Les masses exsudatives ont encore diminué.

Injection de 3 gouttes à 1/3,000.

9 avril : Abcès va se cicatriser. La vascularisation englobe toute la surface ulcérée. Infiltration n'existe plus qu'à la partie inférieure de la cornée et très légère. La masse exsudative a encore diminué et n'a plus l'épaisseur que d'un gros fil.

11 avril : Même état, mais l'exsudat a encore diminué.

14 avril : Guérison complète.

Observation XVIII

4 avril : Plaie de la cornée OD, et introduction dans la plaie de staphylocoque doré.

5 avril : Abcès central assez étendu de la cornée avec infiltration. Conjonctivite. Sécrétion abondante. Œdème des paupières.

Injection de 3 gouttes de Cy Hg à 1/3,000.

6 avril : L'abcès est en bon état. Pas d'hypopyon. L'inflammation et l'œdème des paupières ont beaucoup diminué et même presque disparu. L'animal qui avait une photophobie intense ouvre très bien les paupières.

8 avril : L'abcès est en voie de cicatrisation. Quelques gros vaisseaux rampent sur la partie supérieure de la cornée

et vont jusqu'à la surface abcédée. La moitié inférieure de la cornée est tout à fait transparente.

10 avril : L'abcès est tout à fait cicatrisé. Les quelques vaisseaux du 8 existent encore.

En somme, guérison complète.

Observation XIX

4 avril : Plaie de la cornée et introduction dans la plaie de staphylocoque doré.

5 avril : Abcès central avec infiltration totale prononcée de la cornée. Pas d'hypopyon. Œdème léger des paupières.

Conjonctivite.

Injection de 3 gouttes de Cy Hg à 1/3,000.

6 avril : L'abcès n'est plus puriforme comme la veille. L'infiltration cornéenne a diminué à tel point qu'on aperçoit l'iris à travers toute la cornée, mais plus à la partie supérieure. Pas d'exsudats.

Conjonctivite presque nulle.

8 avril : La cornée est un peu plus infiltrée que le 6 à la partie supérieure, mais la partie inférieure est plus transparente.

L'œdème des paupières a presque totalement disparu.

Injection de 4 gouttes à 1/3,000.

9 avril : L'abcès est en bon état, mais il s'est formé de l'hypopyon en petite quantité. L'infiltration cornéenne s'est un peu accentuée en haut. L'œdème des paupières a augmenté.

Lavage des culs-de-sac à l'eau boriquée et injection de 3 gouttes à 1/3,000. Infiltration cornéenne par l'injection.

10 avril : L'abcès se cicatrise. L'hypopyon a disparu. Le centre de la cornée est transparent, la partie inférieure se vascularise. Lavage de l'œil au formol.

11 avril : La cicatrisation de l'ulcère fait des progrès. Les 2/3 supérieurs de la cornée sont transparents. La vascularisation augmente.

12 avril : La cornée s'est éclaircie dans les 3/4 supérieurs,

mais elle reste opaque sur toute la partie infiltrée par la solution antiseptique.

20 avril : Il s'est fait un symblépharon total sur cet œil.

Observation XX

8 avril : Plaie de la cornée et introduction dans la plaie de staphylocoque doré.

9 avril : Abcès moyen de la partie supérieure avec infiltration totale moyenne de toute la cornée. Pas d'hypopyon.

Conjonctivite. Sécrétion abondante.

Injection de 3 gouttes de CyHg à 1/3,000 dans la chambre antérieure.

10 avril : L'infiltration cornéenne a diminué et même presque disparu au bas de la cornée. Il s'est formé un peu d'hypopyon.

Nouvelle injection de 3 gouttes à 1/3,000.

11 avril : Même aspect de l'abcès. Il se forme à la partie supérieure de la cornée une vascularisation qui se dirige vers la surface abcédée. L'hypopyon a complètement disparu. La cornée est transparente dans ses 3/4 inférieurs. Plus d'inflammation ni de sécrétion.

12 avril : L'abcès commence à se cicatriser. La vascularisation augmente. L'infiltration est la même. Il y a une petite masse exsudative sur la face antérieure de l'iris et en bas.

Nouvelle injection de 3 gouttes à 1/3,000.

17 avril : Guérison complète.

Observation XXI

8 avril : Plaie cornéenne et introduction dans la plaie de staphylocoque doré.

9 avril : Abcès moyen de la partie supéro-externe, avec infiltration légère du tiers supérieur de la cornée. Pas d'hypopyon.

10 avril : L'infiltration de la cornée est totale, mais légère. Il y a sur la face antérieure de l'iris et en bas une série de

petites masses exsudatives grosses comme des têtes d'épingles. Hyperhémie de l'iris.

Injection de 2 gouttes de CyHg à 1/3,000 dans la chambre antérieure.

11 avril : L'infiltration cornéenne ainsi que les exsudats ont disparu complètement. Vascularisation de la partie supérieure de la cornée allant vers l'abcès. Plus d'hyperhémie de l'iris.

12 avril : L'abcès est en voie de réparation. Cornée totalement transparente. Vascularisation va jusqu'à l'abcès.

16 avril : Œil complètement guéri.

Observation XXII

8 avril : Plaie cornéenne, en pénétrant dans la chambre antérieure, et introduction dans la plaie de staphylocoque doré.

9 avril : Abcès étendu de la partie supérieure de la cornée avec infiltration très prononcée de toute la cornée. Exsudats sur l'iris. Hypopyon.

Inflammation très forte. Sécrétion très abondante.

Injection de 3 gouttes de CyHg à 1/3,000 dans la chambre antérieure.

10 avril : L'abcès occupe la moitié supérieure de la cornée. Hypopyon et exsudats sont les mêmes que la veille.

Lavage au formol et injection de 3 gouttes à 1/3,000.

11 avril : Les dimensions de l'abcès ont diminué. La cornée en haut et en bas est moins infiltrée que la veille. Plus d'hypopyon. L'exsudat n'a pas diminué. La cornée trop envahie par le pus va probablement disparaître.

Injection de 3 gouttes à 1/3,000 et lavage au formol.

12 avril : L'abcès a encore un peu diminué. Au-dessus et au-dessous de lui, la cornée commence à s'éclaircir. L'exsudat a diminué ainsi que l'inflammation et la sécrétion. Lavage au formol.

15 avril : Rupture de la cornée au niveau de l'abcès avec enclavement de l'iris. Les exsudats ont augmenté. Il s'est re-

formé de l'hypopyon. On fait une injection de 3 gouttes de CyHg à 1/3,000.

17 avril : Les dimensions de l'abcès ont diminué. Les masses exsudatives ont presque disparu. L'hypopyon reste stationnaire. Légère vascularisation autour de la cornée. Autre injection de 3 gouttes à 1/3,000.

19 avril : L'abcès commence à se cicatriser. La vascularisation fait des progrès ; mais le volume de l'œil a sensiblement diminué.

20 avril : Même état avec diminution progressive du globe.

27 avril : Guérison, mais l'œil est atrophié complètement.

Observation XXIII

8 avril : Plaie de la cornée et introduction dans la plaie de staphylocoque doré.

9 avril : Gros abcès de la partie supérieure de la cornée avec infiltration des 3/4 supérieurs. Exsudats sur la face antérieure de l'iris au voisinage de l'abcès et près du bord libre.

Conjonctivite. Sécrétion abondante.

Simple ponction de la cornée. On laisse couler au dehors l'humeur aqueuse.

10 avril : Même aspect de l'abcès. Les masses exsudatives subsistent. Il s'est formé de l'hypopyon assez abondant. Même infiltration de la cornée.

Nouvelle ponction cornéenne.

11 avril : L'hypopyon a augmenté. Les exsudats existent encore. Injection de 3 gouttes de CyHg à 1/3,000 dans la chambre antérieure.

12 avril : L'hypopyon a disparu. Il ne reste plus qu'une petite masse exsudative en bas sur la face antérieure de l'iris. Il y a un peu d'hyphéma, l'iris ayant été piqué par l'aiguille. La cornée est transparente dans sa moitié inférieure. Vascularisation allant jusqu'à l'abcès.

13 avril : La masse exsudative a diminué de moitié ainsi

que l'épanchement sanguin. La transparence de la cornée augmente de bas en haut. Inflammation et sécrétion nulles.

17 avril : Guérison complète.

Observation XXIV

12 avril : Plaie cornéenne aux deux yeux d'un lapin. On pénètre dans la chambre antérieure et on y introduit du staphylocoque doré.

13 avril : Abcès central de la cornée OD. Infiltration totale très prononcée. Hypopyon abondant. Conjonctivite. Sécrétion abondante. Injection de 3 gouttes de CyHg à 1/3,000 dans la chambre antérieure.

OG. Abcès de la partie supérieure de la cornée avec infiltration légère. Masses exsudatives grosses comme un grain de blé sur l'iris. Pas d'hypopyon. Conjonctivite et sécrétion peu prononcées. On abandonne l'infection à elle-même.

15 avril : OD. L'infiltration a beaucoup diminué à la partie inférieure de la cornée. Hypopyon stationnaire.

On fait une injection de 3 gouttes à 1/3,000.

OG. L'infiltration cornéenne a augmenté. Les masses exsudatives sont plus grosses. Il s'est formé de l'hypopyon.

17 avril : OD. Hypopyon et infiltration stationnaires. Il s'est formé une vascularisation autour de la cornée.

Nouvelle injection de 3 gouttes à 1/3,000.

OG. Il s'est fait une perforation au niveau de l'abcès avec hernie de l'iris.

19 avril : OD. L'hypopyon a disparu. L'aspect de l'œil ne semble plus grave.

OG. L'infiltration diminue ainsi que les exsudats.

Plus d'hypopyon. Inflammation et sécrétion diminuées.

20 avril : OD. Il s'est fait une petite perforation avec prolapsus de l'iris, vascularisation en haut et en bas de la cornée.

OG. L'abcès commence à se cicatriser, vascularisation autour de la cornée. Infiltration sensiblement diminuée. Il existe encore un point d'exsudat.

22 avril : OD. Les vaisseaux sont arrivés jusqu'à l'abcès qui se cicatrise. Infiltration cornéenne est la même.

OG. Plus d'exsudats. Infiltration presque nulle. La vascularisation a envahi l'abcès.

Les deux yeux ont été guéris en même temps, mais pour l'œil gauche, l'hypopyon n'a disparu qu'après la perforation, tandis qu'à l'œil droit traité il avait disparu avant.

Observation XXV

12 avril : Plaie de la cornée des deux yeux d'un gros lapin. On pénètre dans la chambre antérieure. Introduction dans la plaie de staphylocoque doré.

13 avril : OD. Abcès moyen presque central avec infiltration totale assez prononcée de la cornée. Grosses masses exsudatives à la partie inférieure de l'iris. Pas d'hypopyon. Conjonctivite. Sécrétion abondante.

OG. Abcès moyen de la cornée avec infiltration totale moyenne. Exsudats petits sur la face antérieure de l'iris. Pas d'hypopyon. Conjonctivite. Sécrétion très abondante.

OD. Injection dans la chambre antérieure de gouttes de Cy Hg à 1/3,000.

OG. Injection sous-conjonctivale de 4 gouttes de Cy Hg à 1/1,000.

15 avril : OD. Infiltration a beaucoup diminué. Exsudats complètement disparus. Il y a une vascularisation autour de la cornée, empiétant sur celle-ci.

Conjonctivite et sécrétion diminuées.

OG. L'abcès et l'infiltration cornéenne sont les mêmes. Il reste seulement un point d'exsudat. Inflammation et la sécrétion ont beaucoup diminué. Vascularisation plus légère qu'à l'œil droit.

17 avril : La vascularisation fait des progrès. L'infiltration est la même. La cornée s'est perforée avec enclavement de l'iris. OD.

OG. Même état. La cornée va aussi se perforer. Injection sous-conjonctivale de 5 gouttes à 1/1,000.

19 avril : OD. L'infiltration diminue. Sécrétion et inflammation nulles.

OG. La cornée ne s'est pas perforée. Le petit point d'exsudat a disparu. L'infiltration ne varie pas.

20 avril : OD. La vascularisation progresse vers l'abcès qui se cicatrise. Infiltration nulle.

OG. Même état. La vascularisation progresse aussi vers l'abcès qui commence à se cicatriser.

22 avril : OD. Abcès presque cicatrisé, on peut le considérer comme guéri.

OG. L'infiltration de la cornée commence à diminuer. L'abcès marche vers la guérison, mais lentement.

Observation XXVI

21 avril : Plaie de la partie inférieure des deux cornées d'un gros lapin et introduction dans la plaie de staphylocoque doré.

22 avril : OD. Gros abcès paracentral avec infiltration moyenne de la moitié inférieure et très légère de la moitié supérieure de la cornée. Le tiers inférieur de la chambre antérieure contient de gros flocons de pus épais. A la partie supérieure de l'iris et près du bord libre, existent deux petites masses exsudatives de la dimension d'une tête d'épingle.

Conjonctivite modérée. Sécrétion abondante.

OG. Gros abcès paracentral avec infiltration moyenne de la moitié inférieure et très légère de la moitié supérieure de la cornée. Le tiers inférieur de la chambre antérieure est plein de flocons d'un pus épais. A la partie supérieure de l'iris on voit deux petites masses d'exsudat près du bord libre, grosses comme une tête d'épingle.

Les deux yeux sont identiquement infectés et très propres à la comparaison.

On traite l'OD par les injections dans la chambre antérieure de 3 gouttes de Cy Hg à 1/3,000 et l'OG par les injections sous-conjonctivales de 5 gouttes à 1/1,000.

23 avril : OD. Les masses exsudatives de la partie supérieure de l'iris ont disparu. L'hypopyon a augmenté.

Injection de 3 gouttes à 1/3,000.

OG. Les masses exsudatives ont disparu. L'hypopyon a augmenté.

Injection sous-conjonctivale de 5 gouttes à 1/1,000.

24 avril : OD. L'abcès a le même aspect. L'infiltration cornéenne est très légère sauf autour de l'abcès où elle est un peu plus accentuée. La chambre antérieure ne contient plus que deux flocons de pus, dont un assez épais au niveau de l'abcès.

Inflammation et sécrétion presque nulles.

OG. L'infiltration cornéenne n'a pas varié. Les gros flocons de pus ont diminué. Il en reste encore, mais légers dans la chambre antérieure. Inflammation moyenne, sécrétion assez abondante.

26 avril : OD. Il y a encore un peu d'infiltration très légère. Il n'y a dans la chambre antérieure qu'une petite masse exsudative grosse comme une tête d'épingle sur l'iris près du bord libre et en bas. Plus d'inflammation ni de sécrétion. Injection de 3 gouttes à 1/5,000.

OG. L'infiltration est la même. Il y sur la face antérieure de l'iris, près du bord libre et en bas, une petite masse exsudative très légère grosse comme une tête d'épingle. Cornée vascularisée en bas. La vascularisation va jusqu'à la moitié de la distance du limbe à l'abcès.

Injection sous-conjonctivale de 5 gouttes à 1/1,000.

27 avril : L'infiltration a presque disparu. La petite masse d'exsudat, OD, existe encore. Vascularisation faisant le tour de la cornée et atteignant en bas la surface abcédée.

L'abcès se cicatrise.

OG. L'abcès commence à se cicatriser. L'infiltration cornéenne est la même. La masse exsudative est plus légère.

29 avril : OD. Plus d'exsudat. Infiltration nulle. Vascularisation recouvrant l'abcès qui est cicatrisé. Donc guérison complète.

OG. Plus d'exsudat. Il y a de l'infiltration limitée autour de

l'abcès. Il s'est formé au centre de la surface abcédée une perforation grande comme une tête d'épingle. La vascularisation couvre la moitié de la surface abcédée.

5 mai : L'abcès de l'OG est complètement cicatrisé sans qu'il se soit fait de hernie de l'iris à travers la perforation.

Observation XXVII

19 avril : Plaie des deux cornées d'un gros lapin et introduction dans la plaie de staphylocoque doré.

20 avril : OD, abcès volumineux à la partie inférieure de la cornée qui présente une infiltration assez prononcée autour de l'abcès. Il existe sur la face antérieure de l'iris deux grosses masses d'exsudat. Conjonctivite et sécrétion fortes.

Injection sous-conjonctivale de cinq gouttes de CyHg à 1/1,000.

OG. Petit abcès central de la cornée avec infiltration légère limitée autour de l'abcès. Au bas de la chambre antérieure il existe de l'hypopyon sur une hauteur de 1 millimètre; conjonctivite et sécrétion prononcées.

Cet œil étant plus malade que l'autre, on le traite par les injections dans la chambre antérieure.

Injection de trois gouttes à 1/3,000.

22 avril : OD. L'infiltration a augmenté ainsi que les exsudats.

Nouvelle injection sous-conjonctivale de cinq gouttes à 1/1,000.

OG. L'abcès est en voie de réparation, l'infiltration cornéenne a presque disparu. L'hypopyon a diminué de moitié.

Inflammation presque nulle. Plus de sécrétion.

Injection dans la chambre antérieure de trois gouttes à 1/3,000.

24 avril : Inflammation cornéenne très légère. Masses exsudatives primitives n'ont pas diminué. Il s'en est formé quatre ou cinq autres. Presque tout l'iris en est couvert.

Nouvelle injection sous-conjonctivale de cinq gouttes à 1/1,000.

OG. L'abcès est presque cicatrisé. Malgré cela il y a sur la face antérieure de l'iris des exsudats, et un hypopyon assez abondant.

L'infiltration de la cornée est prononcée. Il y a eu sans doute une infection nouvelle. La cornée est vascularisée en haut, sur une hauteur de 1 millimètre environ.

Nouvelle injection dans la chambre antérieure de cinq gouttes à 1/3,000.

26 avril : OD. L'abcès va se cicatriser. Il n'y a plus qu'une masse d'exsudat de 2 millimètres environ au voisinage de l'abcès. Vascularisation de la partie inférieure de la cornée arrivant presque jusqu'à l'abcès. Inflammation presque nulle. Plus de sécrétion.

Nouvelle injection sous-conjonctivale.

OG. Abcès presque cicatrisé. L'infiltration de la cornée est la même. Plus d'hypopyon. Seulement une petite masse d'exsudat plus petite qu'une tête d'épingle sur le bord libre de l'iris. La vascularisation a augmenté en haut et a envahi la cornée en bas.

Plus d'inflammation ni de sécrétion. On ne fait plus rien.

27 août : OD. Plus du tout d'infiltration cornéenne. L'exsudat n'a pas varié. La vascularisation a envahi la surface abcédée et fait le tour de la cornée. Encore un peu d'inflammation. Pas de sécrétion.

OG. Même infiltration cornéenne. Plus d'exsudat. Vascularisation augmente.

29 avril : OD. L'exsudat existe toujours, quoique l'abcès soit presque cicatrisé. Injection sous-conjonctivale de cinq gouttes à 1/1,000.

OG. Il n'y a plus qu'une infiltration légère autour de la surface abcédée. La vascularisation s'étend à l'abcès qui est cicatrisé. Guérison.

3 mai : L'exsudat existe toujours. Nouvelle injection sous-conjonctivale de cinq gouttes à 1/1,000.

6 mai : Exsudat disparu. Abcès cicatrisé. Guérison complète.

Observation XXVIII

21 avril : Plaie des deux cornées d'un lapin et introduction dans la plaie de staphylocoque doré.

23 avril : OD. Petit abcès du bas de la cornée avec infiltration totale très prononcée. Il y a, dans le bas de la chambre antérieure, un gros flocon de pus. Exsudats répandus un peu partout sur l'iris.

Conjonctivite. Œdème des paupières, sécrétion abondante.

Injection sous-conjonctivale de cinq gouttes à 1/1,000.

OG. Petit abcès paracentral avec infiltration très légère de toute la cornée. Autour du bord libre de l'iris existe un bourrelet d'exsudat qui fait le tour de la pupille. Dans la chambre antérieure le tiers inférieur est rempli de flocons d'un pus épais.

Conjonctivite. Œdème des paupières, sécrétion abondante.

Injection dans la chambre antérieure de trois gouttes à 1/3,000.

24 avril : OD. L'infiltration est moins prononcée. Le gros flocon de pus existe encore ; exsudats disparus en partie.

La partie supérieure de la cornée jusqu'à 1 millimètre du limbe est vascularisée.

Moins d'inflammation, plus d'œdème. Presque pas de sécrétion.

OG. Abcès en bonne voie. Le bourrelet d'exsudats a disparu.

L'hypopyon a diminué de moitié. Plus de sécrétion.

26 avril : OD. L'infiltration est revenue comme au début. L'hypopyon existe toujours. Toute la moitié inférieure de l'iris est couverte d'exsudats et la pupille est obstruée en partie par ceux-ci. Vascularisation est la même.

Injection sous-conjonctivale de cinq gouttes à 1/1,000.

OG. Abcès en voie de cicatrisation. Plus de pus dans la chambre antérieure. Il reste seulement à la partie inférieure de l'iris et près du bord libre, une petite masse d'exsudat très légère. Cornée complètement transparente. Vascularisation

légère de la partie supérieure. Ni inflammation, ni sécrétion.

Injection dans la chambre antérieure de trois gouttes à 1/3,000.

27 avril : OD. Même état de la cornée et de l'iris. L'hypopyon est aussi abondant. La vascularisation de la cornée a un peu augmenté en haut.

OG. L'abcès se cicatrise. L'état de la cornée est le même. L'exsudat n'a pas disparu. On ne fait plus rien.

28 avril : OD. L'état étant le même, on pratique une injection sous-conjonctivale de cinq gouttes à 1/1,000.

30 avril : OD. L'état n'a pas changé. Injection sous-conjonctivale de dix gouttes à 1/1,000.

1er mai : OG. Complètement guéri.

3 mai : OD. L'hypopyon a disparu. L'infiltration cornéenne est toujours totale et assez prononcée. Perforation au centre de l'abcès. Le tiers supérieur de la cornée est vascularisé. A la partie inférieure, la vascularisation va jusqu'à l'abcès.

6 mai : Toute la cornée est vascularisée, sauf au centre une mince bande.

11 mai : OD. L'abcès est cicatrisé. Il reste encore sur la cornée, qui est un peu infiltrée, quelques vaisseaux qui rampent jusqu'à l'abcès. En somme guérison.

Observation XXIX

18 avril : Plaie des deux cornées et introduction dans la plaie de staphylocoque doré.

19 avril : OD. Abcès central de la cornée, assez grand; infiltration totale prononcée. Pas d'hypopyon. Mais sur l'iris et en bas deux masses d'exsudat. Conjonctivite légère. Sécrétion abondante. Lavage à l'eau boriquée et injection dans la chambre antérieure de trois gouttes de CyHg à 1/3,000.

OG. Petit ulcère simple avec infiltration totale, mais très légère. Cet œil guérira seul. On l'abandonne à lui-même pour voir s'il guérira plus ou moins vite que l'œil droit.

20 avril : OD. L'infiltration cornéenne est devenue très

vascularisation qui a envahi tout le tour de la cornée sur une hauteur de 1 millimètre environ.

Œdème assez prononcé de la paupière supérieure. Inflammation et sécrétion assez fortes. Injection sous-conjonctivale de 5 gouttes à 1/1,000.

13 mai : OD. Guérison complète.

OG : Il s'est fait une perforation assez grande au niveau de l'abcès. L'infiltration est la même. L'hypopyon a beaucoup diminué grâce sans doute à la perforation. Les exsudats existent au même degré. La vascularisation augmente autour de la cornée. En bas, elle atteint presque la surface abcédée.

14 mai : OG. État aggravé. Infiltration cornéenne totale et très prononcée. Il y a de gros îlots de pus dans les lames de la cornée. Hypopyon stationnaire. Les exsudats ont augmenté. Infiltration forte. Sécrétion abondante. Vascularisation augmente.

Injection sous-conjonctivale (5 gouttes à 1/1,000.

16 mai : Même infiltration. Il n'y a plus d'hypopyon à proprement parler, mais de gros flocons de pus flottant dans la chambre antérieure. La vascularisation en bas arrive jusqu'à la surface abcédée. En haut, elle couvre le tiers supérieur de la cornée.

Injections sous-conjonctivales, 5 gouttes à 1/1,000.

19 mai : OG. La vascularisation très forte couvre presque toute la cornée. Le centre est très infiltré et il y a des amas de pus dans les lames. Il est impossible de voir la chambre antérieure. L'iris est enclavé dans la perforation. La guérison n'est pas encore prête à se faire si elle a lieu.

Observation XXXI

7 mai : On infecte l'œil avec une culture de pneumocoque après grattage.

8 mai : Abcès moyen central de la cornée avec infiltration assez prononcée. Hypopyon abondant. Forte conjonctivite avec œdème des paupières et sécrétion très abondante.

Injection dans la chambre antérieure de 3 gouttes de CyHg à 1/3,000. Lavage des culs-de-sac au formol fort.

9 mai : Infiltration diminuée ainsi que l'hypopyon. L'inflammation conjonctivale a beaucoup diminué. Plus de sécrétion.

On voit à la partie inférieure du limbe scléro-cornéen quelques vaisseaux qui rampent sur la cornée.

11 mai : L'abcès commence à se cicatriser. Plus d'hypopyon. L'infiltration diminue. La vascularisation fait le tour de la cornée et marche vers l'abcès. Plus de conjonctivite.

13 mai : La vascularisation surtout vers la partie inférieure arrive jusqu'à l'abcès. L'infiltration a beaucoup diminué.

15 mai : L'abcès est presque cicatrisé. La cornée a repris sa transparence.

On peut considérer l'œil comme guéri.

Observation XXXII

7 mai : Grattage de la cornée d'un lapin et infection par le pneumocoque. Pas d'infection.

On infecte de nouveau. Pas d'infection.

Troisième tentative qui ne donne rien. On injecte alors de la culture de pneumocoque dans la chambre antérieure.

11 mai : Abcès central assez étendu de la cornée, avec infiltration totale assez prononcée. Pas d'hypopyon. Forte conjonctivite. Sécrétion très abondante.

On fait dans la chambre antérieure une injection de 3 gouttes de CyHg à 1/1,000 et un lavage des culs-de-sac au formol fort.

13 mai : Infiltration diminuée surtout au bas de la cornée. Quelques vaisseaux empiètent sur la cornée, surtout à la partie supérieure.

Plus d'inflammation ni de sécrétion conjonctivale.

15 mai : L'abcès a beaucoup diminué et se cicatrise. Les vaisseaux sont arrivés jusqu'à l'abcès. La cornée a repris sa

transparence en bas ; il reste néanmoins un peu d'infiltration à la partie inférieure de la cornée. En somme, la guérison va se faire.

CONCLUSIONS

Les injections antiseptiques dans la chambre antérieure nous semblent efficaces dans le traitement des kératites suppuratives, accompagnées d'hypopyon, d'iritis ou d'irido-choroïdites.

Un plus grand nombre d'expériences faites avec des cultures de streptocoque et de pneumocoque nous permettra de voir si leur action sur ces deux agents est aussi nette que dans les cas où l'abcès est provoqué par le staphylocoque.

Appliquées à l'homme, nous voyons que ces injections dans la chambre antérieure, quoique plus délicates à manier que les injections sous-conjonctivales, ne présentent guère de difficultés sérieuses dans leur application. Elles ont sur ces dernières l'avantage d'être bien moins douloureuses et d'agir beaucoup plus rapidement sur la marche infectieuse des agents pathogènes, et aussi plus sûrement.

Elles sont sans action (du moins lorsqu'elles sont faites avec le cyanure de mercure) sur l'endothélium de la cornée et nous croyons que chez l'homme on pourrait se servir de la solution à 1/5,000 qui amènerait une guérison plus rapide.

C'est dans ce sens que nous avons l'intention de l'appliquer à l'homme, en augmentant progressivement, afin d'éviter toute surprise désagréable, le titre de la solution de 1/1,000 à 1/5,000 et nous osons espérer que les résultats obtenus par cette nouvelle thérapeutique oculaire seront aussi encourageants que ceux que nous a donnés l'expérimentation.

Dr F. PERRIN.

SOCIÉTÉ D'OPHTALMOLOGIE DE PARIS

Séance du 2 juillet 1901

PRÉSIDENCE DE M. DARIER

M. le Dr F. TERRIEN. **Hypertrophie et déplacement de la glande lacrymale.** — Les déplacements de la glande lacrymale peuvent se diviser en deux groupes suivant que le traumatisme intervient ou non.

Les premiers, déplacements d'origine traumatique, beaucoup plus marqués que les autres en général, sont très rares puisque Ahlström, dans un travail récent, n'a pu en réunir que 5 observations dont 1 personnelle[1].

Les seconds, déplacements d'origine non traumatique, ne sont pas moins rares que les précédents. On en trouverait tout au plus 4 ou 5 observations dans la littérature. Le degré de déplacement est variable; mais un point intéressant à noter est que le déplacement ici a été trouvé souvent bilatéral, contrairement à ce qu'on observe dans le déplacement d'origine traumatique[2].

En raison du petit nombre de cas publiés jusqu'à ce jour, nous croyons intéressant de rapporter l'observation suivante qui a trait à un cas peu marqué, il est vrai, mais évident, de déplacement de la glande lacrymale palpébrale.

OBSERVATION

Mlle Fernande G.., âgée de 15 ans, vient consulter à la clinique ophtalmologique de l'Hôtel-Dieu, le 20 juin 1901, pour une chute de la paupière supérieure droite qui aurait commencé, au dire de la malade, deux ans auparavant.

Etat actuel. — La malade paraît solide et bien constituée. Si on examine les yeux, on constate une différence évidente entre les deux. La paupière droite descend sur la cornée un peu plus bas que la gauche, 1 millimètre environ, et la différence s'accentue dans le regard en haut. Ceci est surtout vrai pour la partie supéro-externe et en même temps la peau de la paupière, mince et très

1. G. Ahlström, *Beitrag zur Kenntniss der traumatischen Dislocation der Thränendrüse* (*Centr. Blatt für prakt. Augenheilk.*, 1898, p. 300).

2. S. Golovine, *Déplacement des glandes lacrymales* (*Archives d'Ophtalm.*, 1896, p. 105).

délicate, forme à ce niveau un pli presque tranversal qui retombe sur le bord ciliaire et arrive presque au contact des cils. Comme la direction de la lèvre ciliaire elle-même, la ligne du pli n'est pas tout à fait horizontale, mais légèrement oblique de haut en bas et de dedans en dehors. Cet aspect rappelle un peu le ptosis sénile qu'on observe chez les vieillards, et, bien qu'à un moindre degré, celui qu'on a décrit sous le nom de blépharochalasis.

A gauche, la paupière supérieure semble avoir son aspect normal.

Ce pli est mobile, disparaît lorsqu'on soulève la paupière et paraît ainsi n'être autre chose qu'un simple allongement de la peau. Cependant, celle-ci, lisse et sans rides, semble plus bombée qu'à l'état normal, comme soulevée par une masse sous-cutanée.

A la palpation, en effet, on sent au-dessous de celle-ci une petite masse oblongue, allongée, qui roule et fuit sous le doigt et qui n'est autre que la glande lacrymale palpébrale, comme on peut s'en apercevoir en retournant ou en soulevant la paupière. La glande apparaît alors, et fait saillie sous la conjonctive. Elle est volumineuse et très hypertrophiée.

Si on examine alors avec attention la paupière supérieure gauche qui, au premier abord, semblait normale, on constate que la peau, au niveau de la région supéro-externe, est également plus lisse que de coutume et soulevée aussi par la même petite masse oblongue que l'on sent à la palpation et qui n'est autre aussi que la glande lacrymale palpébrale. De même, si on soulève la paupière supérieure en recommandant à la malade de regarder en bas et en dedans, la glande apparaît très volumineuse.

Enfin, pour terminer l'examen, si on cherche par la palpation à délimiter la situation des deux glandes à travers la peau des paupières, on constate nettement que la glande palpébrale du côté droit est un peu plus volumineuse et descend plus bas (1 millimètre environ) que celle du côté gauche.

Il s'agit donc en réalité d'une hypertrophie des deux glandes lacrymales palpébrales, hypertrophie un peu plus marquée à droite, avec déplacement de la glande de ce côté; ce qui a déterminé une chute légère de la paupière et la formation du pli cutané signalé plus haut.

A part cet aspect spécial et qui gêne peu la malade, celle-ci ne présente aucune altération du globe oculaire dont les mouvements sont normaux. La sécrétion des larmes n'est ni entravée, ni augmentée et il n'y a pas trace de larmoiement. La malade ne s'en est jamais plainte.

Antécédents personnels et héréditaires. — Rien de particulier dans les antécédents. La malade, née à terme, est l'aînée de trois

enfants; les deux autres, venus également à terme, sont morts le premier à 1 mois et le deuxième à 8 mois.

A part la rougeole qu'elle a eu à l'âge de 3 ans, la malade ne semble jamais avoir fait aucune autre maladie. Elle aurait eu vers l'âge de 6 mois des abcès dans les oreilles qui ont laissé au niveau de la conque des cicatrices et des déformations cicatricielles. La malade a marché à 1 an et a eu ses premières dents à l'âge de 13 mois seulement. Elle n'est pas encore réglée, mais paraît bien portante et ne présente nulle part d'adénopathie. Enfin, fait important à signaler dans le cas qui nous occupe, elle n'a jamais eu les oreillons ni aucune inflammation de la région parotidienne.

Il semble donc difficile de rattacher l'affection qni nous occupe à quelque autre d'ordre général. Mentionnons cependant, en terminant, une hypertrophie assez notable des amygdales, surtout à droite. Enfin, l'enfant dormirait généralement la bouche ouverte. Il n'y a pas d'autres signes de végétation adénoïde, mais l'examen du naso-pharynx n'a pu être fait, la malade s'y refusant absolument. Il s'agit donc en résumé dans notre observation d'une hypertrophie un peu plus marquée à droite et ayant entraîné de ce côté un déplacement de la glande.

Ceci est si vrai que ce déplacement diminue à la suite des applications chaudes sur les paupières, la chaleur entraînant une légère diminution du volume de la glande.

Quant à la cause de cette hypertrophie et de ce déplacement, rien dans les antécédents de la malade ne permet d'en faire présumer l'origine. Tout au plus pourrait-on le rapprocher de l'hypertrophie des amygdales qu'on observait en même temps chez notre malade, ce qui rappellerait un peu les cas décrits récemment par Mikulicz[1], puis par Kümmel[2] et Tietze[3] sous le nom de « maladie symétrique des glandes lacrymales et des glandes salivaires ».

Insistons en terminant sur le jeune âge de la malade, jeune âge qui se trouve relaté dans la plupart des observations publiées, que le déplacement soit ou non d'origine traumatique, si bien

1. Mikulicz, *Ueber eine eigenartige Symmetrische Erkrankung der Thränen und mundspeicheldrüsen* (*Beiträge zur Chirurgie, Festschrift, gewidmet Th. Billroth.*, 1892).

2. Kümmel, *Kombinierte Erkrankungen der Thränen- und Speicheldrüsen* (*Verhandl. d. Ges. deutscher Naturf. und Ærzte.* 68 Vers. zu Frankfurt. II. Teil. II. Hälfte, p. 135, 1896).

3. Tietze, *Ein Beitrag zur Lehre von der Symmetrischen Erkrankung der Thränen- und Mundspeicheldrüsen* (*Beiträge z. klin. Chirurgie v. Prof. Bruns*, XIII, 3, p. 816-832, 1897).

qu'on a pu incriminer une laxité et une élasticité plus grandes du ligament suspenseur chez les jeunes sujets.

Quant au traitement, on pourrait, dans notre observation, tenter de fixer la glande, comme l'a fait Golovine, et c'est ce que nous avions tout d'abord l'intention d'essayer avant de l'extirper, mais la malade se refusa à toute intervention.

M. Kalt. — Il me semble qu'il s'agit surtout d'hypertrophie des deux glandes lacrymales avec prédominance à droite. La glande fait facilement saillie lorsqu'on soulève la paupière.

Quant à l'abaissement de la paupière, il me paraît plus apparent que réel, et dû à un allongement de la peau de la paupière supérieure. Cette petite difformité, souvent unilatérale, n'est pas très rare et je crois qu'elle coexiste ici avec l'hypertrophie de la glande, mais c'est là une simple coïncidence.

M. Terson. — Le cas que présente M. Terrien me paraît être ce que Fuchs, Haab et d'autres ont décrit sous le nom de blépharochalasis et où il y a ptosis, relâchement de la peau et affaissement de toutes les parties constituantes de la paupière. La glande palpébrale, qui ne me semble pas hypertrophiée, a suivi l'abaissement des tissus palpébraux qu'elle est incapable d'entraîner. On ne confondra pas ce cas avec le *déplacement vrai* des glandes lacrymales *orbitaires* qui abandonnent leur loge et dont la thèse de Cholous (Paris, 1898), que nous avons inspirée, rapporte 9 observations.

M. Morax. — L'âge d'apparition des troubles correspond à celui qui est le plus souvent noté dans les cas de blépharochalasis. L'hypertrophie de la glande lacrymale ne me paraît pas très nette.

M. Terrien. — Le blépharochalasis est habituellement bilatéral, or, ici, il n'existe de repli cutané que du côté droit; en outre c'est également à l'âge de la puberté que se développent les déplacements de la glande lacrymale.

Hémianopsie bitemporale. — M. Vignes présente un malade atteint d'hémianopsie hétéronyme.

Piguet, Léopold, tailleur, 61 ans.

Antécédents héréditaires. — Père mort à 75 ans (rougeole); mère morte à 65 ans (subitement).

Antécédents personnels. — En 1870, variole; en 1877, sciatique gauche pendant deux ans. *Pas de syphilis.*

En février 1901. — Diminution de l'acuité visuelle et de la vision des objets dans le champ visuel gauche. Pas de céphalée, pas de troubles de l'odorat, quelques vertiges le matin.

Avril 1901. — G. : H. 2,5; V = 0,4.
D. : V = 0,01.

Après atropine (nécessitée par le myosis), papilles blanches, mal limitées; vaisseaux diminués.

Entend la montre à 5 centimètres.

Réflexes patellaires conservés.

Réflexes pupillaires de convergence conservés.

Réaction photolumineuse diminuée monoculairement et binoculairement. Sensibilité normale. Ne fauche pas en marchant.

Urines. — Ni sucre ni albumine.

M. Valude. **L'opération de Mules** (*Présentation de malade*). — Voici un malade opéré par le procédé de Mules depuis dix jours; le résultat est excellent et il n'existe presque plus de sensibilité du moignon. Ce malade est le quatrième que j'ai opéré de la sorte depuis un an et je ne saurais trop recommander cette opération. Vous savez tous qu'elle consiste à inclure une boule de verre dans la coque scléroticale d'un œil éviscéré et je me borne à en rappeler brièvement le *modus faciendi* : 1° éviscération du globe oculaire de la manière ordinaire; 2° inclusion de la sphère de verre creuse. Pour l'introduction de cette sphère il est commode et plus sûr, au point de vue de l'asepsie, de se servir d'un petit appareil très ingénieux que le praticien de Manchester m'a très obligeamment procuré. Avec cet appareil on saisit la boule et on l'introduit dans la coque scléroticale avec facilité et une grande élégance opératoire. Il est à noter que la boule de verre choisie ne doit pas être trop grosse et distendre si peu que ce soit la cavité scléroticale; elle doit y être à l'aise. Pour avoir choisi une fois une sphère un peu trop volumineuse, qui était entrée cependant, mais avec peine, j'ai eu un insuccès et les sutures ont lâché; 3° sutures en deux étages de la sclérotique et de la conjonctive. On réunit la sclérotique avec des sutures au catgut en points séparés et de manière que la ligne de réunion soit verticale. La conjonctive, au contraire, est réunie, comme à l'ordinaire, dans le sens horizontal et par des points de suture séparés, à la soie. Pour faciliter l'affrontement de la conjonctive au-devant de la sclérotique, on aura soin, au début de l'opération, de débrider largement la conjonctive autour du globe.

Cette opération doit être faite avec les précautions antiseptiques les plus grandes; c'est grâce à elles qu'on évitera la réaction opératoire, qui est minime lorsque l'opération est correctement exécutée.

M. Kalt. — J'ai observé à plusieurs reprises des irritations très vives à la suite de l'exentération et je ne considère pas du tout cette opération comme inoffensive. Souvent il se produit une hémorragie dans la cavité et le caillot devient un agent d'infection.

Je me demande si la présence d'un corps étranger dans la cavité oculaire ne peut pas ajouter une irritation nouvelle et amener peut-être des phénomènes sympathiques.

M. Chevallereau. — J'ai fait un grand nombre d'éviscérations, je préfère cette opération à l'énucléation dans tous les cas où celle-ci n'est pas absolument nécessaire; c'est surtout, contrairement à ce que vient de dire M. Vignes, dans la panophtalmie que je la préfère; dans ce cas, en effet, pour peu que le début de l'affection remonte à quelques jours, l'énucléation est une opération difficile parce que la sclérotique est intimement unie à la capsule de Tenon et que l'on a beaucoup de peine à passer entre ces deux membranes. L'éviscération est, au contraire, très simple.

Dans le grand nombre d'éviscérations que j'ai pratiquées, je n'ai jamais eu de réaction inflammatoire que lorsque le pansement, confié à un aide peu habitué, était mal fait. Je me contente de fendre transversalement la cornée sans l'enlever et de vider rapidement l'œil avec la curette Volkmann. Eh bien, si, lorsqu'il ne reste plus que la sclérotique, on ne laisse pas à la coque oculaire le temps de se remplir de sang, si l'on comprime immédiatement la coque vide en appliquant un pansement serré, il n'y a jamais aucune réaction inflammatoire; les suites de l'opération sont fort simples, et l'on peut renvoyer les malades chez eux quelques jours après.

On peut faire à l'éviscération une objection beaucoup plus importante, c'est que les moignons, très beaux au début, diminuent de plus en plus, et que six mois ou un an après cette opération, ses résultats ne sont pas sensiblement supérieurs à ceux d'une énucléation. Je fais donc actuellement autre chose au point de vue esthétique; mais, d'autre part, l'opération de Mules, surtout avec l'ingénieux petit appareil que vient de nous montrer M. Valude, me paraît devoir donner des résultats tout à fait satisfaisants.

M. Valude. — Au point de vue général de savoir si l'éviscération est préférable à l'énucléation, je dirai que la perfection de l'antisepsie a diminué beaucoup les réactions post-opératoires qui me paraissaient à moi-même redoutables autrefois après l'éviscération. De plus, est-ce parce que la cavité sclérotícale est soigneusement refermée dans l'opération de Mules? Le fait certain est qu'on observe après cette opération une réaction très modérée et jamais d'hémorragie.

Reste la question de savoir si la prothèse opératoire, dans l'œil éviscéré ou dans l'orbite après énucléation, est utile ou ne l'est pas. Il est certain que beaucoup d'opérés portent d'excellents moignons après l'énucléation ou la simple éviscération; mais il

est non moins certain que nombre d'opérés aussi, possédant une faible quantité de graisse orbitaire, sont incapables d'une bonne prothèse dans les mêmes conditions. Ce sont ces cas qui ont inspiré aux ophtalmologistes le désir de faire mieux et de s'assurer d'un bon moignon dans tous les cas. Il me paraît donc légitime de chercher dans cette voie à la condition que l'inclusion d'un corps étranger de soutien soit inoffensive. Et ce paraît être le cas de l'opération de Mules.

Les opérés que j'ai pu suivre depuis quelques mois, un an même, ne s'aperçoivent pas de la présence de leur globe de verre et leur moignon est parfaitement indolore. La cicatrice est belle et très solide.

Si le cas ne se prête pas à l'éviscération et qu'il faille recourir à l'énucléation, on a alors à sa disposition divers procédés de prothèse orbitaire. J'ai renoncé à inclure divers corps organiques tels que les sphères d'éponge, de charbon, les têtes de fémur de jeunes chiens, etc. Les recherches expérimentales que j'ai faites avec ces matières m'ont donné de détestables résultats. L'éponge, en particulier, se greffe bien mais disparaît rapidement par résorption, ainsi que j'ai pu m'en assurer chez un malade. L'inclusion d'un globe oculaire entier de lapin, d'après Lagrange, serait préférable; on pourrait, en tout cas, pour demeurer dans le même principe que l'opération de Mules, employer une sphère de verre, ou d'argent perforé, comme le conseille Pflueger.

M. A. Terson. Rapport sur un travail du Dr Dupuy-Dutemps, intitulé : **Autoplastie palpébro-palpébrale à pédicule dans le traitement de l'ectropion cicatriciel de la paupière inférieure.** — On doit donner le nom précis et générique d'autoplastie *palpébro-palpébrale* au procédé de blépharoplastie qui consiste à utiliser une paupière pour remplir la perte de substance de l'autre paupière. C'est le nom que nous lui avons proposé dans notre ouvrage de *Chirurgie oculaire*, paru en novembre 1900, et c'est celui que M. Dupuy-Dutemps a adopté aujourd'hui. Il y a déjà assez longtemps qu'on a eu l'idée d'employer une paupière pour remplacer l'autre; mais les procédés ont beaucoup varié. Pour combler la perte de substance après ablation d'un épithélioma, mais aussi pour l'ectropion cicatriciel, Mirault, Denonvilliers, Panas, Landolt, Tripier, Kalt, Valude (Société d'Opht. de Paris, 8 novembre 1892) et bien d'autres, se sont adressés à une paupière pour remplacer l'opposée. Même le symblépharon a paru justiciable de ce genre d'opération modifié.

M. Dupuy-Dutemps se borne à signaler que l'autoplastie palpébro-palpébrale a été déjà deux fois exécutée, d'abord par

Landolt (*Arch. d'opht.*, 1885), avec un lambeau en anse pris aux dépens de la paupière supérieure, puis par Panas qui, au lieu d'employer des lambeaux en pont, en escarpolette ou par glissement déjà usités, eut l'idée d'appliquer tout simplement la blépharoplastie à pédicule, de même forme et de même genre que celle qu'on trace sur la tempe ou sur la joue, d'après les procédés usuels si perfectionnés par Denonvilliers, mais où le lambeau est pris sur la peau de la paupière supérieure elle-même, au-dessous du sourcil. M. Panas a exécuté ce procédé en 1897; on en trouvera les détails dans ses *Leçons de clinique ophtalmologique*, 1899, p. 33.

C'est ce même procédé que M. Dupuy-Dutemps a employé.

M. Panas l'avait employé dans un de ces cas d'ectropion spontané juvénile, qu'il appelait sténodermique, que M. Truc a appelé brachydermique, et nous-même sclérodermique, où la peau de la paupière inférieure subit, sans qu'il y ait toujours un état lacrymal primitif bien net, une sorte de rétraction spéciale avec aspect lisse et tendre de la peau du visage, qui, chez ces sujets, semble présenter une modification particulière. Comme tous les moyens sont souvent insuffisants dans ces cas, on peut être conduit, dans ces ectropions *pseudo-cicatriciels*, après avoir épuisé l'effet des canalisations, des cautérisations et résections conjonctivales, à des tarsorraphies partielles qui suffisent quelquefois à apporter une peau nouvelle pour rendre à la paupière inférieure une ampleur suffisante. Dans le cas de M. Panas, une résection conjonctivale fut faite pour accentuer le retrait du bord palpébral, mais elle fut combinée à la prise d'un lambeau à pédicule externe et taillé au niveau du bord supérieur du tarse.

La paupière inférieure avait été incisée et débridée assez largement pour recevoir le lambeau emprunté à la paupière supérieure. Le résultat fut remarquable. Le lambeau prit complètement.

L'ectropion fut corrigé, et la difformité opératoire nulle. La paupière supérieure supporta, sans le moindre ectropion, sa perte cutanée.

Ce procédé mérite donc une sérieuse attention. M. Dupuy-Dutemps, qui avait, ainsi que nous, assisté à l'opération, l'a employée dans le cas suivant : il s'agit d'un jeune homme de 26 ans, atteint d'ectropion cicatriciel inféro-externe datant de l'enfance et consécutif, paraît-il, à un violent traumatisme qui aurait entraîné une fistule osseuse et une cicatrice adhérente à l'enfoncement osseux.

Une autoplastie palpébro-palpébrale à pédicule fut pratiquée sous le chloroforme, après incision libératrice de la cicatrice et

tarsorraphie. Le lambeau est pris au-dessous du sourcil et a 5 centimètres de long sur 10 millimètres de large à la partie moyenne. La commissure externe est légèrement déplacée, et on pratique le transfert du lambeau et la suture. Pansement au protective. Réunion par première intention. Dans les trois premières semaines, légère rétraction du lambeau qui le réduit à 3 centimètres de long et à 6 millimètres de large. La tarsorraphie est levée au bout d'un mois. Au bout de deux mois et demi, le résultat paraît bon et stable.

La paupière supérieure n'a pas souffert de sa perte cutanée.

Ce procédé présente l'avantage de combler la perte de substance palpébrale par un lambeau de même *consistance* et de même *couleur* que celles de la paupière inférieure. On sait combien les lambeaux obtenus par greffe de la peau du bras sont disgracieux par leur couleur blanche. De plus, cette autoplastie palpébro-palpébrale a l'avantage de la blépharoplastie à pédicule en général; ses lambeaux conservent presque toujours indéfiniment la même dimension, fait *capital*, et que la greffe est impuissante à produire. Tels sont les considérables avantages du procédé.

Certainement ce procédé ne serait pas applicable à de vastes ectropions cicatriciels, ceux classiques par brûlures, par exemple. Il faut alors une peau épaisse et solide pour remplacer la charpente même de la paupière détruite, et la blépharoplastie temporale ou malaire à pédicule, même comme étendue, reste le procédé de choix, et la paupière supérieure n'y suffirait pas. Mais dans les petits ectropions, dans ceux où il n'y a qu'une sorte de modification de la peau, quand l'aspect esthétique doit être conservé au maximum, on devra penser à l'autoplastie palpébro-palpébrale à pédicule. M. Panas et M. Dupuy-Dutemps se sont servis de lambeaux à pédicule externe. Dans certains cas, pour relever seulement l'angle interne de la paupière inférieure, on prendra le lambeau à pédicule nasal, en taillant le lambeau horizontalement sous le sourcil, comme nous l'avons proposé dans notre livre[1] et comme M. Dupuy-Dutemps en reparle. On pourra agir de la sorte pour de petits ectropions internes de diverses natures (cicatrices consécutives à des affections ou des opérations lacrymales, brûlures, ulcérations lupiques, etc.), ou après l'ablation de petits épithéliomas.

La tarsorraphie, quelquefois complète, d'autres fois seulement partielle, externe, médiane ou interne, sera le plus souvent combinée à cette blépharoplastie d'un nouveau genre.

1. A. Terson, *Chir. oculaire*, pages 95 et 109.

Le lambeau emprunté à la paupière supérieure pourra un peu varier d'étendue avec la laxité si différente, suivant les sujets, de la paupière supérieure. On ne le prendra pas trop bas ni trop près du bord ciliaire afin d'éviter un ectropion consécutif.

Ce procédé reste donc un procédé utilisable comme choix ou nécessité dans certains cas. Il est souvent inutile, et dans quelques cas d'ulcérations en cours ou cicatrisées, la tarsorraphie partielle, aidée de la libération et de l'exhaussement de la cicatrice, avec ablation de la partie trop difforme, suffira.

C'est ce qui se passe dans l'ectropion scrofuleux malaire où déjà, en 1871, Bowman faisait la tarsorraphie partielle, combinée à l'excision de la cicatrice et à des incisions libératrices diverses. Dans un cas récent de sinusite maxillaire ouverte en ce point orbitaire externe, chose fort rare à ce niveau, mais qui finit par guérir avec cicatrice gaufrée et léger ectropion externe, chez une jeune Anglaise, nous avons pu, par une ablation partielle de la cicatrice, une libération profonde des adhérences et une tarsorraphie du tiers externe en respectant toutefois le canthus, obtenir une correction complète de l'ectropion, et la tarsorraphie a été, sans reproduction de la difformité, supprimée après deux mois. Une légère dépression subsiste à peine, sans difformité vraie, au niveau de l'ancienne cicatrice.

Quoi qu'il en soit, l'autoplastie palpébro-palpébrale à pédicule, située et modifiée suivant les innombrables variétés des cicatrices, peut être appelée, le cas échéant, à jouer un rôle important. Il faut donc savoir gré à M. Dupuy-Dutemps d'avoir de nouveau rappelé sur elle l'attention par un succès opératoire.

Notre confrère nous a encore envoyé, à l'appui de sa candidature, son importante thèse sur la pathogénie de la stase papillaire dans les néoplasmes intra-craniens. Ces titres scientifiques nous semblent mériter la bienveillante attention de la Société.

M. Valude. — J'ai eu, depuis longtemps, la même idée de restaurer la paupière inférieure aux dépens de la supérieure, et j'ai pu la réaliser une fois, il y a cinq ans, en 1896, antérieurement, par conséquent, à l'opération actuelle.

Il s'agissait d'une jeune fille qui était alors âgée de 20 ans, et qui est aujourd'hui infirmière à l'hôpital Hérold, Louise Quéd... Elle présentait un ectropion cicatriciel externe de la paupière inférieure de l'œil droit, suite de brûlure ; sa paupière supérieure avait été brûlée aussi, mais légèrement, de telle sorte que la peau n'en était pas rétractée, mais flasque, ridée et exubérante. Cette abondance de la peau de la paupière supérieure me donna l'idée d'y emprunter un lambeau à pédicule, et, en effet, après avivement de l'ectropion inférieur, j'y taillai un lambeau à pédi-

cule externe que je rabattis en bas pour le fixer sur la surface cruentée de l'ectropion. Bien entendu, j'ajoutai une suture des bords palpébraux. L'opération fut faite aux Quinze-Vingts, le 30 avril 1896. Le résultat a été très bon.

Je suis donc d'accord avec M. A. Terson pour trouver à ce procédé de grands avantages lorsqu'il est possible de le mettre en usage; j'ajoute qu'il comporte un agrément de plus, c'est que la suture temporaire des paupières, au lieu d'être laissée pendant de nombreux mois, peut être défaite beaucoup plus tôt. La guérison définitive est donc beaucoup plus rapide pour les malades opérés de cette façon.

M. le Dr A. Terson. **Glaucome consécutif à une rétinite brightique. Puissant effet analgésiant de la dionine.** — Le glaucome peut survenir au cours du mal de Bright et même après une rétinite brihgtique à tableau ophtalmoscopique classique. Il y a là une division clinique à établir avec les autres glaucomes hémorragiques. Hutchinson (1866), Brailey, Pagenstecher, Schnabel, Weeks, Jocqs, Panas et Rochon-Duvigneaud en ont rapporté des cas. Wehrli, dans un travail récent[1], en donne deux nouveaux examens histologiques après énucléation, ce qui prouve la gravité du mal. Mon père et moi avons, dans ces dernières années, observé aussi plusieurs fois le glaucome comme terminaison de la rétinite brightique, mais ces cas sont restés inédits. J'ai observé aussi deux fois le glaucome hémorragique bilatéral chez des sujets ayant à la fois du sucre et de l'albumine dans les urines.

Je renvoie aux travaux de Brailey, de Rochon-Duvigneaud et de Wehrli pour les résultats si intéressants de l'examen histologique. Je ne désire point ici insister sur la pathogénie de ces cas où les causes d'intoxication et d'exsudation séreuse sont portés à leur comble, et coexistent avec une dégénérescence vasculaire si intense que l'iridectomie serait à peu près toujours dangereuse ou inefficace dans ces yeux dégénérés. Je me bornerai à signaler l'effet puissant de la dionine qui m'a permis d'éviter l'énucléation, voire même l'ablation du sympathique, chez une malade dans un état général précaire et pour un œil atrocement douloureux que rien n'avait pu calmer. Si nous y avons perdu un examen histologique intéressant, la malade a conservé son globe. Frappé de ce résultat inespéré, et considérant combien nous sommes désarmés dans le glaucome hémorragique, j'ai voulu apporter ma contribution aux études persévérantes de Darier et d'autres observa-

1. Wehrli, *Arch. of Ophtalmology*, XXIX, et *Ann. d'oc.*, oct. 1900.

teurs, en rappelant que la dionine a déjà donné à Simi une profonde analgésie dans le glaucome hémorragique.

J'ai été consulté il y a un an par une dame de 60 ans qui m'était envoyée par un confrère. Cette dame était atteinte aux deux yeux de rétinite albuminurique tout à fait classique, avec hémorragies, mais aussi nombreuses taches blanches. L'œil gauche était beaucoup plus malade et n'avait qu'une acuité d'environ 1/20. La tension était normale. Cette dame, dont le frère et la sœur sont morts brightiques, est atteinte elle-même de mal de Bright avec albuminurie, très haute tension artérielle (entre 24 et 26 au manomètre de Potain) et hypertrophie du cœur, sans compter tous les autres symptômes du mal de Bright. Je me bornai à surveiller de temps en temps les yeux de cette malade, à lui prescrire les verres appropriés (2 D. 50) et à conseiller une grande sévérité dans le régime lacté. L'iodure, la trinitrine ont été également employés. Les sangsues, essayées une fois, ont déterminé une hémorragie fort longue à arrêter.

Quoi qu'il en soit, la malade resta à un moment donné plusieurs mois sans me voir, puis je fus rappelé en février 1901. L'œil droit, toujours atteint de rétinite, pouvait encore lire un journal; mais l'œil gauche avait perdu toute perception lumineuse, était d'une dureté pierreuse, très congestionné et depuis trois semaines déjà provoquait des douleurs extrêmement violentes. Il était complètement inéclairable et l'est resté depuis.

Vu l'absence de perception lumineuse et la constatation antérieure des hémorragies rétiniennes, l'iridectomie fut rejetée, car on connaît ses dangers dans le glaucome hémorragique. Je m'en tins aux myotiques appliqués cinq à six fois par jour. L'ésérine étant mal tolérée, la pilocarpine resta le seul myotique employé. Une légère amélioration suivit ce traitement, mais, au bout d'un mois, les douleurs devinrent telles que nous en vînmes aux sclérotomies postérieures qui ne donnèrent cette fois qu'une détente passagère. Les douleurs redevinrent si vives qu'on agitait la question de l'énucléation, quand je pensai à essayer la dionine et je prescrivis une solution à 1/40 trois fois par jour, tout en continuant la pilocarpine. A mon grand étonnement, *dès le soir même* des premières instillations, les douleurs commençaient à se calmer, la malade pouvait dormir. Au bout de quelques jours, je constatais l'état suivant : la cornée était brillante et transparente, la pupille restait à l'état de moyenne dilatation. L'œil, quoique toujours fort dur, montrait une légère élasticité à la palpation. Enfin les douleurs avaient complètement disparu. L'œil était blanc, au lieu d'être violet et congestionné comme autrefois, et était sillonné par places de quelques veines tortueuses, comme dans

certains glaucomes absolus, mais où les douleurs font défaut.

J'ai essayé chez cette malade la solution à 1/20. Elle n'a pas donné d'effet analgésique plus marqué, et ni la solution à 1/20 ni celle à 1/40 n'ont provoqué de fort chémosis. Une cuisson marquée suivie d'un léger œdème de la conjonctive bulbaire et du cul-de-sac inférieur, voilà tout ce qu'a éprouvé la malade. Je n'ai pas essayé la poudre de dionine.

Quel que soit le sort ultérieur de cet œil, cette analgésie surprenante dure depuis près de deux mois.

J'ai essayé aussi la dionine à 1/20 dans un cas de glaucome aigu typique, combinée aux myotiques. Elle a déterminé une analgésie assez marquée, mais comme l'hypertonie restait forte, j'ai pratiqué l'iridectomie sclérale qui a rendu en quelques jours la vision.

J'ai également prescrit la dionine à 1/10 dans certains cas d'iritis douloureuse. Elle m'a paru entraîner une certaine analgésie. Je l'ai également essayée dans les ulcères cornéens, comme l'a conseillé Verms, mais ici je n'ai pas encore vu que la maladie en ait notablement bénéficié.

Je rappelle de nouveau, en terminant, outre les faits de Darier, que Simi a observé (*Bollet. d'ocul.*, janvier 1901) la cessation absolue des douleurs dans deux cas de *glaucome hémorragique* typique par l'application de la poudre et d'une solution à 6 p. 100.

Ces faits et celui que j'ai observé sont puissamment encourageants en présence d'un mal où l'œil est perdu, où l'iridectomie paraît dangereuse ou inutile, où les ponctions peuvent être insuffisantes et où le malade en est réduit à l'énucléation, à l'ablation du sympathique et autres destructions, alors qu'il ne cesse d'ailleurs de vous répéter qu'il préfère la mort aux souffrances qu'il endure. J'ignore la constance et la durée de l'effet de la dionine; mais dans notre cas, la solution faible a suffi à provoquer une analgésie profonde et prolongée.

M. le Dr Darier. — Le cas que M. Terson vient de nous rapporter est des plus intéressants. Cette cessation subite et durable des douleurs oculaires profondes dans le glaucome s'observe assez souvent. Je l'ai notée moi-même lorsque j'ai lu à une de nos séances mon premier travail *sur les analgésiques oculaires*. Simi a publié 3 cas semblables à celui de M. Terson. Dans ces derniers temps, j'ai eu plusieurs fois l'occasion d'observer la cessation rapide et complète des douleurs dans le glaucome aigu. Il se produit également une amélioration très grande de la vision, comme je l'ai fait ressortir au dernier congrès de la Société française d'Ophtalmologie. La dionine serait donc d'un très grand secours et pour calmer la douleur, et pour diminuer la tension

intra-oculaire; elle permettrait ainsi de préparer le malade à l'opération en diminuant les phénomènes irritatifs.

Je suis surpris d'apprendre que M. Terson n'a observé que peu d'effet de la dionine dans l'iritis. Tout dépend bien souvent de la série des cas qui vous tombent sous la main; il y a aussi manière de faire. Dans les iritis banales, sans grandes douleurs, la dionine changera peu l'état des malades au point de vue douleur. Au contraire, quand se présentera à vous un client souffrant cruellement depuis de longs jours, vous aurez bien des chances de lui supprimer ses douleurs dès la première application de dionine et de lui procurer pour la première fois un sommeil réconfortant. La dionine est toute nouvelle; ses indications cliniques et thérapeutiques ont encore besoin d'être rendues plus précises; mais, pour cela, il faut le concours de nombreux observateurs.

Pour ma part, j'ai trouvé l'action de la dionine si puissante et si remarquable dans l'iritis que je crois devoir vous mettre en garde contre ce fait que, souvent, après quelques jours d'application d'un collyre à la dionine et à l'atropine, l'iritis est à tel point améliorée que le malade, se croyant guéri, cesse tout traitement ou commet des imprudences qui entraînent des rechutes plus graves que la première atteinte du mal.

C'est là le revers de médaille de tous les traitements dits abortifs. Dans ces cas, la dionine n'a plus d'effet pour ainsi dire, à cause de l'accoutumance qui se fait très rapidement pour ce précieux médicament. Donc, toutes les fois que vous traiterez un cas d'iritis par la dionine et que vous verrez une amélioration trop rapide se produire, gardez-vous bien de suspendre trop tôt le traitement général qui est le plus souvent l'indication la plus importante, l'iritis étant rarement une affection purement locale.

L'emploi de la dionine dans les kératites m'a donné des résultats bien divers : tantôt j'ai obtenu une cessation rapide et durable des phénomènes douloureux, quelquefois même de la photophobie et cela dans des kératites de toutes sortes; d'autres fois, l'analgésie n'était presque pas appréciable ou ne durait que deux ou trois jours. L'état des lésions peut donner l'explication de ces faits, si l'on veut bien se rappeler que l'accoutumance pour la dionine se fait très rapidement. Dans une kératite parenchymateuse subaiguë, vous avez beau au début instiller de la dionine, vous n'obtiendrez guère qu'une analgésie de très peu de durée si tant est qu'elle soit appréciable. Au contraire, si vous tombez vers la fin de la période aiguë, vous pourrez par la dionine obtenir de vrais miracles, vous verrez un petit malade qui n'a pas ouvert les yeux depuis des semaines et ne fait que se plaindre jour et nuit,

vous le verrez soulagé au point qu'il pourra ouvrir les yeux sans peine et dormir d'un bon sommeil. Il y a là l'éternelle question de l'opportunité thérapeutique et du sens clinique, qui ne s'apprend guère que par expérience, et nous avons encore besoin de bien des recherches et des tâtonnements pour arriver à poser d'une façon précise les indications relatives à l'emploi des analgésiques oculaires nés d'hier.

Les kératites douloureuses pouvant bénéficier de l'emploi de la dionine sont encore si mal connues elles-mêmes que l'on comprend que les résultats soient des plus variables dans cette classe d'affections oculaires.

Il en est de même pour les sclérites ou épisclérites, dont les unes bénéficient grandement de l'emploi de la dionine tandis que les autres n'en retirent aucun résultat. Je ne puis ici vous donner toutes les indications que l'expérience m'a fournies; mais j'espère remettre prochainement sur le bureau de la Société un volume où seront traitées en détails toutes les médications nouvelles introduites en thérapeutique oculaire.

M. A. Terson. — La dionine paraît abaisser la tension intra-oculaire; mais, dans mon cas, l'analgésie extrême qu'elle a produite était hors de proportion avec la très légère diminution de tension qu'elle a entraînée dans l'œil, qui est en somme resté fort dur. La doctrine doit être réservée aux cas où on ne peut pas faire la cure radicale du glaucome par l'iridectomie, et où il faut à tout prix calmer les douleurs.

M. E. Kalt, médecin de la clinique des Quinze-Vingts. **Un cas de rétinite centrale exsudative circonscrite à la macula.** — Au mois de mai de cette année, j'ai eu l'occasion d'observer une altération singulière de la macula que je n'avais jamais rencontrée jusqu'à ce jour.

Le nommé Dubois, âgé de 60 ans, cultivateur, se présenta pour un trouble visuel intense de l'œil *gauche*.

Pas d'altération antérieure, milieux transparents. Papille normale, sauf un léger voile sur les bords. Artères et veines non altérées. De suite une tache claire attire l'attention sur la région maculaire. A ce niveau le fond d'œil est occupé par un cercle de teinte uniformément blanc grisâtre, d'un diamètre sensiblement égal à celui de la papille. Le contour est limité nettement par le fond rouge de l'œil, sans pigmentation foncée.

Au côté temporal de ce disque se voient deux traînées blanchâtres fort courtes et en continuité manifeste avec le bord du disque. Néanmoins ces petites traînées, à direction ascendante et descendante, n'ôtent en rien à la tache cet aspect de disque circu-

plus qu'une mince couche de grains externes. Sur un œil atteint d'embolie de l'artère centrale avec thrombose de la veine, Nuel a constaté dans la région maculaire une exsudation qui a détruit la couche des cônes et altéré les grains externes. Ces altérations relèveraient du trouble de la circulation extrême dans la macula où les vaisseaux sont gorgés de sang.

De ces constatations anatomo-pathologiques il résulte qu'un trouble circulatoire dans la région maculaire peut amener la transsudation d'élément coagulables d'aspect blanc; mais pas plus dans la rétinite albuminurique que dans l'embolie de l'artère centrale les exsudats blancs ne se localisent exclusivement dans la dépression maculaire. Il est même singulier qu'une infiltration à contour aussi nettement arrêté puisse se cantonner dans une région qui, anatomiquement, ne semble pas avoir de limite définie.

Mais le dernier mot devant toujours rester à la clinique, voyons dans quels cas une altération de forme circulaire, accompagnée de scotome central, a été constatée au niveau de la macula.

Haab, dans son *Atlas d'ophtalmoscopie* (1897), figure sur la planche 51, C, une tache arrondie, grisâtre, occupant la macula d'un œil dans la rétine duquel un éclat d'acier avait séjourné pendant vingt heures. Bien qu'elle n'eût pas été lésée directement, la macula se couvrit d'abord d'un pointillé jaunâtre auquel succéda une tache foncée indélébile avec abaissement de l'acuité visuelle à 1/10e sans qu'il y eût d'autres lésions oculaires.

Dans la *rétinite circinée*, affection généralement unilatérale, des altérations maculaires de forme sensiblement circulaire ont été constatées. Au mémoire de Fuchs[1] est annexée une planche dont la figure 2 montre une altération assez irrégulière, il est vrai, de la macula, mais de forme généralement circulaire et seulement un peu plus grande que la papille; on examinera aussi la figure 11 où il existe une altération maculaire analogue et on ne pourra s'empêcher de penser que, si les exsudats blancs à disposition circinée occupaient la région maculaire, la forme de la lésion que j'ai observée moi-même serait bien près d'être réalisée. Et qu'on ne dise pas que dans l'hypothèse que je viens d'émettre il faudrait rejeter absolument l'affection du cadre de la rétinite circinée. Que l'on examine bien les figures de Fuchs. A côté des cas types avec l'ellipse exsudative bien indiquée, il y en a d'autres où la lésion maculaire est largement prédominante (fig. 2-8-10) et Fuchs insiste sur ce fait que chez plusieurs de ses

1. Fuchs, *Arch. de Graefe*, 1893, III.

malades l'aspect du fond d'œil a changé dans le cours des années (obs. V, VI, VII); l'infiltration circinée tend à disparaître et seule l'atrophie maculaire persiste sous forme d'une tache grisâtre.

Nuel (*loco cit.*) a observé un cas de rétinite circinée unilatérale dont le début remontait à six mois et où la macula était occupée par un décollement rétinien qui en cet endroit était blanc grisâtre, proéminente de 1 millimètre, avec une tache plus sombre au centre. Deux vaisseaux veineux, après avoir fait un crochet, se terminent sur le disque blanchâtre par une petite hémorragie. Le décollement persistait encore onze mois après le début de la maladie.

Deux cas de Fuchs montraient également un décollement maculaire. Il est probable que ce décollement a existé dans tous les cas et que les altérations pigmentaires de la macula lui ont succédé.

Ammann[1], en 1897, a eu l'occasion d'examiner histologiquement un œil atteint de rétinite circinée. Dans la choroïde se voyaient de nombreux vaisseaux à parois scléreuses. Dans la rétine se voyaient les altérations connues de la rétinite albuminurique, hémorragies, blocs hyalins, cellules chargées de graisse. Beaucoup d'hémorragies entre la choroïde et la rétine. A retenir que les blocs hyalins sont surtout composés de globules rouges altérés et non de masses albumineuses coagulées.

Kuhnt[2], sous le nom de rétinite atrophique ou raréfiante centrale, a observé 4 cas d'une affection non encore décrite et qui constituerait un type bien déterminé. On trouve à la région maculaire une tache circulaire d'un rouge intense, un peu déprimée et entourée d'une zone rétinienne un peu troublée. Cette tache rouge reste invariable pendant des mois et ne serait que la choroïde vue au travers d'une macula dont le tissu aurait disparu. Une fois la lésion paraissait secondaire à un traumatisme. Trois fois l'étiologie fut obscure et dans deux cas il s'agissait de sujets âgés et l'on pouvait songer à un trouble circulatoire.

Sans faire un rapprochement forcé, il me sera permis de signaler la forme *circulaire* de l'altération *spontanée* de la macula observée par Kuhnt chez des vieillards. Aux anatomistes incombera la tâche d'expliquer ce phénomène.

Pour conclure, je dirai que j'ai observé chez un homme âgé une altération maculaire unilatérale constituée par une infiltration suivie de destruction des couches externes de la rétine au niveau de la tache jaune. Les caractères de cette lésion permettent de

1. Ammann, *Arch. f. Augenheilkunde*, 35, page 123.
2. Kuhnt, *Zeitschrift f. Augenheilkunde*, 1900.

la rapprocher dans une certaine mesure de ceux observés dans la rétinite circinée dont ce cas semble réaliser une forme atypique.

M. Chevallereau. — Ne s'agissait-il pas peut-être d'un colobome maculaire ? Il n'est pas toujours possible de se fier aux indications des malades sur le moment d'apparition des troubles visuels.

M. Morax. — Nous savons que les colobomes maculaires correspondent à des lésions hémorragiques ou inflammatoires produites pendant la vie intra-utérine ou peu après la naissance. Ce sont en général des lésions dépendant de l'infection syphilitique. N'est-il pas possible de soupçonner pareille étiologie chez le malade en question ?

M. Kalt. — Je répondrai à M. Chevallereau que la tache avait l'aspect d'un exsudat et non celui d'une sclérotique mise à nu. Le malade, fort intelligent, rapportait parfaitement les symptômes qui l'avaient incommodé : photopsie, objets vus déformés et troubles.

SOCIÉTÉ FRANÇAISE D'OPHTALMOLOGIE

CONGRÈS DE 1901

(Suite et fin[1]*)*

M. Guende (Marseille). **Tableau schématique pour le diagnostic des paralysies musculaires de l'œil** (2e édition). — Ce tableau a pour but de faciliter l'étude de la diplopie. Il donne sous une forme schématique très simple les signes des paralysies musculaires, de façon que l'on puisse se les représenter comparativement et en saisir l'ensemble d'un coup d'œil.

Des flèches, au nombre de six, sont disposées suivant les rayons d'un cercle, rappelant par leur direction la déviation que chacun des muscles de l'œil imprimerait à la pupille, s'il agissait isolément. C'est ainsi que les deux flèches horizontales, dirigées, l'une en dehors, l'autre en dedans, figurent respectivement le droit externe, muscle abducteur, et le droit interne, muscle adducteur. Le petit oblique, qui est à la fois élévateur et abducteur, est représenté par une flèche dont la pointe regarde en haut

1. Voir le numéro d'août. — Compte rendu emprunté à la *Clinique Ophtalmologique*.

et en dehors, le droit supérieur (élévateur et faiblement adducteur), par une autre dont l'extrémité se porte en haut et légèrement en dedans. Quant au grand oblique et au droit inférieur, ils occupent, en bas, une position symétrique à celle des deux précédents. C'est donc dans la direction du regard suivant le sens indiqué par les flèches que se produira l'augmentation de la diplopie dans la paralysie du muscle correspondant.

Le schéma est double, pour plus de commodité. Le patient faisant face au tableau, la moitié droite correspond à son œil droit, la moitié gauche à son œil gauche.

La diplopie est figurée, pour l'image vraie, par un trait noir, pour la fausse image, par un trait rouge montrant le type d'inclinaison dont cette dernière tend à se rapprocher, lorsque l'objet fixé se déplace dans le champ d'action du muscle paralysé. Les fausses images se trouvent groupées autour de l'image vraie, que je n'ai représentée, à dessein, qu'une seule fois, au centre de la figure. Le tout forme un ensemble que l'on oubliera difficilement et qu'un simple coup d'œil permettrait d'ailleurs de se rappeler (Edité par Giroux, constructeur d'instruments d'ophtalmologie, 19, rue de l'Odéon, Paris, 1901).

M. Laurent. **Le traitement du ptosis par la méthode de Motais.** — L'auteur relate deux cas de ptosis congénital qu'il a opérés par ce procédé. Il n'a eu qu'à se féliciter du résultat dans les deux opérations, surtout dans la deuxième où le relèvement de la paupière a été plus complet. Cependant, dans ce dernier cas, l'opérée étant partie immédiatement après l'opération, il s'est produit une ulcération de la cornée qui a laissé un leucome presque central. Peut-être, dit l'auteur, sera-t-il prudent à l'avenir d'éloigner de la cornée le fil suspect en le faisant ressortir sur le bord palpébral au niveau des cils. Cette complication a déjà été observée par plusieurs opérateurs.

L'auteur est d'avis qu'il ne faut pas tenir grand compte du résultat immédiat, car l'opération s'accompagne souvent d'une infiltration plus ou moins marquée des paupières qui pourrait faire croire à un quasi-insuccès.

M. Baudoin (de Castres). **Complications inédites de l'iridectomie dans l'occlusion pupillaire complète et moyen d'y obvier.** — Le Dr Baudoin a eu l'occasion, dans le cours de l'an dernier, chez deux malades atteints d'occlusion pupillaire totale, suite d'iritis torpide, de pratiquer l'iridectomie au lieu d'élection, c'est-à-dire dans la région scléro-cornéenne supérieure.

Cette opération a déterminé l'irido-dyalise limitée à la région

de la section; dans le premier cas, cet accident a dû se produire au moment de la section; dans le second cas, c'est pendant que la pince à iridectomie appuyait légèrement sur la lèvre postérieure pour passer au-devant de l'iris, que le décollement s'est produit, annoncé par quelques gouttes d'un liquide citrin provenant de la chambre postérieure.

Ces deux faits n'auraient pas mérité d'être signalés, s'ils n'avaient pas extrêmement compliqué les suites de l'opération en raison de l'agglutination que le limbe de l'iris contracte avec la lèvre antérieure, et qui rend la dissociation de ces deux membranes très difficile, au point que la pince est exposée à cheminer derrière l'iris ou à meurtrir les lèvres de la plaie.

Voici l'explication naturelle de ces faits : dans les irido-choroïdites torpides et à marche lente, le tissu chorio-iridien subit une atrophie générale, qu'on peut constater à l'œil nu sur la trame de l'iris, et qui atteint évidemment la ligne d'insertion aux procès ciliaires. Quand la chambre antérieure est ouverte, la pression du liquide accumulé derrière l'iris, qui tout à l'heure avait son contrepoids dans la résistance de la chambre antérieure, ne trouve plus de compensation et provoque l'éclatement du diaphragme au point le moins résistant, qui réside dans les attaches de l'iris. Celles-ci ont, en effet, subi l'atrophie générale, à laquelle s'ajoute une atrophie par distension, en raison des tiraillements que leur fait subir l'effacement plus ou moins complet de la chambre antérieure.

Le Dr Baudoin estime que cette complication est toujours bonne à éviter; aussi est-il d'avis que, dans les vieilles occlusions pupillaires, avec effacement de chambre et trame d'iris atrophiée, il y a lieu de placer la section en pleine cornée. Dans ce cas, si l'irido-dialyse se présente, le limbe de l'iris sera trop haut pour se confondre avec les lèvres de la section.

L'iridectomie sera moins périphérique; mais il ne résultera de ce fait aucun inconvénient, puisqu'il ne s'agit que de rétablir la communication entre les deux chambres.

M. Jocqs. — Dans ces cas de distension de l'iris par le liquide de la chambre postérieure et où les attaches de l'iris sont déjà affaiblies, l'incision ne doit pas être trop périphérique. Comme M. Baudoin, je serais donc tenté d'attribuer en partie cet accident à la situation de l'incision.

D'ailleurs, dans ces cas d'hypertonus symptomatiques d'une occlusion pupillaire, et même dans le glaucome, ainsi que je le crois, il n'est pas nécessaire que l'iridectomie soit très périphérique ni très grande. Il suffit que la communication soit rétablie entre la chambre postérieure et la chambre antérieure.

MM. Carra et Valois. **Kyste sous-conjonctival. Observation clinique et anatomo-pathologique.** — Observation clinique. Le 14 février 1901 se présente à l'hôpital de Nevers un homme, tailleur de pierres, porteur d'une petite tumeur sous-conjonctivale. Elle est située dans l'angle interne, dirigée selon le grand diamètre du globe, à égale distance de l'angle interne et du limbe scléro-cornéen; elle était mobile sous la conjonctive bulbaire.

L'intervention chirurgicale fut simple et curative (Valois).

Examen anatomo-pathologique. Petite tumeur ovoïde, de 7 millimètres sur 5, remplie de liquide transparent.

Sur la coupe histologique, la tumeur se trouve en plein stratum conjonctival, limitée par une atmosphère de tissu conjonctif adulte formant chorion. Sur celui-ci naissent plusieurs assises de cellules épithélioïdes : la première rangée est cubique avec gros noyau central; la seconde est formée de longues cellules cylindroïdes, en bâtonnets à noyau ovoïde. Elles prennent mal les couleurs d'aniline. Entre le revêtement conjonctival et le chorion, existent des vaisseaux larges, dilatés, remplis d'hématies, avec des éléments embryoplastiques ou lymphoïdes. Par moments, le revêtement conjonctival est épais et dense, présentant des sortes de digitations, qui dénotent de l'irritation ou inflammation.

D'après la constitution histologique et l'examen clinique, on ne paraît pas autorisé à faire de cette tumeur un cysto-adénome, provenant de la glande lacrymale de Krauss, dite caronculaire; mais bien un kyste traumatique (Rochon-Duvigneaud) ou d'origine traumatique. L'explication serait la suivante : Inclusion et prolifération d'un lambeau conjonctival dans les couches profondes à la suite d'une érosion ou blessure accidentelle de la conjonctive bulbaire (P. Carra).

Prof. H. Truc (Montpellier). **Assistance oculistique des aveugles.** — L'assistance des aveugles mérite toute la sollicitude de l'oculiste et constitue pour lui un devoir de charité professionnelle. Le praticien s'y applique généralement, mais les efforts individuels pour produire des résultats complets ont besoin d'être coordonnés. Il importe donc de collaborer à la création ou au développement des divers éléments d'assistance de l'aveugle (écoles, ateliers, asiles, patronage), et surtout de le faire avec ensemble et méthode. Chacun, à l'occasion, indiquera à l'aveugle ou à sa famille les ressources d'instruction générale ou professionnelle et s'enquerra des meilleures conditions favorables aux intéressés; il facilitera en outre par tous les moyens de propagande à sa portée (conférences, brochures, articles, etc.), l'assis-

tance physique, intellectuelle et morale des malheureux privés définitivement de la vue soit par la maladie, soit par les accidents du travail. L'oculiste complétera son rôle thérapeutique, étendra son action morale, et aura la satisfaction de faire un peu plus de bien.

SOCIÉTÉ DE CHIRURGIE

24 avril 1901

M. CHAUVEL. **Strabotomie parasclérotieale.** — Cette opération, préconisée par M. Delamare, médecin militaire, qui nous adresse à ce sujet 10 observations, consiste dans la section des tendons des muscles de l'œil à 2 millimètres en dehors de leur insertion sur la sclérotique. Elle donnerait des résultats bien meilleurs que la strabotomie habituelle, juxtasclérotieale, c'est-à-dire avec section des tendons au ras de la sclérotique.

SOCIÉTÉ D'ANATOMIE ET DE PHYSIOLOGIE DE BORDEAUX

Séance du 15 *janvier* 1900

PRÉSIDENCE DE M. CANNIEU

M. AUBARET. **Ectropion « ex vacuo »; opération par le procédé de Truc.** — J'ai l'honneur de vous présenter une malade chez laquelle M. le professeur agrégé Lagrange a pratiqué une opération d'ectropion *ex vacuo* en suivant le procédé imaginé par Truc (de Montpellier).

Cette malade a été énucléée, il y a dix ans, pour panophtalmie à la clinique du professeur Badal. Elle a porté son œil artificiel jusqu'à il y a trois mois. A ce moment, elle a présenté un ectropion *ex vacuo* qui, s'étant accentué lentement, a fini par rendre impossible le port de son appareil prothétique. Son cul-de-sac conjonctival inférieur avait en entier disparu.

C'est une femme à peine âgée de 38 ans, qui exerce la profession de vendeuse dans un magasin et pour laquelle un œil artificiel est indispensable.

L'intervention a été faite sous chloroforme le 16 décembre dernier. Je vais vous en rendre compte en quelques mots; cela va me permettre de vous rappeler brièvement les divers temps du procédé autoplastique de Truc.

Dans un premier temps, la paupière en ectropion a été dédoublée sur une étendue d'environ 6 à 8 millimètres.

Dans un deuxième, le lambeau antérieur a été relevé et maintenu par des anses allant de la muqueuse à la peau. M. le professeur Lagrange a ajouté ici une légère modification au procédé. Il a approfondi le cul-de-sac conjonctival inférieur, reconstitué à l'aide d'une anse de Snellen.

Enfin, en dernier lieu, un lambeau de 4 à 5 millimères de large sur 2 centimètres 1/2 de long a été pris sur la peau de la tempe, retourné sous le pont cutanéo-muqueux constitué par la commissure et suturé aux deux lèvres des lambeaux palpébraux.

Vous pouvez dès maintenant juger du résultat de ce procédé ingénieux que l'auteur a dénommé procédé en vanne.

Les suites opératoires ont été des plus simples. Les sutures faites au fil de soie ont été retirées les unes après les autres, du cinquième au sixième jour. On peut voir maintenant que le cul-de-sac inférieur est suffisamment profond.

Je viens à l'instant de lui mettre un œil artificiel. Elle le maintient très solidement. La paupière présente à peine les traces opératoires de l'intervention récente.

Jusqu'ici, le résultat paraît donc exellent. Maintenant, sans vouloir préjuger de l'avenir, nous pensons qu'avec un cul-de-sac semblable, avec ce relèvement de peau qui paraît devoir constituer une vanne très solide, nous avons tout lieu d'espérer une guérison durable.

Néanmoins, il sera nécessaire, pour se prononcer sur la valeur du procédé employé, de suivre notre malade le plus longtemps possible.

M. Fromaget. J'ai présenté, il y a dix-huit mois, à la Société de médecine un malade opéré d'un ectropion *ex vacuo* dans des conditions analogues. Je n'ai eu besoin que du dédoublement de la paupière inférieure. L'autoplastie était inutile. Le malade est encore actuellement très bien et porte un œil artificiel. Il serait intéressant de revoir cette malade dans plusieurs mois pour montrer une fois de plus l'excellence du procédé de Truc.

SOCIÉTÉ DE NEUROLOGIE

2 *mai* 1901

Sur une forme spéciale de myopathie progressive primitive avec ptosis bilatéral et participation des muscles masticateurs. — M. Pierre Marie apporte l'observation d'un myopathique dont le type clinique se rapproche de la forme facio-scapulo-humérale de la myopathie, mais s'en distingue par un ptosis bilatéral, par un affaiblissement des muscles masticateurs et par des troubles très nets dans le fonctionnement de la langue. Le nombre des cas plus ou moins analogues à celui-ci est encore trop restreint pour qu'il soit permis de dire s'il s'agit là d'un type à part ou d'une simple variété de la forme facio-scapulo-humérale classique.

Sur le réflexe du tendon d'Achille. — M. Babinski rappelle ses travaux publiés depuis 1896 sur l'importance de l'examen du réflexe du tendon d'Achille. De nouvelles observations sur des tabétiques prouvent que dans des cas frustes, ou à la première période de la maladie, le réflexe achilléen peut fournir, plus souvent que le réflexe de la rotule, des données pour le diagnostic. (*La Presse médicale.*)

SOCIÉTÉ DE BIOLOGIE DE PARIS

25 *mai* 1901

Action vaso-motrice de la cocaïne. M. Laborde. Je crois que les résultats analgésiques fournis par les diverses méthodes de cocaïnisation tiennent surtout à l'action du toxique sur les vaisseaux sanguins. La cocaïne agit surtout comme vaso-constricteur puissant. C'est, je crois, à cette actiou vaso-constrictive qu'il faut faire jouer le rôle le plus important dans l'analgésie par la méthode épidurale.

M. Hallion. — Le mécanisme de l'anesthésie cocaïnique tel que l'adopte M. Laborde est trop absolu. Si les effets de la cocaïne étaient subordonnés à son action vaso-constrictive, l'anémie des éléments nerveux devrait produire des résultats superposables à ceux que la cocaïnisation détermine. Or, si l'on prive de

circulation soit un nerf, en l'isolant sur une très grande étendue, soit un vaste territoire nerveux en liant, par exemple, l'aorte abdominale ou les artères d'un membre, les phénomènes que manifestent les éléments nerveux anémiés ne sont pas identiques, tant s'en faut, à ceux que détermine leur imprégnation par la cocaïne.

La cocaïne impressionne *directement* tous les éléments vivants; elle les excite à dose faible, les paralyse à dose forte. Mais une même dose, qui est forte pour telle espèce d'élément, est faible pour telle autre, moins impressionnable que la première; c'est ainsi qu'une dose donnée peut entraîner à la fois la paralysie de l'appareil nerveux sensitif et l'excitation de l'appareil constricteur des vaisseaux; l'anémie de la région se juxtapose dès lors à l'anesthésie, mais elle ne la commande point (*Presse médicale*, 29 mai 1901).

BIBLIOGRAPHIE ET REVUE DES JOURNAUX

Dr DE MICAS. **Comment on se défend contre la myopie.** Un volume de 40 pages. — Ce travail est divisé en deux parties; dans la première, il indique les règles de l'hygiène qui doivent préserver l'enfant et l'écolier des fâcheux effets de la myopie, depuis les bancs de l'école. Il examine quels sont les jouets qu'on donne aux enfants, puis viennent les notions pratiques sur les bâtiments et le mobilier scolaire, l'éclairage et ses divers modes, les études, les récréations, les diverses méthodes d'écriture, la lecture, le livre et ses qualités requises pour qu'il réalise tous les desiderata d'une bonne impression. Dans la deuxième partie, M. de Micas fait une étude clinique de la myopie, dont les principaux symptômes sont exposés avec concision et clarté. Les verres correcteurs, leur composition chimique, leur monture, font l'objet d'un paragraphe spécial, de nature à éclairer ceux qui, sans consulter l'oculiste, cherchent des verres pour corriger leur réfraction; on trouve en outre les plus précieux renseignements pour savoir quel numéro convient exactement à la vue.

Cette monographie est appelée à rendre de grands services à tous ceux qui ont charge d'enfant ou qui ont souci de conserver longtemps leur vue en bon état. Nous recommandons ce travail à l'attention de tous les médecins, qui pourront y puiser des conseils utiles et pratiques.

La myopie, son traitement, son hygiène, par le Dr A. Leprince. Rousset, éditeur, 1901. — L'auteur a voulu écrire, pour les médecins et les étudiants, un traité simple et pratique qui leur permît de bien connaître l'état actuel de cette importante question : la myopie. Il ne s'adresse pas aux spécialistes et il est nécessaire de connaître ce fait pour juger son livre. On ne trouvera donc pas ici un travail personnel, une étude nouvelle de la myopie, de ses causes et de son traitement. C'est un travail d'ensemble, une mise au point d'une question capitale en oculistique.

Aussi bien, puisque l'auteur avoue s'adresser au public comme aux médecins, aurions-nous le droit de trouver qu'il est un peu trop osé en ce qui concerne les thérapeutiques nouvelles.

L'auteur a consacré un assez long chapitre au traitement chirurgical de la myopie, et entre autres à la suppression du cristallin transparent. Un homme du monde qui lirait ce chapitre en conclurait volontiers que, pour guérir son enfant atteint de forte myopie, il n'a qu'à lui faire enlever son cristallin.

M. le Dr Leprince, à notre avis, en partisan peut-être de ladite opération, n'a pas insisté suffisamment sur ses dangers. C'est là un défaut, croyons-nous, dans un livre qui peut être lu par tous. L'extraction du cristallin transparent est une question encore à l'étude, et il faudra de nouvelles statistiques avant qu'elle ait acquis droit de cité en ophtalmologie. Nous ne dirons rien du nasalorexis, sinon que c'est encore là un traitement qui n'a pas été pratiqué sur une assez grande échelle pour qu'on puisse juger ses résultats.

M. le Dr Leprince s'est beaucoup occupé de l'hygiène oculaire des enfants à l'école, et la partie de son livre qui traite de cette question montre que l'auteur a vu et a compris les défauts de nos méthodes scolaires.

De nombreuses gravures ornent ce petit livre et ajoutent encore à l'intérêt de la lecture. Nous ne doutons pas de son succès auprès des médecins et du public. Dr Beauvois.

VARIÉTÉS

Un cachet d'oculiste hispano-romain, par le Dr Rodolphe del Castillo y Quartiellers, in *Anales medicos Gaditanos*, 15 décembre 1900. — Cet article renferme une intéressante discussion sur un cachet d'oculiste hispano-romain, dit cachet de Madrid. Après des généralités sur les cachets d'oculistes, sur leur

forme et sur leur valeur historique, l'auteur fait remarquer qu'il y a divergence de vues sur l'origine de ces documents archéologiques. D'après Sichel, ces cachets appartenaient à des chirurgiens militaires qui suivaient et accompagnaient les légions romaines dans leurs campagnes. Deneffe, non moins autorisé en la matière, se basant sur les fautes d'orthographe et les altérations de termes scientifiques rencontrées dans les cachets oculistiques, n'est pas de cet avis. Il fait remarquer que si les chirurgiens possesseurs de ces cachets venaient de Rome, ils savaient le latin, et devaient veiller à ce que les graveurs copiassent minutieusement les inscriptions qu'ils leur confiaient. Deneffe, Camille Julian et Schuerman, remarquant que jusqu'ici ces cachets ont été rencontrés dans des pays où les Gallo-Romains ont pénétré, pensent, au contraire, que ces cachets appartenaient à des médecins gaulois. De tous les peuples, en effet, les Gaulois ont été celui qui a le plus rapidement pris la civilisation et la langue romaines. Les praticiens indigènes, pour augmenter leur crédit et vulgariser leurs produits, auraient pris le moyen des cachets. Ainsi s'expliqueraient les fautes d'orthographe et les altérations de termes scientifiques qu'on a rencontrées dans ces documents. A l'appui de cette opinion, l'auteur remarque que l'Italie, la Grèce, l'Espagne, qui ont été fouillées par de nombreuses explorations archéologiques, n'ont pas jusqu'ici revélé de cachets.

Le *cachet de Madrid*, commenté dans l'article que nous analysons, est le seul document fourni par l'Espagne, on l'appelle encore cachet de *Cœlius Diadumenus*, et il appartient à la collection du Dr Eusebio Valdeperas. On ne connaît pas son lieu d'origine, malgré de nombreuses recherches faites dans ce sens. On sait seulement que son dernier propriétaire vivait à Tarragone, et qu'il était grand amateur d'antiquités. Il porte l'inscription suivante :

1°	CAE . DIADV STACTUM
2°	CAE . DIADV SPODIAC
3°	CAE . DIADV
4°	DIA

que le professeur Rodolfo del Castillo traduit ainsi :

Cœ[lii] Diadu[meni] stactum
Cœ[lii] Diadu[meni] spodiacum
Cœ[lii] Diadu[meni]
Dia[dumeni?]

c'est-à-dire :

1° Collyre de stactum de Cælius Diadumenus;
2° Collyre de spodiacum de Cælius Diadumenus;
3° Collyre de Cælius Diadumenus;
4° Diadumenus.

Le commentaire de l'auteur porte sur chaque terme de l'inscription.

Il fait remarquer d'abord que le nom de Cælius Diadumenus est très fréquent sur les inscriptions tumulaires de Cadix, de Lérida et de Sagunte.

Quant au collyre de *stactum*[1], il indique une préparation fort employée en Grèce, et dans laquelle entrait l'*opobalsamum*, baume d'Arabie et de Judée. Galien recommande beaucoup une formule de stactum contenant deux parties d'opobalsamum et une d'huile. C'est un mot fréquent dans les cachets avec les indications : *ad claritatem, ad aspritudinem, ad lippitudinem.* Le collyre de *spodiacum*[2] n'est pas aussi connu ; il est à base de scories métalliques, de cuivre, de préférence finement pulvérisées et associées à d'autres substances. Galien, Oribase et d'autres le recommandent.

Le dernier mot DIA est plus difficile à interpréter. S'agit-il des premières lettres du mot *diathesis*, mais on se demandera alors pourquoi le mot *ad*, qu'on retrouve toujours avec *diathesis*, est supprimé. Dans le cachet de Bayeux, Sichel a interprété le mot *dia* par le nom d'un collyre. Ici il est difficile de se prononcer.

Ce cachet espagnol confirme-t-il la théorie de Sichel, ou celle de Deneffe? Il n'en est rien malheureusement. S'il a été trouvé à Tarragone, ou dans une autre ville d'Espagne, il ne faut pas oublier que, au temps de Constantin, cette province fit partie de la préfecture de Gaule et de Bretagne. L'oculiste possesseur du cachet put donc être un des Gaulois qui, partis de Lyon, de Toulouse, de Vienne, se répandirent dans les provinces colonisées par les Romains, et qui contribuèrent à étendre l'influence de la métropole.

Dr A. Beauvois.

1. Du grec στακτή, huile de myrrhe.
2. Du grec σποδιακός, σποδός, cendre, scorie.

Le Gérant : Félix Alcan.

5931. — L.-Imprimeries réunies, B, rue Saint-Benoît, 7. — Motteroz, directeur.

DE LA COMPRESSION

ET

DE LA LIGATURE DE LA CAROTIDE PRIMITIVE

DANS LE TRAITEMENT DE L'EXOPHTALMOS PULSATILE

PAR

Le Dr P. RASCALOU

INTRODUCTION

Nous observons depuis près de deux ans, à la clinique ophtalmologique de notre maître le Dr Despagnet, un malade atteint d'exophtalmos pulsatile, qui a d'abord été traité par l'iodure, la compression directe sur l'œil et la compression digitale de la carotide primitive. Ce traitement n'ayant donné aucun résultat, on a dû recourir à la ligature de cette carotide primitive, qui a donné sinon une guérison complète, du moins une amélioration très satisfaisante et un relèvement énorme de l'acuité visuelle.

Cette observation que nous donnerons en détail, a été pour nous le point de départ de recherches, pour savoir dans combien de cas ces deux traitements (compression digitale et ligature) ont été employés dans le traitement de l'exophtalmos pulsatile, les accidents et les résultats thérapeutiques qu'ils ont donnés. Nous allons donc reprendre les observations publiées en 1890 par Lefort, dans la *Revue de chirurgie*[1], et rapportant les cas d'exophtalmos pulsatiles traités par compression ou ligature de la carotide.

Nous verrons les résultats obtenus ainsi, les guérisons et les morts survenues, soit immédiatement, soit quelques semaines après l'intervention. Nous y ajouterons deux obser-

1. *Revue de chirurgie*, 1890, pages 368 et 457.

vations d'exophtalmos traités et guéris, l'un, il est vrai, avec perte de la vue, par la compression digitale, l'une du Dr Despagnet, et l'autre du Dr Bossalino.

Nous donnerons ensuite deux observations du Dr Siegrist parues dans les *Annales d'ophtalmologie de de Graefe*, t. L, 1900.

Enfin nous donnerons l'observation personnelle du malade qui a été le point de départ de ce travail, et nous essayerons en terminant de dégager de cette étude la conduite à tenir en pareil cas.

I

Nous ne referons pas ici l'historique ni l'étiologie de la question. M. le Dr Delens, dans sa thèse de doctorat, a rapporté les observations suivies d'autopsie et confirmant la théorie de Nélaton, à savoir que l'exophtalmos pulsatile était produit par la rupture de la carotide dans les sinus caverneux. C'est la théorie admise aujourd'hui, et nous ne nous y attarderons pas. De même, nous admettrons que le diagnostic dont le Dr Lefort a parlé très longuement dans son travail paru en 1890, dans la *Revue de chirurgie*, a été bien fait, et que l'exophtalmos pulsatile n'a pas été confondu avec une dilatation cirsoïde de l'artère ophtalmique, ni avec un angiome ou un angio-sarcome (9 cas de Sattler et 10 cas de Keller).

Nous ne nous attarderons pas non plus au traitement de cette affection par l'électropuncture, qui n'a pas donné de résultats encourageants, ni par les injections coagulantes, qui non seulement n'ont donné aucun succès, mais sont encore très dangereuses, ni par l'extirpation qui ne pourrait s'appliquer qu'à des tumeurs orbitaires et non pas au véritable exophtalmos.

Il ne nous reste donc que la compression et la ligature de la carotide.

Si nous reprenons les observations publiées par Lefort d'exophtalmos pulsatiles non traités, — traités par compres-

sion, — ou par ligature de la carotide, nous trouvons les résultats suivants :

A. — Aucun traitement.

Obs.			
19	. . . . .	. . . . .	Mort subite.
25	. . . . .	Vue perdue. Incapable de travailler.	
30	. . . . .	Développement énorme des vaisseaux.	
37	. . . . . Amélioration.		
69	. . . . . — après 14 mois.		
80	. . . . .	. . . . .	Apoplexie, hémiplégie, aphasie. *Mort.*
107	. . . . .	. . . . .	Mort après excision des vaisseaux.

Nous trouvons donc 7 cas où on n'a fait aucun traitement. Sur ces 7 cas, nous avons seulement 2 améliorations (37 et 69), dont une après 14 mois seulement, soit 11,76 p. 100.

2 cas (25 et 30) qui se sont aggravés, l'un de perte de la vue, avec incapacité de travailler, l'autre d'un développement énorme des vaisseaux.

1 mort après excision (107). Cette mort ne peut être imputable à l'affection qui nous occupe, mais à l'intervention : un médecin ayant pris cette tumeur pour une tumeur maligne l'excisa, et le malade mourut d'hémorragie.

Il reste donc 2 morts (19 et 80) sur 7 cas, soit 28,57 p. 100 de mortalité dans les cas non traités.

B. — Compression.

Obs.			
16	. . . . .	. . . . .	Pas de changements.
17	. . . . . Guérison avec perte vue.		
23	Guérison complète.		
28	. . . . .	. . . . .	Pas de résultats. Mort 2 ans après.
38	. . . . . Guérison avec perte vue.		
51	. . . . . Guérison avec perte vue.		
55	. . . . .	. . . . .	. . . . . Mort subite.
75	. . . . . Légère amélioration.		

78	. . . . .	. . . . .	Pas de changements.
79	. . . . .	. . . . .	*Amène syncope.*
81	Guérison.		
86	. . . . .	. . . . .	Pas de résultats.
92	. . . . .	. . . . .	Pas de résultats.
99	. . . . .	Guérison incomplète.	
101	. . . . .	Guérison incomplète.	
103	Guérison complète.		
104	. . . . .	Guérison avec diminution de la vue.	

Nous avons donc 17 cas de compression.

Nous y ajouterons 20 autres cas, dans lesquels la compression n'ayant donné aucun résultat, a été suivie de ligature, et que nous avons compris dans les cas traités par la ligature.

Sur 37 cas, nous avons seulement 3 guérisons complètes, soit 9,18 p. 100.

6 guérisons incomplètes avec perte de la vue, soit 18,36 p. 100.

1 mort subite, soit 2,97 p. 100.

Nous pouvons ajouter à ce chapitre, deux observations suivies de guérison par compression de la carotide, l'une avec perte de la vue, il est vrai. La première est du Dr Despagnet, mon maître, et c'est celle qui a été suivie de guérison avec perte de la vision. La seconde est du médecin italien D. Bossalino, assistant à la clinique Vincentius, et a paru dans les *Annali di Ophtalmologia*, Pavia 1901, fasc. 2. C'est à l'obligeance de mon cher ami le Dr Beauvois que je dois la traduction de cette dernière observation, ainsi d'ailleurs que celle des deux observations de Siegrist. Voici la première[1] :

Observation I

Mme M..., 60 ans, est, le 3 juillet 1893, renversée par un fiacre qui lui passe sur le corps. Relevée sans connaissance, elle présente, dès le début, une hémorragie *de l'oreille et de la narine gauches*. Ramenée chez elle, elle reçoit les soins

1. Despagnet et Picqué. *Bulletin de la Société de chirurgie*, 1893.

de notre confrère, Mlle Danel, à qui nous devons les premiers détails de notre observation. Notre confrère constate l'écoulement sanguin de l'oreille et du nez qui s'arrête sitôt que la malade est couchée. Une demi-heure après, Mme M... reprend connaissance : elle n'a aucun souvenir de ce qui est arrivé. Elle accuse des douleurs atroces au sommet de la tête. Pendant la nuit, une nouvelle hémorragie abondante se produit, toujours par la narine et l'oreille gauches, hémorragie qui se continue sous forme de suintement sanguinolent jusqu'au jeudi 7.

En même temps que la céphalalgie violente, la malade présente des troubles subjectifs intéressants. Dès la première nuit elle entend un bruit assourdissant qui semblait, disait-elle, se produire à gauche et au-dessous d'elle et qu'elle comparait à l'action d'une scie. Ce bruit de scie semble se renforcer à partir du septième jour et ne disparaît qu'au commencement de septembre.

Jusqu'au samedi 9 juillet, Mlle Danel ne remarque rien d'anormal du côté de la face.

La malade était dans une grande prostration. La température, restée normale jusqu'au 8, monta le soir de ce jour à 38°. Le 9, pas de variation. Le 10, elle s'élève à 38°7, degré qu'elle n'a jamais dépassé.

Le 9 juillet au matin, notre confrère remarque un gonflement de la paupière supérieure *droite*, qui augmente rapidement pour devenir considérable le soir. En même temps, les céphalalgies redoublent et le bruit de scie devient plus accusé.

Le 13, je suis appelé pour donner des soins à l'œil droit. Antérieurement j'avais opéré l'œil gauche de la cataracte. La malade, très faible, parle avec difficulté.

L'œil droit est fortement projeté en avant, et a, en dehors de l'orbite, le volume d'un gros œuf. Les paupières, fortement œdématiées et tendues, le recouvrent. La peau en est rouge, luisante. Entre elles fait saillie la muqueuse conjonctivale qui forme chémosis.

Rien de particulier à signaler qui soit appréciable en dehors de l'état inflammatoire apparent. Aucun battement n'est

visible. La palpation ne permet pas d'en découvrir davantage. Le toucher laisse simplement constater une induration générale considérable de toute la masse orbitaire. L'auscultation est négative.

En entr'ouvrant les paupières, ce que l'on ne peut faire qu'avec la plus grande peine, on trouve l'œil fortement injecté et offrant un chémosis considérable qui fait saillie au dehors et qui, en partie, recouvre la cornée dont la portion visible est saine. La pupille est dilatée et réagit à la lumière, mais faiblement. L'examen du fond de l'œil est impossible, le cristallin étant complètement cataracté. Toutefois, on constate que la perception lumineuse existe. Les mouvements de l'œil sont très limités et douloureux. L'absence de toute pulsation appréciable ainsi que de tout bruit de souffle, l'apparition de l'exophtalmos sept jours après l'accident, me firent penser qu'il pouvait bien s'agir là d'un phlegmon orbitaire produit par la pénétration de quelques esquilles osseuses dans l'orbite, de l'ethmoïde peut-être, et avec infection consécutive par le nez. L'hypothèse était d'autant plus vraisemblable que la fracture de la base du crâne était démontrée par l'écoulement de la narine et de l'oreille et que les phénomènes oculaires étaient tout à fait d'aspect phlegmoneux. Toutefois je me bornai à prescrire la compression avec l'application permanente de glace. Je donnai, en même temps, des cordiaux et fis pratiquer des injections de morphine. Six jours se passent ainsi. Les phénomènes phlegmoneux deviennent plus accusés. Toujours pas de pulsation apparente ou sensible au toucher ; pas de bruit de souffle perceptible. La malade accuse des douleurs lancinantes aiguës dans l'œil droit. Tous les jours on fait la toilette de cet œil avec une solution de sublimé à 1/2000e.

Le 21 juillet, la malade ressent des douleurs épouvantables dans l'orbite droit. L'œil est complètement immobile; la perception nulle. La pupille ne réagit plus. Les tissus orbitaires sont tellement indurés, le globe tellement étranglé, que je me décide à faire une ponction dans le creux orbito-palpébral vers sa partie moyenne. Il s'écoule un peu de

sang. Je lave au sublimé : on continue la compression et la glace. Ce débridement semble soulager la malade qui dort un peu dans la nuit. Le lendemain, l'étranglement est aussi prononcé, les douleurs sont revenues aussi vives. Avec un stylet, on entr'ouvre les lèvres de la plaie. Nouvel écoulement sanguin, suivi d'une détente. Lavage au sublimé, compression, glace.

Le 24, on perçoit au toucher, dans l'angle interne, au travers de la paupière supérieure, une pulsation bien nette avec thrill. Le 25, l'induration est moins forte, les tissus sont un peu relâchés, la pulsation est visible à l'œil nu, le bruit de souffle n'est pas perceptible. Le bruit de scie est toujours aussi intense. L'anévrisme artérioso-veineux n'est pas douteux. La malade est très affaiblie. Depuis plusieurs jours elle délire. Toutefois la température n'a pas dépassé 38°7. Elle dort peu. On fait tous les soirs une injection d'un centigramme de morphine.

Le 26 juillet, le Dr Picqué est appelé en consultation. Il confirme le diagnostic d'exophtalmos pulsatile. Etant donnée l'extrême faiblesse de la malade, il rejette l'idée de la ligature de la carotide. Il conseille de continuer l'emploi de la compression orbitaire exercée avec douceur à l'aide de la bande élastique.

Jusqu'au 20 août la situation se modifie peu. A partir de cette date l'exophtalmos semble diminuer. Toutefois, à la fin d'août, la cornée se nécrose dans un point : il se fait de l'hypopyon. Le Dr Sauvineau, qui me remplaçait, prescrit localement un traitement antiphlogistique et antiseptique. L'infection ne se propage pas. L'hypopyon se résorbe. Le point abcédé se répare. La décroissance de l'exophtalmie s'accentue. La malade reprend des forces.

Au commencement d'octobre, l'exophtalmos n'est pas plus gros qu'une noix. Le chémosis est moins intense. Les veines ciliaires sont fortement dilatées, variqueuses. La paupière supérieure est en ptosis. La compression est continuée.

Fin mars, l'exophtalmos est très peu sensible. La pulsation est toujours accusée dans l'angle interne. Il n'y a plus de

chémosis. Les vaisseaux ciliaires sont toujours volumineux. La pupille ne réagit plus et reste dilatée. La perception lumineuse est nulle. Le globe oculaire se meut, mais très faiblement ; à peine a-t-il, dans tous les sens, une excursion de 3 à 4 millimètres. La paupière supérieure est en ptosis partiel. Elle ne se relève qu'à moitié de façon à ne découvrir que les deux tiers pupillaires. Jamais il n'y a eu aucun phénomène du côté de l'œil gauche, qui est resté excellent.

En résumant cette observation on trouve : chute violente sur le pavé et passage d'une voiture sur le corps amenant une fracture de la base du crâne, ainsi qu'en témoignent l'écoulement de la narine et de l'oreille gauches. Céphalalgies violentes. Bruit de scie dans la tête. Pendant cinq jours rien d'anormal dans les yeux. Le sixième jour, apparition d'un œdème des paupières de l'œil droit. Exophtalmie avec caractères phlegmoneux. Induration considérable des tissus et douleurs orbitaires violentes. Pas de pulsation sensible ni de bruit de souffle. Le vingt-troisième jour, seulement, apparition de la pulsation avec thrill. Le bruit de souffle a toujours fait défaut. Compression oculaire pendant neuf mois. Disparition de l'exophtalmie, mais persistance de la pulsation dans l'angle interne de la paupière supérieure. Paralysie partielle de tous les muscles moteurs. Atrophie probable du nerf optique, ainsi que le prouve la perte totale de la perception lumineuse.

Un fait dans notre observation mérite une mention spéciale. La fracture de la base siégeait à gauche, comme en témoigne l'écoulement sanguin par l'oreille et la narine correspondantes, et cependant l'exophtalmos s'est manifesté du côté opposé. Ce fait, qui existait, d'ailleurs, dans un cas de Nélaton, indique évidemment que le trait de fracture a dépassé la ligne médiane et qu'il a ménagé dans son trajet irrégulier le sommet du rocher correspondant à l'écoulement sanguin.

Chez notre malade, les phénomènes de l'exophtalmos apparurent tardivement et présentèrent des caractères classiques.

Nous insisterons seulement sur trois points particuliers :

1° Le gonflement palpébral signalé dans tous les cas, mais

qui fut si marqué qu'il put un instant en imposer pour un phlegmon de l'orbite dont la pathogénie, d'ailleurs, pouvait facilement s'expliquer par l'infection propagée des fosses nasales, par la fracture de la paroi interne de l'orbite. Lefort ne fait pas mention de cette particularité.

2° L'ophtalmoplégie totale. Quelquefois elle n'est que partielle et se limite à la 6e paire. Ici, au contraire, la 3e, la 4e et la 6e paires étaient intéressées, mais il ne nous a pas été possible de savoir si l'ophtalmoplégie totale, que Lefort considère comme la plus fréquemment observée, était contemporaine de l'accident ou seulement consécutive à la distension des vaisseaux et surtout de la veine ophtalmique.

3° L'atrophie de la papille est un symptôme digne d'être noté. Probablement consécutive à l'étranglement du nerf par compression, elle a produit, dans notre cas, une cécité absolue, phénomène qui s'est présenté dans 27 des cas relatés par Lefort.

Enfin, chez notre malade, nous n'avons pu constater le souffle continu avec redoublement qui constitue un signe si important de l'affection qui nous occupe.

M. Picqué, comme chirurgien, appelé à donner son avis sur l'opportunité d'une intervention chirurgicale, hésita à proposer chez une femme âgée et débile, la ligature de la carotide qui, en somme, constitue, ainsi que l'a démontré Lefort, la principale ressource chirurgicale dans les cas de ce genre.

Nous sommes heureux que des circonstances spéciales nous aient permis de juger la valeur de l'abstention dans l'exophtalmos pulsatile et nous pensons, en résumé, que si, dans l'immense majorité des cas, il convient d'opposer la ligature à distance, il en est d'autres où l'on peut agir différemment, lorsque la tumeur pulsatile, après s'être développée tardivement, reste stationnaire.

Dans ces conditions, il est bien permis, pour les raisons que nous avons indiquées plus haut, de compter sur une guérison spontanée et peut-être sur l'efficacité de la compression directe.

Observation II

Un cas d'exophtalmos pulsatile, associé à la maladie de Basedow.

B. E..., âgé de 44 ans, se présente à la clinique le 28 août 1899.

Rien de notable dans ses antécédents.

La mère est vivante et saine ; son père est mort de mort violente.

Elle eut 5 sœurs dont 4 sont vivantes et saines. L'une d'elles mourut d'ulcère stomacal. La malade dit qu'elle a toujours été bien portante jusqu'à l'âge de 22 ans, époque à laquelle, par suite de forts chagrins, elle eut des troubles cardiaques.

Son cœur battait plus vite que d'ordinaire, son cou augmenta de volume et ses yeux devinrent proéminents. Cet état de choses persista jusqu'à aujourd'hui ; peut-être le cou est-il moins gros à l'heure actuelle.

Elle eut huit grossesses, dont trois cessèrent dès les premiers mois. Elle conduisit les autres à terme, mais deux des enfants moururent dès les premiers mois de leur vie; les trois autres sont vivants et sains. Elle ne présenta jamais d'autres troubles que ceux que nous venons de signaler.

Depuis deux ans, elle n'a plus de menstruation régulière, et dernièrement elle notait à l'époque où elle aurait dû être réglée, des vertiges violents qui lui faisaient perdre connaissance. Le 20 août 1899, juste pendant un de ces accès, elle tomba de l'escalier, se heurtant la tête, l'épaule et le côté gauche. En se relevant, elle avait l'œil droit en forte exophtalmie, et la vision était abolie de ce côté. Les jours suivants, l'exophtalmie diminua et la vue revint en partie.

Actuellement (le 28 août 1899), elle a de l'œil droit $V = 5/30$.

Exophtalmie moyenne, légère ptôse de la paupière supérieure. Chémosis de la conjonctive, cornée claire et transparente, pupille légèrement dilatée et immobile.

A l'ophtalmoscope, on voit les milieux réfringents, transparents, et à un examen attentif on peut apercevoir que les artères sont plus gonflées qu'à l'état normal. Le côté externe de la pupille est d'aspect légèrement blanchâtre.

OG. V = 5/5. Fond normal.

7 septembre 1899. — L'exophtalmie est augmentée. Le bulbe est fortement projeté au dehors. Ectropion de la paupière inférieure. Ptôse de la paupière supérieure; la cornée est quelque peu voilée. Léger degré d'iritis. Les milieux réfringents se sont troublés de façon à empêcher l'examen du fond de l'œil.

La malade, outre les troubles locaux, se plaint d'un continuel martèlement du côté droit de la tête.

Le bulbe se laisse réduire vers le fond de l'orbite par une compression digitale énergique. Il faut éclaircir s'il s'agit d'un *abcès rétrobulbaire succédant à un hématome* ou d'un *hématome enkysté du fond de l'orbite*. La recherche des pulsations par l'inspection ou la palpation est inutile, car ni l'œil, ni la main ne réussissent à percevoir le moindre frémissement.

Deux ponctions exploratrices faites avec la seringue de Pravaz dans le sillon palpébro-orbitaire supérieur ne donnent aucun résultat. On décide de procéder à une exploration plus directe. Dans ce but, on fait une petite incision sur le bord orbitaire inférieur dans l'espace compris entre les muscles droit inférieur et droit interne. On agrandit l'ouverture, et par cette brèche on explore avec la pointe du doigt jusqu'à ce qu'on touche le nerf optique. Cette recherche reste aussi sans résultat. Par prudence, on décide de fermer la plaie et d'attendre les événements.

9 septembre 1899. — Le bulbe continue à être très proéminent, et l'on sent à la palpation une violente pulsation qui refoule les doigts, malgré une énergique compression, et dont les battements sont isochrones à ceux du pouls de la malade.

Le stéthoscope appliqué sur le bulbe oculaire ou sur le sinus frontal droit fait percevoir un bruit très distinct de souffle isochrone à la pulsation cardiaque.

11 septembre 1899. — La pulsation est devenue encore plus visible. La malade se plaint de forts martèlements de tête du côté de l'œil malade. En faisant une compression égale du bulbe, il n'y a pas seulement soulèvement du bulbe même, mais sous l'arcade orbitaire supérieure, près de l'angle interne, il existe un soulèvement cutané donnant lieu à la formation d'une petite tumeur de la grosseur d'une petite noix, et dont les pulsations sont isochrones du pouls.

Le souffle que l'on entend est comparable au bruit d'une locomotive en marche.

En outre, la malade se plaint de troubles de l'oreille droite, consistant en un souffle continu. En effet, tandis qu'à gauche le tic-tac d'une montre de poche est entendu à 1 m. 10, à droite, il est perçu à 0 m. 30 seulement.

13 septembre 1899. — Les mêmes symptômes persistent. En exerçant une énergique compression digitale sur la carotide primitive, le bulbe oculaire se laisse réduire jusqu'à reprendre sa position normale, la pulsation et le bruit de souffle cessent complètement.

Diagnostic. — Étant donnés des symptômes si nets, il n'y a aucun doute que nous sommes en présence de cette forme de maladie que de *Sattler* a appelée *exophtalmos pulsatile.*

Marche de l'affection. — On continue le pansement compressif du bulbe. On administre au malade à l'intérieur de l'iodure de sodium, et, chaque jour à plusieurs reprises, on exerce une énergique compression sur la carotide primitive.

8 octobre 1899. — Depuis notre dernière observation (13 septembre) jusqu'à aujourd'hui, il n'y a point eu de changements notables. Le bulbe semble quelque peu réduit, la pulsation est encore très sensible, et le bruit de souffle très net à l'auscultation.

A cette époque, les symptômes d'iritis notés dans les premiers jours se sont accentués, et malgré les instillations d'atropine, de multiples synéchies postérieures se sont formées. L'ectropion de la paupière inférieure, ainsi que la procidence du sinus conjonctival, persistent toujours. La cornée est troublée par une infiltration qui siège dans sa

moitié inférieure. La plaie faite pour l'exploration digitale de l'intérieur de l'orbite étant complètement refermée, la malade demande à aller chez elle. On la confie donc à son médecin ordinaire, en recommandant de renouveler souvent le pansement compressif et d'exercer fréquemment dans la journée la compression digitale sur la carotide primitive, une demi-heure chaque fois environ.

En même temps, on lui conseille de venir fréquemment se faire examiner à la Clinique.

11 novembre 1899. — Depuis sa sortie jusqu'à aujourd'hui, les symptômes stéthoscopiques se sont maintenus identiques. Il y a seulement une diminution graduelle dans l'œdème qui entoure la région orbitaire. Le chémosis de la conjonctive bulbaire inférieure persiste encore. La cornée est éclaircie et l'on observe de multiples synéchies postérieures. Les milieux réfringents sont assez transparents pour permettre l'examen du fond de l'œil. Avec l'ophtalmoscope, on note de suite une excavation glaucomateuse de la papille. Le champ visuel est réduit en haut, en bas et du côté interne.

15 novembre 1899. — La malade rentre à la Clinique. On lui fait une iridectomie dans un but thérapeutique. Après l'iridectomie, il y a une abondante hyphéma qui met longtemps à se résorber.

Le chémosis de la conjonctive bulbaire inférieure persiste toujours, mais l'exophtalmie est quelque peu diminuée. Le bruit de souffle est aussi moins intense.

26 novembre 1899. — On essaye avec succès de réduire la procidence du sinus conjonctival inférieur, en tirant en haut la paupière et en la fixant à la supérieure avec deux bandes de taffetas.

27 novembre 1899. — La procidence de la conjonctive est réduite, mais l'infiltration cornéenne de la paupière inférieure s'est renouvelée. On continue à maintenir le pansement compressif et l'on fait des pulvérisations d'acide borique deux fois par jour.

30 novembre 1899. — Grâce à cette médication, la cornée redevient rapidement plus claire.

2 décembre 1899. — Il se forme un petit abcès central de la cornée, entouré d'un petit cercle d'infiltration.

5 décembre 1899. — La cornée redevient claire, l'abcès cornéen est diminué. L'exophtalmie diminue aussi graduellement. V = la malade peut compter les doigts à 1 mètre.

22 décembre 1899. — Durant tout ce temps, la malade porte toujours le pansement compressif; de plus, on fait des pulvérisations de vapeur d'eau et d'acide borique, des compressions digitales deux fois par jour sur la carotide primitive, et on continue l'iodure de potassium à l'intérieur.

Bien que le bulbe n'ait pas encore repris sa position normale, l'exophtalmie est très diminuée.

En comprimant l'œil contre le fond de l'orbite, on ne réussit presque plus à percevoir la pulsation, mais on entend très distinctement le bruit de souffle en appuyant le stéthoscope sur le bulbe oculaire; en revanche, il n'est plus perceptible au niveau de la région frontale et temporale du même côté. Néanmoins, on sent un bruit de souffle sur le golfe de la jugulaire.

L'acuité visuelle est un peu diminuée, V = voit les mouvements de la main à 0 m. 60; mais une telle diminution dépend de la taie qui reste à la place de l'infiltration cornéenne. L'oreille depuis quelque temps ne présente plus de troubles, mais fonctionne de nouveau normalement, de sorte que le battement d'une montre de poche est entendu à 1 m. 25 des deux côtés.

28 décembre 1899. — Les bords du colobome irien sont adhérents à la face antérieure du cristallin. Tout le champ pupillaire est occupé par un exsudat; toutefois, on peut voir encore le fond de l'œil, la papille excavée et d'aspect blanchâtre. A l'auscultation, on entend encore le bruit de souffle, mais beaucoup moins sensible que par le passé.

En introduisant l'extrémité des doigts sous l'arcade orbitaire supérieure vers le côté nasal, on sent encore une très légère pulsation.

OG. V = 5/5.

OD. V = compte les doigts à 2 m. 50.

21 juillet 1900. — La pulsation a totalement disparu à la pression. Avec le stéthoscope, on entend comme un très léger souffle.

OD. V = compte les doigts à 2 m. 50.

OG. V = 5/5.

(*A suivre.*) Dr RASCALOU.

BLESSURES OCULAIRES
PAR LES LUNETTES DE TRAVAIL

PAR

Le Dr A. BOURGEOIS (de Reims)

On rencontre assez souvent, dans la pratique, des traumatismes de la région oculaire occasionnés par le bris des verres de lunettes ou de pince-nez. Les éclats de verre déterminent des coupures des paupières ou de la surface antérieure de l'œil, même des plaies pénétrantes graves de l'organe de la vision. Plus rarement on constate des accidents provoqués par les lunettes de travail ou d'atelier, ces lunettes ayant été précisément imaginées pour protéger les ouvriers contre la projection des éclats ou des poussières.

Je ne décrirai pas les différents modèles de lunettes protectrices. Ils sont connus. On pouvait en voir à l'Exposition universelle de 1900 (lunettes du Dr Détourbe, lunettes de la Société des lunetiers). Au Congrès international de médecine de 1900, le professeur Snellen, dans son rapport sur l'énucléation, a rappelé aussi la nécessité des lunettes protectrices, en présentant le modèle le plus pratique à adopter suivant lui.

Voici deux cas de blessures sérieuses, provenant du bris des lunettes de travail, cas qui se sont présentés à mon observation récemment et presque en même temps.

OBSERVATION I

M. L..., 53 ans, casseur de pierres, travaillait le 14 avril 1901, muni de ses lunettes protectrices, consistant

en un grillage métallique, avec garniture de cuivre bordant tout le contour. En cassant des pierres, il a ressenti subitement une vive douleur à l'œil gauche, par suite du choc d'un morceau de pierre contre ses lunettes, et a dû cesser son travail.

Je ne le vois que le 29 avril, et je constate qu'une parcelle métallique est implantée dans la sclérotique, à la partie interne, à 8 millimètres de la cornée. L'œil est douloureux, et présente tous les symptômes d'une iritis intense, manifestement traumatique.

Je procède de suite à l'extraction du corps étranger, qui est solidement enclavé dans la sclérotique, et j'applique une suture à la soie. Pansement occlusif et atropine.

Le corps étranger est un fragment de cuivre, et le blessé ne peut savoir quelle en est la provenance.

A la consultation suivante, je me fais présenter ses lunettes de travail. Il est facile de s'assurer qu'il manque un fragment de la bordure de cuivre, en bas et un peu en dedans, et que le fragment extrait de l'œil se rapporte bien à la portion enlevée. L'accident s'est donc produit de la façon suivante : un éclat de pierre a frappé le bord inférieur de la bordure métallique de la lunette, et en a détaché un morceau qui a été projeté de bas en haut dans la sclérotique, assez violemment pour s'y implanter solidement.

Je dois ajouter que, habituellement, la garniture des lunettes de cantonniers est en cuir, et non en métal.

Le 11 mai, le blessé était en état de reprendre son travail, avec acuité visuelle de l'œil gauche évaluée à 1/3. Cette diminution de la vision était attribuable à l'iritis.

L'acuité visuelle de l'œil droit était normale.

Observation II

M. M..., 42 ans, ajusteur, a reçu, le 6 mai 1901, un éclat de bronze qui a brisé le verre gauche de ses lunettes de travail. Le modèle de ces lunettes consiste en un grillage métallique, dans lequel sont encastrés des verres elliptiques,

de 2 millimètres d'épaisseur environ et assez éloignés des yeux. C'est à peu près le modèle de la Société des lunetiers.

Le verre gauche a été cassé en plusieurs morceaux, et l'un d'eux a déterminé une section de la cornée, au niveau de la pupille. La chambre antérieure est effacée. La plaie cornéenne est horizontale et a 3 millimètres de longueur. Fort heureusement la cristalloïde antérieure n'a pas été touchée.

Après un traitement approprié, par occlusion et atropine, la guérison s'est effectuée sans aucune complication.

A la fin de mai, il restait une petite taie cicatricielle linéaire, au point lésé, avec acuité visuelle égale à 1/4.

L'œil droit avait une vision normale.

Dans ces deux circonstances, les Compagnies auxquelles les blessés étaient assurés, ont considéré ces blessures comme des accidents du travail; elles ont fait bénéficier largement les intéressés de la loi du 9 avril 1898. On ne pouvait d'ailleurs incriminer aucune défectuosité dans la fabrication des lunettes de travail.

NOUVELLE CURETTE-AIGUILLE

POUR FACILITER

L'EXTRACTION DES CATARACTES DURES A GROS NOYAU

Construite par la maison COLLIN

SUR L'INDICATION

du Dr SPILIOS J. CHARAMIS (d'Athènes)

Il arrive très souvent dans la pratique d'éprouver une certaine difficulté pendant l'extraction de la cataracte dure (gros noyau). Une partie du cristallin se trouve luxée sous la pression exercée dans l'entrebâillement de la section cornéenne; tandis que la plus grande masse du corps cristallinien reste dans la chambre antérieure ne pouvant franchir de par son volume l'ouverture créée sur la cornée.

Dans des cas pareils la conduite à tenir est différente chez la plupart des praticiens. Ainsi les uns se servent d'un simple kystitome pour accrocher et extraire la cataracte; les autres, d'un crochet quelconque. Mais il arrive très souvent que le cristallin s'émiette pendant cette manœuvre, de façon qu'on est forcé d'exécuter plusieurs applications d'instrument jusqu'à ce qu'on arrive à l'extraction complète de la cataracte, et on prolonge l'intervention au risque d'exposer l'œil à la perte du vitré, etc.

Pour parer à ces inconvénients, après avoir été inspiré de la pratique de mon éminent maître le Dr Galezowski, qui m'a obligeamment offert la plus large hospitalité scientifique dans sa clinique de la rue Dauphine pendant trois ans de mes études en oculistique, et chez qui je n'ai pas constaté dans ses

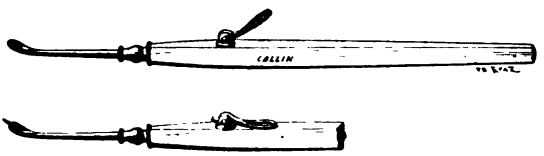

nombreuses opérations de cataractes aucune perte de vitré, et cela grâce à sa manière d'opérer dans les cas d'extraction difficile où il accroche le cristallin à l'aide d'un crochet en évitant toujours la pression exagérée sur le segment antérieur du globe, j'ai fait construire par la maison Collin cette *curette-aiguille* qui permet d'agir directement sur le cristallin en l'enfourchant assez solidement dans toute sa masse, et en s'en servant en même temps tant comme curette que comme crochet.

Mon instrument a été présenté dans le dernier Congrès national d'ophtalmologie tenu au mois de mai dernier et a reçu l'approbation de la savante corporation.

Dr Spilios J. Charamis (d'Athènes),
Médecin oculiste,
Membre de la Société française d'ophtalmologie.

SOCIÉTÉ ANATOMIQUE

31 *mai* 1901

Hémorragie cérébrale bilatérale ; déviation conjuguée unilatérale. — M. Touche apporte le cerveau d'un malade qui présenta une hémiplégie droite avec déviation conjuguëe de la tête et des yeux vers la droite. L'hémorragie cérébrale est bilatérale, et c'est un foyer de l'hémisphère droit, de la région du thalamus, qui a causé la déviation.

Ramollissement cérébral ; déviation conjuguée. — M. Touche rapporte l'observation d'une malade qui avait une hémiplégie gauche avec hémianesthésie tactile et douloureuse, et déviation conjuguée de la tête et des yeux vers la droite. A l'autopsie, on trouva un ramollissement cortical de l'hémisphère droit.

ACADÉMIE DE MÉDECINE DE PARIS

Séance du 14 *mai* 1901

Lésions de la rétine d'origine paludéenne, par le Dr Galezowski. — C'est M. le Dr Chauvel qui a été chargé par l'Académie de médecine de faire un rapport sur le travail du Dr Galezowski ayant trait aux lésions de la rétine provoquées par l'infection malarique. Il a rendu justice à l'auteur en prouvant combien ces accidents sont fréquents et peuvent, une fois reconnus, être arrêtés dans leur marche et rétablir la vision par les préparations quiniques et par un changement de climat.

16 *juillet* 1901

Prophylaxie des ophtalmies ou conjonctivites des nouveau-nés, par M. Pinard. — Le Sénat, sur la proposition de M. Pédebidou, a invité le gouvernement à adresser à toutes les sages-femmes de France une circulaire pour leur rappeler qu'il est un remède souverain contre l'ophtalmie purulente : le permanganate de potasse.

L'Académie est appelée à formuler son avis. M. Pinard, chargé du rapport, rappelle l'importance de la question, puisque les

ophtalmies purulentes constituent encore la cause la plus fréquente de cécité.

Toutes les recherches démontrent que les ophtalmies purulentes des nouveau-nés sont causées par l'infection. Si le gonocoque est, dans la majorité des cas, la cause de l'ophtalmie, d'autres microbes ont été aussi incriminés : le streptocoque, le staphylocoque, le pneumocoque, le bacille diphtérique, le bacille de Wecks, le colibacille, etc.

Il y a donc des ophtalmies purulentes, et non une ophtalmie purulente.

L'infection se produit au moment où la conjonctive de l'enfant se trouve en contact avec les parois du vagin. La conjonctive de l'enfant offre un terrain de réceptivité beaucoup plus sensible que celle de l'adulte.

L'infection peut se faire, la tête de l'enfant étant encore dans l'utérus; mais il faut que les membranes soient rompues. Les causes d'infection sont alors apportées du dehors, par les instruments ou le toucher.

Dans ces cas, l'ophtalmie se produisant avant la naissance ou au moment de la naissance, est dite primitive.

La contagion peut se produire après la naissance par les objets de toilette, les mains, etc.

C'est l'ophtalmie secondaire.

Certains auteurs pensent qu'il s'agit alors d'ophtalmie primitive à début tardif, mais les observations de M. Pinard montrent bien qu'il existe réellement une ophtalmie secondaire due aux nourrices qui infectent les yeux de leurs nourrissons.

La prophylaxie consiste à mettre les yeux de l'enfant à l'abri des germes septiques.

Crédé la basait sur la désinfection générale avant la naissance et la désinfection des yeux de l'enfant après la naissance : injections vaginales répétées à l'eau phéniquée, instillation conjonctivale d'une solution de nitrate à 1/50 après la naissance. Ces précautions firent baisser le nombre des ophtalmies des nouveau-nés.

Tarnier adopta les insufflations d'iodoforme porphyrisé.

Pinard employa successivement le biiodure, le jus de citron, l'acide citrique, le permanganate de potasse. Avec ces divers procédés, le résultat est sensiblement le même, et la proportion est de 1,75 ophtalmies pour 100 d'enfants nouveau-nés.

Depuis, M. Pinard a employé la solution d'aniodol.

La proportion des ophtalmies, de même que celle des infections puerpérales, a été ramenée de 10 à 14 pour 100, chiffre ancien, à 1 pour 100. Mais malgré tous les procédés employés, il

est impossible d'éviter complètement l'ophtalmie purulente. La clinique montre bien que les bons résultats tiennent plus à la manière dont les soins sont donnés et à leur précocité, qu'à la nature des antiseptiques.

L'emploi du permanganate de potasse doit-il être imposé aux sages-femmes à titre préventif, ainsi que M. Pédebidou l'a demandé à l'Académie?

Non.

M. Pinard conclut son rapport par les propositions suivantes. L'Académie, pour faire diminuer le nombre des aveugles, propose au gouvernement, pensant qu'il est inutile d'adresser aux sages-femmes une circulaire pour leur rappeler qu'il existe un remède souverain pour l'ophtalmie purulente :

1° De faire distribuer dans toutes les mairies, avec l'acte de naissance, une courte notice indiquant les causes, les symptômes et les dangers des ophtalmies des nouveau-nés ;

2° De prendre des mesures pour que la déclaration immédiate des ophtalmies purulentes soit faite dans tous les cas et partout en France ;

3° Qu'un médecin ophtalmologiste soit attaché à toutes les maisons d'accouchement (cliniques et maternités) pour diriger le traitement curatif des ophtalmies purulentes et l'enseigner aux élèves médecins et sages-femmes.

M. Brouardel. — Le ministère a demandé que la réponse soit faite le plus rapidement possible, aussi serait-il nécessaire de voter, dès aujourd'hui, les conclusions du rapport.

M. Fournier demande que, dans la mesure du possible, il soit créé, dans les maternités, un service de bactériologie, de façon à examiner les sécrétions des femmes enceintes, parce qu'un même traitement ne doit pas être appliqué à tous les écoulements.

M. Brouardel. — Les soins, l'examen bactériologique doivent être laissés à la disposition de l'accoucheur lui-même.

L'Académie vote à l'unanimité une à une et dans leur ensemble les conclusions du rapport de M. Pinard.

Elle vote en outre l'envoi de ce rapport aux ministres de la justice, de l'intérieur et de l'instruction publique.

M. Gauthier fait une communication sur la **médication par l'acide cacodylique** ; depuis deux ans, la méthode a fait son chemin, l'auteur expose aujourd'hui les résultats acquis.

Le mode d'administration de choix est la méthode hypodermique ; les cacodylates ne s'accumulent pas et peuvent être donnés à la dose de 50 centigrammes, sans inconvénient ; au contraire, l'ingestion un peu prolongée du cacodylate est rarement tolérée ; la diminution des urines est fréquente dans les huit jours qui

suivent la première administration. L'injection bien faite n'occasionne aucune douleur et ne donne lieu à aucun accident inflammatoire; l'administration du cacodylate en lavements est également à rejeter.

Dans les cas de tuberculose, le cacodylate fait merveille; la marche est toujours la même: augmentation de poids, disparition des symptômes constatés à l'ausculation.

Tandis que l'arsenic minéral ne donne que des insuccès dans ces cas de tuberculose, le cacodylate donne des résultats excellents.

SOCIÉTÉ MÉDICALE DES HOPITAUX

17 *mai* 1901

De l'abolition des réflexes pupillaires dans ses relations avec la syphilis. MM. J. Babinski et A. Charpentier. — Dans un travail présenté en juillet 1899, à la Société de dermatologie, nous avons cherché à établir que l'abolition des réflexes des pupilles, et plus particulièrement du réflexe à la lumière, quand elle est permanente, qu'elle est l'expression d'une lésion limitée à l'appareil des réflexes pupillaires, c'est-à-dire qu'elle n'est liée à aucune altération du globe oculaire ou du nerf optique, et n'est pas associée à une paralysie de la 3e paire, constitue un signe de syphilis acquise ou héréditaire, presque, sinon tout à fait, pathognomonique. Les résultats de ces observations ont été confirmés par Parinaud, Kœnig, Erb et Harris.

Depuis, nous avons eu assez souvent l'occasion d'observer des faits identiques.

L'histoire pathologique de quatre malades, actuellement hospitalisés dans le service de l'un de nous, vient à l'appui de ces faits. L'une de ces malades est une femme de 34 ans, syphilitique depuis six à sept ans; elle a actuellement des exostoses syphilitiques et présente de plus le signe de Robertson ; elle n'a aucune autre manifestation d'affection organique du système nerveux.

Une autre femme, âgée de 58 ans, a contracté la syphilis, il y a quarante-deux ans, à l'âge de 16 ans ; elle a une lésion du nez sur la nature de laquelle on n'a pas été fixé à l'hôpital Saint-Louis ; il s'agit d'un lupus tuberculeux ou d'une syphilide ; on constate chez elle le signe de Robertson, mais aucun autre signe de maladie organique du système nerveux.

Il en est de même d'un homme, âgé de 48 ans, qui, comme signe objectif de maladie organique du système nerveux, ne pré-

sente que le signe de Robertson. Il est syphilitique depuis l'âge de 33 ans.

Enfin, une femme de 52 ans, chez laquelle on ne trouve également que le signe de Robertson comme manifestation d'une affection organique du système nerveux, a depuis l'enfance une déformation en lame de sabre des tibias.

Chez ces quatre sujets, à l'examen du liquide céphalorachidien on a constaté de la lymphocytose.

L'abolition des réflexes pupillaires dans les conditions précédemment précisées nous paraît indiquer que le système nerveux central est atteint par la syphilis et que le sujet chez qui on la constate est un candidat au tabes, à la méningo-encéphalite diffuse ou à la syphilis cérébro-spinale.

Sans avoir le droit de l'affirmer, nous sommes portés à croire que c'est un signe de syphilis acquise ou héréditaire. Or, comme ce phénomène n'apporte aucun trouble dans la vision, il doit être recherché chez tout individu qui se présente à l'examen du médecin.

M. Gaucher. — J'ai observé quelques cas analogues ; l'absence de réflexe pupillaire à la lumière est donc un symptôme possible de syphilis, quoique rare.

M. Siredey. — Quel est l'avenir des sujets présentant ce symptôme ?

M. Babinski. — Un de mes malades en fut atteint pendant huit ans, à ma connaissance, sans qu'il eût jamais d'autres manifestations nerveuses.

M. Brulh. — Je vis un malade qui eut ce signe d'Argyll-Robertson pendant douze ans; il finit paralytique général.

M. Dupré. — Des malades assez nombreux présentent de la rigidité *pupillaire* sans que l'on puisse dire qu'ils sont ou seront tabétiques ou paralytiques généraux.

M. Rendu. — J'ai soigné pendant sept ans un homme atteint de ce symptôme ; il mourut paralytique général.

M. Joffroy. — Il est probable que dans les cas de M. Babinski il n'y a aucune lésion des centres nerveux. (*La Presse médicale*, 29 mai 1901.)

SOCIÉTÉ DE NEUROLOGIE

18 *avril* 1901

Les causes provocatrices et la pathogénie des tics de la face, des yeux et du cou. MM. Meige et Feindel. — La cause ini-

tiale des tics est, à l'origine, un mouvement, un geste primitivement adapté à un but défini. Ce geste est destiné soit à atténuer une gêne ou une douleur, soit à rechercher une sensation nouvelle. Le futur tiqueur veut faire ce mouvement, et le fait, en effet, avec logique. Il le répète ensuite, souvent avec excès ; bientôt, le geste devient machinal, irréfléchi. Ainsi se crée et se dresse une habitude impérieuse, irrésistible : telle est l'origine du tic.

Assurément, les causes occasionnelles qui provoquent le mouvement initial sont insuffisantes, à elles seules, pour créer un tic. Une prédisposition héréditaire du sujet est indispensable pour opérer la transformation du geste volontaire en mouvement automatique, en tic.

Une instabilité, une débilité congénitale de la volonté sont des facteurs étiologiques, qui ne peuvent jamais faire défaut.

Mais, il n'est pas inutile de rechercher les causes provocatrices des tics. Leur connaissance éclaire la pathogénie de l'accident convulsif, et permet d'instituer une thérapeutique rationnelle dont les heureux effets ne sont pas douteux.

Parmi ces causes provocatrices, il faut placer en première ligne l'*imitation*, qui est capable d'engendrer chez les prédisposés toutes les variétés de tic.

Pour chaque tic en particulier, certaines causes semblent agir plus spécialement.

Dans les *tics des yeux*, ce sont les corps étrangers, les inflammations des paupières, l'action de la vive lumière, ou encore certains défauts de vision.

Bien d'autres causes peuvent agir encore à titre de provocations et sont autant de prétextes à l'éclosion des tics ; mais celles-ci sont parmi les plus fréquentes, et il est bon de les avoir présentes à l'esprit en vue de la thérapeutique, et même de la prophylaxie des tics chez les sujets prédisposés.

M. Parinaud. — Il est en effet certain que les tics de la paupière, les blépharospasmes cloniques ont toujours leur point de départ dans une excitation périphérique.

M. Ernest Dupré. — Ces conditions étiologiques sont communes à tous les individus. Ce qui appartient en propre aux tiqueurs, c'est le fait de l'établissement d'un arc diastaltique réflexe sensitivo-moteur entre les excitations périphériques, quelles qu'elles soient, et un département musculaire correspondant par l'intermédiaire des centres corticaux : c'est la création, grâce à une prédisposition particulière, d'une habitude qui, par sa persistance, prend bientôt un caractère pathologique.

Endothélioma cérébral. — MM. E. Dupré et A. Devaux présentent l'observation clinique et anatomique d'un volumineux néoplasme, gros comme une orange, sphéroïde, siégeant à la base de l'hémisphère gauche, refoulant la partie inféro-latérale externe du lobe frontal et temporo-sphénoïdal, débordant en dehors la convexité du cerveau, comprimant le chiasma et les 2e, 3e et 7e paires gauches. L'examen histologique a révélé la nature endothéliomateuse de la tumeur, semée de dilatations angiomateuses et surtout de corps globuleux à ordination concentrique bien décrits par Lancereaux, Cornil, Ranvier, Virchow, Charcot, etc. Il n'y a pas de processus angiolitique manifeste. Le syndrome des tumeurs cérébrales existait au complet (céphalée, vomissements, amblyopie et amaurose par stase papillaire ; obnubilation psychique et affaiblissement démentiel, crises épileptiformes terminales, coma). C'est seulement dans les derniers jours que l'hémiparésie faciale gauche et un peu de strabisme externe du même côté permirent de localiser le siège de la tumeur dans l'hémisphère gauche.

L'intérêt de l'observation réside dans l'énorme volume de la tumeur, qui a évolué en trois ans environ, sans déterminer, malgré son siège, des signes de localisation (aphasie, hémiplégie droite).

L'examen ophtalmoscopique, fait par MM. Sauvineau et Druault, a démontré l'existence d'une stase papillaire bilatérale avec œdème et papillite ayant déterminé l'apparition, bien antérieure à celle des autres éléments du syndrome des tumeurs cérébrales, d'une amblyopie progressive, suivie d'une amaurose complète.

Spasme névropathique d'élévation des yeux. — M. Pierre Marie présente un malade soumis déjà par trois fois à la discussion de la Société, et chez lequel l'abaissement des globes oculaires est impossible. S'agit-il d'une manifestation névrosique, ou d'une lésion organique siégeant vraisemblablment dans les centres supranucléaires ? Cette question est très délicate à résoudre, et des arguments puissants peuvent soutenir l'une ou l'autre hypothèse. (*Presse médicale*, 5 juin 1901.)

SOCIÉTÉ D'ANATOMIE ET DE PHYSIOLOGIE DE BORDEAUX

Séance du 3 juin 1901

Présidence de M. le prof. Boursier, président

M. Bernex. **Chancre de la lèvre supérieure.** — La pathogénie de ce chancre est difficile à trouver, la malade prétendant

que ce chancre, offrant les caractères du chancre syphilitique, serait survenu à la suite d'un coup d'ongle qui lui aurait éraflé la lèvre supérieure.

MM. Cabannes et Ginestous. **Tumeur kystique de la conjonctive.** — Georges G..., âgé de 18 mois, est atteint sept jours après sa naissance d'une conjonctivite purulente qui met deux mois à guérir et ne rétrocède définitivement qu'après une admission de l'enfant, pendant huit jours, dans les salles de l'hôpital des Enfants. L'œil droit, au cours de la maladie, avait suppuré plus abondamment et plus longtemps que l'œil gauche.

Le 29 mai dernier, la mère du petit malade, voulant lui enlever un moucheron qui était tombé dans son œil droit, remarqua la présence d'une petite tumeur dans le cul-de-sac inférieur droit.

A l'examen, cette tumeur, liquide, kystique, à contenu citrin, a le volume d'un gros grain de blé; elle est couchée transversalement dans le fond du cul-de-sac inférieur dont elle occupe la moitié interne. La forme est oblongue, à grosse extrémité externe, effilée, séparée de la première par un sillon peu profond. Cette tumeur n'est pas réductible.

Nous pensons que c'est là un kyste lymphatique de la conjonctive. Sa particularité intéressante est de s'être développé après une ophtalmie purulente aiguë justement sur l'œil qui fut le plus fortement atteint. Habituellement les kystes lymphatiques de la conjonctive se montrent de préférence sur des conjonctives chroniquement enflammées.

La tumeur a été extirpée; l'examen histologique sera publié ultérieurement. (*Gazette hebdomadaire des sciences médicales.*)

SOCIÉTÉ DE MÉDECINE DE TOULOUSE

Séance du 21 mars 1901

Traitement de l'ulcère serpigineux de la cornée. — M. Vieusse expose le traitement des ulcères serpigineux de la cornée tel qu'il lui apparaît devoir être institué d'après ses observations personnelles. Tout d'abord il distingue trois formes cliniques suivant l'état de la cornée atteinte, la présence de l'hypopyon plus ou moins abondant. Les antiseptiques sont utiles, les injections sous-conjonctivales doivent être repoussées comme douloureuses et inefficaces. Au contraire, la cautérisation par le fer

rouge (thermo ou galvano-cautère) doit être largement employée et dépasser les limites du mal. Dans les cas graves, il faut même pénétrer dans la chambre antérieure pour évacuer le pus. Mais dans les cas très graves, il faut recourir à l'incision de Sœmisch et ne pas hésiter à fendre tout le diamètre de la cornée en son milieu. Il relate une observation où cette incision a permis d'arrêter l'infection et de conserver à l'œil sa forme. La vision ne se rétablit pas, malgré une tentative infructueuse d'iridectomie.

M. Clavelier ne croit pas qu'on puisse ranger dans le cadre des vrais ulcères serpigineux, dont la symptomatologie est bien connue, les petites infections cornéennes limitées ne s'accompagnant pas d'hypopyon. Il proteste contre le reproche fait aux injections sous-conjonctivales d'être inefficaces et très douloureuses. Leur efficacité est très reconnue aujourd'hui par presque tous les auteurs, surtout dans les suppurations cornéennes. Il a publié lui-même à ce sujet des résultats concluants [1]. Le sublimé en solution est moins employé aujourd'hui; on se sert de préférence du cyanure de mercure; grâce à l'addition d'acoïne, la douleur est très atténuée et rendue tolérable. Les cautérisations ignées sont un moyen efficace et employées partout; mais étant donnée la brutalité de leur action, il ne faut en user qu'avec ménagement pour endommager le moins possible le tissu cornéen et garder à la cornée le maximum de surface transparente; c'est là un principe essentiel de chirurgie conservatrice. La perforation voulue de la cornée par le galvano-cautère a été, en quelque sorte, codifiée par M. Terson dans un mémoire lu à la Société [2]. Quant à l'incision de Sœmisch, elle est repoussée dans les cas très étendus de nécrose cornéenne par tous les auteurs et elle est à rejeter à cause des accidents secondaires qu'elle entraîne.

M. Terson déclare qu'à son avis l'incision de Sœmisch est excellente dans les petits ulcères; au contraire, la largeur de cette incision constitue une véritable éventration de l'œil. Dans ces cas, l'infection cessant, il se produit un grand leucome adhérent par contact et cicatrisation de l'iris dans la plaie cornéenne et plus tard glaucome consécutif douloureux qui peut nécessiter l'énucléation. Une des conditions capitales du traitement de ces ulcères consiste à soigner les voies lacrymales qui, le plus souvent, sont infectées. L'infection du sac cessant on se rendra plus facilement maître de l'ulcère cornéen.

Il préconise les injections sous-conjonctivales dont il a constaté

1. Clavelier (*Lang. méd., chir.*, 1897, p. 57 et 1898, p. 218. *Clinique ophtal.*, 1897, avril).
2. Terson (*Lang. méd.-chir.*, 1900, p. 26).

les bons effets, notamment grâce aux solutions de chlorure de sodium à 1/200 qui sont bien tolérées, même à la dose d'une seringue entière. Enfin, il termine en disant que dans les cas où une iridectomie est devenue nécessaire à cause de la grandeur de l'opacité cornéenne, cette opération est toujours facile à exécuter en haut.

M. VIEUSSE maintient sa division clinique des ulcères serpigineux, les injections sous-conjonctivales qu'il a vu faire ont été très douloureuses.

REVUE DES JOURNAUX ANGLAIS ET AMÉRICAINS

(Janvier-Mars 1901)

ANALYSE PAR LE DOCTEUR A. BOUCHART

Nous suivrons le même ordre que pour le semestre 1900, précédemment analysé. D'abord deux articles provoqués par des circulaires enjoignant aux maîtres d'école d'examiner et de surveiller la vision des élèves.

The Lancet, s'appuie sur un rapport du Dr ELLIOTT, et montre que 1/5 des enfants de la Cité (à Londres) sont d'une vue faible ; la myopie étant proportionnelle à la densité des habitations, ce qui corrobore l'hypothèse de Brundenell Carter, attribuant en partie la fréquence de la myopie au défaut de grands espaces capables de reposer les yeux. L'auteur compare l'acuité visuelle des Boers, dont l'éducation pastorale développe le sens visuel. Comme conclusion, SMITH veut que tout enfant entrant à l'école soit examiné. — Un article semblable du *British Med. Journal* attribue dans l'acuité visuelle à l'élément cérébral ou psychique une part énorme qui nous paraît exagérée.

BERRY fait un diagnostic de **paralysie de divergence**, opposé au spasme de convergence, basé sur le fait que les lésions augmentent après la lecture, et surtout il s'appuie sur une démonstration géométrique très complexe des déplacements des images doubles dans la fixation latérale. Alf. Græfe avait déjà dit que la cessation de la convergence est passive et non active, le pouvoir de surmonter des prismes convergents est égal au degré de divergence dans la cessation totale de la convergence. De même quand il y a paralysie des mouvements associés, sans lésion de la convergence, les yeux reviennent au parallélisme quand la convergence cesse, grâce à leur innervation normale d'équilibre.

FRANCIS WALK (*Soc. Med. of State of N.-Y.*), à propos du **strabisme latent**, n'admet pas la théorie de Donders, non plus que l'hypothèse d'Hansen Grut sur l'innervation motrice. Il reconnaît seulement deux états : celui où il y a équilibre de l'œil, et celui où il n'existe pas. L'expérience du prisme prime toutes les autres. L'opération de choix est pour lui le raccourcissement du droit externe par une anse de catgut, jetée sur le muscle près de son tendon.

Au sujet de la conjonctive, RISLEY (*Soc. de Méd. Philadelphie*) a trouvé dans un cas de **trachome chronique** des dépôts calcaires caractérisés. — HARLAN, pour le **traitement du ptérygion**, revient à la ligature, à la condition de ne prendre que la conjonctive. — RISLEY a observé par ce procédé un cas d'**ulcère cornéen**, au côté interne. — BULLAN rapporte un cas de **conjonctivite membraneuse** traité par le nitrate d'argent avec succès, mais une diphtérie nasale emporta le sujet. — SIDNEY STEPHENSON est d'avis de pratiquer toujours l'injection, même avant confirmation du diagnostic. — CRITCHETT rappelle que la quinine a été considérée comme un spécifique de cette maladie.

RANDALL. **Hémorragie de la chambre extérieure avec récidive**, chez un soldat de retour de Chine, sans scorbut. L'iris réagit peu, même à l'atropine. L'auteur songe à énucléer cet œil, si l'épanchement se reproduit, et il croit à un entozoaire.

RISLEY. Un cas de **cataracte noire**, de diagnostic difficile, opéré avec succès; l'autre œil, opéré précédemment, étant énucléé après avoir causé quelques phénomènes sympathiques.

SCHWEINITZ, après une **extraction de cataracte**, vit la chambre antérieure ne se reformer qu'au trente-deuxième jour. Après deux mois et demi le larmoiement produisit une infection kératoirienne, puis la fermeture de la plaie amena un excès de tension. Ziegler pense que le mouvement du couteau, tournant en avant à la fin de l'incision, nuit à la coaptation.

CALLOW, dans l'**opération de la cataracte secondaire**, pense que le danger provient de l'apport d'une substance septique, ou de la blessure du corps ciliaire. Il faut couper et non déchirer. — BATE remplit toujours la chambre antérieure de solution saline pour éviter la cataracte secondaire et attribue grand succès à cette technique. — WEEKS déclare un nombre prodigieux de cataractes secondaires, 99 sur 100 en clientèle, et 90 à l'hôpital, sans user de sel ni d'acide borique. — KNAPP vante alors l'opération simple, en ajoutant une ouverture supérieure de la capsule; quant à l'intervention seconde, il insiste sur l'emploi d'instruments coupants et non dilacérants.

CARPENTER présente un cas de **sarcome de la choroïde**, à évo-

lution très rapide, avec phosphènes, décollement rétinien, sans tension; puis hémorragie intra-oculaire avec glaucome. — SHIMMAY a examiné l'œil, et trouvé une destruction du nerf optique, ainsi que la nécrose de cornée et iris par pression. — SCHWEINITZ rapporte deux cas de **choroïdite à forme rare**, pendant la grossesse, dont l'une fait penser à une syphilis antérieure.

SNELL cite un **nouveau cas de glaucome** dû à la cocaïne, très semblable à celui d'Hinselwood (Voir *Revue des journaux anglais*, 2e sem. 1900); les symptômes prémonitoires du glaucome existaient, il est vrai, avant l'instillation. L'ésérine puis l'iridectomie guérirent le sujet.

COURTNEY, dans une thèse sur **la pupille après la mort**, constate que la pupille d'abord dilatée revient à un état d'équilibre; pourtant dans les décès de cause cérébrale, elle conserve son état antérieur : mydriase alterne, dans hémorragie cérébrale; myosis dans la méningo-encéphalite et la pachyméningite hémorragique.

FOGGIN étudie l'**épicanthus** : pour lui, c'est une insuffisance du nez osseux, ou un excès des parties molles de la joue qui causent cette difformité. Il admet la correction par des lunettes pince-nez, bien appliquées; mais, après les procédés d'Ammon, de de Wecker et de Sichel, il recommande, à titre d'essai, de disséquer, à l'aide d'un couteau de de Graefe introduit par une incision médiane, la peau des deux côtés de la saillie nasale, et de suturer après résection légère au milieu. Les sutures, très douloureuses, devront être maintenues, tant qu'elles pourront être supportées.

FREELAND FERGUS développe un procédé commode d'opération du **ptosis congénital** : il incise le sourcil sur toute sa longueur, dissèque sous la peau un lambeau de tendon de l'occipito-frontal et aussi la paupière jusqu'au bord libre, puis il descend le lambeau tendineux dans la paupière, et le fixe le plus bas possible. Les photographies jointes à l'article (*British Med.*, 30 mars) montrent que l'élévation et la fermeture de la paupière se font presque normalement; pourtant les détails du dessin ne montrent pas suffisamment l'aspect de cet œil, et en particulier le pli orbitaire supérieur.

Deux tumeurs rares du nerf optique. — REDMOND FAYNE présente un cas de gliome primaire, ayant dévié l'œil en dedans, avec exophtalmie. Le doigt ne sentait aucune tumeur dans l'orbite. L'incision, faite suivant l'angle externe palpébral prolongé, ne permet pas la conservation de l'œil. La tumeur atteignait la paroi orbitaire nasale. Le pronostic dépend évidemment des prolongements intra-craniens s'ils existent, ce qui est à craindre, étant donné l'aplatissement extrême du nerf optique au

niveau du foramen. — SMANZY a opéré un **psammome du nerf optique** sans enlever l'œil, par la méthode de Knapp. La tumeur, née dans les gaines, contenait des corps ronds, calcifiés et beaucoup de tissu laminé. L'œil ne dégénéra pas, néanmoins sa nutrition est lésée, et l'opération faite dans un but esthétique ne paraît pas à l'auteur une création utile.

HANSELL présente un cas d'**hémianopsie et atrophie optique** chez un diabétique, deux lésions que Dercum rapporte à une lésion du 4e ventricule, et que l'auteur attribue à une toxine en circulation. (Les milieux et membranes ne présentent aucune lésion.) — Rapprochons de ce cas l'étude de LENTMAYER sur l'**hémorragie rétinienne par autointoxication**, en général compliquée d'alcoolisme.

NETTLESHIP présente 9 cas de **cécité verbale congénitale**, caractérisée par l'impossibilité d'apprendre à lire, malgré la mémoire orale et les yeux normaux ; 8 étaient des garçons. Il insiste sur l'utilité qu'il y a à apprendre tôt les lettres aux enfants pour être renseigné sur leur état cérébral. — HIRNSDALE cite un cas de **cécité littérale sans cécité verbale**, survenue à 35 ans, chez un médecin, qui ne peut dire les lettres, mais lit les mots : l'auteur croit à une embolie d'une petite branche de la sylvienne.

RAYNER cite un cas de **cécité après examen d'une éclipse** : il y avait obstruction d'une artère rétinienne et hémorragie dans le vitré. — LAWFORD rapporte qu'il a aussi constaté, de même cause, des **scotomes centraux**. — BERRY, à ce sujet, rappelle l'action nuisible des rayons ultra violets, et l'erreur courante qui consiste à se protéger contre le soleil avec un verre bleu. En Russie, on use de verres rouges ou jaunes.

SCHWEINITZ. **Un cas de rupture choroïdienne en V**, et rupture de l'iris par contusion de l'œil. — SWEET. 3 cas de **rupture de l'iris par contusion**, dont 2 siègent au bord pupillaire et empiètent sur le tissu irien, le 3e étant limité au bord. Dans un il y avait plusieurs ruptures radiées, dans un autre cas au contraire, une rupture perpendiculaire au rayon, et qui augmentait par l'ésérine. — RISLAY a vu un cas de **rupture choroïdienne double**, partant de l'équateur, et dont une atteignait la macula. Les auteurs ne donnent aucune théorie de ces phénomènes.

Au point de vue thérapeutique nous relevons : URIBE TRONCOSO, les succès des injections sous-conjonctivales de cyanure de mercure aidées des compresses et des pulvérisations chaudes dans les exsudats intra-oculaires. — Le rôle de l'homatropine comme immobilisant le corps ciliaire et la choroïde dans les affections du tractus uvéal, par RISLEY. — La péritomie opposée à l'épisclérite, l'iritis et l'ophthalmie purulente est très vantée par TEALE. L'au-

teur d'abord enlevait un lambeau conjonctival, puis il ne fit plus qu'une incision, en évitant la cicatrisation trop rapide. — MARCUS GUNN veut qu'on la pratique très près du limbe. — JOHN HERR, dans l'épisclérite, curette la sclérotique par la plaie. — HOTZ, de Chicago, parle du protargol dans les affections pyogéniques et de la discussion qui suivit (*American Medical Association*); il résulte que beaucoup ont plus de confiance dans le nitrate d'argent pour les cas graves. Toutefois, le protargol leur paraît beaucoup plus maniable, et d'un succès constant dans les affections lacrymales.

EDRIDGE GREEN, continuant ses travaux sur les couleurs, présente à la Société d'Ophtalmologie du Royaume-Uni quelques idées sur l'**évolution du sens des couleurs**. Pour l'auteur, le sens de la vue comprend le sens lumineux d'abord et le sens des couleurs ensuite, comme le montrent les cas où le dernier disparaît tandis que le premier subsiste, et de plus Green subdivise les cas de cécité des couleurs en cinq catégories suivant que la perception de 1, 2, 3, 4 ou 5 couleurs subsiste. Au début, chaque cellule centrale était en relation avec de nombreux éléments rétiniens, puis ce nombre diminua et en même temps les différences d'effets des ondes de longueurs variées furent plus finement perçues. D'abord fut perçu le gris, puis le rouge et le violet, puis le gris diminuant d'étendue, on distingua le vert, puis le jaune, le bleu et l'orange. L'évolution de la peinture et de la littérature, en particulier les descriptions d'arcs-en-ciel, démontrent l'évolution du sens des couleurs dans l'espèce humaine.

Nous terminerons par un article intéressant de HANSELL, lu à l'American Med. Assoc. sur la **diminution de capacité de travail par perte de la vision**. L'auteur reconnaît qu'il ne peut être établi de règles fixes; pourtant le Service des Pensions a fixé pour la cécité 72 dollars par mois, pour la perte d'un œil 17 dollars, et pour la perte de vision d'un œil 12 dollars. La cécité, dit-il, est caractérisée théoriquement par l'impossibilité de compter les doigts à 30 centimètres, mais réellement par « la perte de la vision nécessaire à gagner suffisamment par un moyen quelconque ». L'acuité mesurée avec une échelle ne peut rien indiquer. Il trouve que, dans le cas de cécité monoculaire. Zehender a raison : peu de métiers se font mieux avec deux yeux qu'avec un, et même si la musculature des yeux est inexacte, ou s'il y a trouble inégal de réfraction, mieux vaut un seul. Pourtant le champ visuel, les chances doubles de cécité, sont à considérer. La perte de la moitié de l'acuité ne nuit en général pas du tout. L'indemnité et l'incapacité de travail ne commencent qu'au delà. Ceci est un peu dur, et le chiffre de 1/2 comme diminution de

capacité pour une vision réduite à 1/5 paraît également sévère. Heureusement, l'auteur reconnaît que la cécité d'un œil, quand l'autre est faible, constitue une aggravation et augmente l'indemnité.

Dr A. Bouchart.

DEUTSCHE MEDICINISCHE WOCHENSCHRIFT

(1901)

Analyse par le Dr de Lantsheere

N° 2. **Opérations rétro-bulbaires.** — M. Kuhnt, dans une communication faite à la Société des sciences médicales de Königsberg, précise la technique moderne des opérations rétro-bulbaires. On arrive dans la cavité orbitaire en pénétrant par devant dans l'esdace laissé entre le bulbe et les parois osseuses orbitaires ou par le côté externe en faisant une résection partielle de la paroi orbitaire. Knapp a recommandé le premier procédé (1874), Kronlein est partisan du dernier (1886).

Anatomiquement il est difficile et délicat de pénétrer bien au fond entre le bulbe et les parois osseuses. Le champ opératoire s'éclaire difficilement; il survient une hémorragie sérieuse et difficile aussi à arrêter. Les tumeurs rétro-bulbaires s'enlèvent rarement isolées de cette façon, l'œil y participe aussi et l'on doit même en venir à l'exentération de l'orbite.

Ces inconvénients disparaissent par la procédé de Kronlein. Celui-ci ne conviendra pas seulement pour l'extirpation des tumeurs situées dans et hors de l'entonnoir musculaire, des kystes, des parasites, pour l'intervention dans l'exophtalmie pulsatile, mais aussi pour l'incision large des phlegmons, le nettoyage des plaies infectées, et encore dans un but diagnostique. Cette méthode vient en aide dans toutes les interventions au pôle postérieur du globe ou à la papille.

N° 8. **Traitement du cancroïde.** — Le Dr Lassar a montré à la Société de médecine de Berlin, le 6 février 1901, deux malades guéris d'un cancroïde après administration de l'arsenic sous forme de pilules asiatiques ou de liqueur de Fowler, sans qu'aucune intervention chirurgicale ait été nécessaire.

Une malade portait au nez droit un épithéliome (démontré microscopiquement) de la grosseur d'une fève; elle est venue en

traitement en juillet 1900 et a pris 1000 pilules asiatiques à 1 milligramme, ce qui fait une consommation de 1 gramme d'acide arsénieux. Il ne reste plus trace d'épithélioma.

L'autre malade a été montré comme guéri il y a huit ans : la situation se maintient toujours.

N° 9. **Traumatismes intra-oculaires par parcelles de fer.** — M. le Dr PELTESOHN a montré à la Société médicale de Hambourg 7 cas de ce genre dans lesquels il a pu faire la comparaison entre la valeur du petit électro-aimant de Hirschberg et l'aimant géant de Haab. Il préfère l'aimant à main de Hisrchberg : celui-ci permet d'enlever le corps étranger et de conserver la meilleure vision. La difficulté de son application consiste surtout dans un diagnostic précis et dans des conclusions logiques sur la situation du corps étranger. L'emploi du sidéroscope et de la radiographie facilitent le diagnostic. Dans 4 cas, la vision n'a guère souffert.

N° 10. M. UHTHOFF. *a*) **Formation d'une cataracte double dans un cas classique de tétanos.** — L'auteur explique le phénomène par des troubles spastiques passagers dans le muscle ciliaire, qui provoquent des altérations dans la nutrition avec opacités consécutives dans le cristallin.

b) **Troubles visuels dans le myxœdème**, chez un gamin de 10 ans. — La glande thyroïde fait défaut. L'enfant était tout à fait aveugle au début; plus tard, sous l'influence du traitement par les tablettes de thyroïdine, il eut un peu de perception de lumière, puis après apparurent dans le champ visuel droit et gauche deux régions asymétriques avec perception des figures. Il est probable que le traitement thyroïdien a diminué le volume de l'hypophyse qui agissait sur le chiasma.

(Société silésienne des sciences à Breslau.)

N° 16. **Gliome de la rétine.** — M. HILDEBRANDT a montré à la Société médicale de Hambourg 1 cas de gliome de la rétine dans l'œil gauche, remarquable parce que le malade était âgé de 15 ans 1/2. Le diagnostic put être posé d'abord par l'aspect extérieur de la tumeur, et ensuite parce qu'il eut l'occasion d'étudier la tumeur depuis la période du début, une année auparavant, alors qu'on pouvait la localiser dans la rétine où elle est apparue sous forme de grandes plaques blanches.

MUNCHENER MEDICINISCHE WOCHENSCHRIFT

(1901)

N° 2. E. SCHLENISGER. **Contribution à l'étude de la diphtérie conjonctivale.** — Au point de vue clinique, il est impossible de différencier anatomiquement le croup et la diphtérie de la conjonctive, à cause de nombreuses formes intermédiaires. L'examen bactériologique seul peut venir efficacement en aide.

N° 5. H. KOPPEN. **Contribution à la pathologie de la glande lacrymale.** — L'auteur décrit 1 cas de gonflement inflammatoire chronique des glandes lacrymales accessoires chez un enfant de 14 ans; un second cas de kyste par rétention des glandes lacrymales accessoires.

BERLINER KLINISCHE WOCHENSCHRIFT

(1901)

N° 6. GREEFF. **Affections oculaires gonorrhéiques.** — Les affections oculaires gonorrhéiques apparaissent sous deux formes : 1° conjonctivite par contact; 2° conjonctivite métastatique. La réceptivité des yeux est aussi grande que celle de l'urètre, mais le mode de transmission est plus difficile. Au point de vue thérapeutique, les solutions faibles 1/10 — 1/4 p. 100 de nitrate d'argent donnent de meilleurs résultats que les solutions fortes.

Dr DE LANTSHEERE.

ANALYSE DES « ARCHIVES D'OPHTALMOLOGIE »

PAR

Le Dr VALOIS

COURMONT et ROLLET, de Lyon. **L'ophtalmie variolique et son traitement abortif.** — Après avoir décrit l'éruption variolique, les auteurs parlent des bienfaits des instillations de bleu de méthylène qui, selon eux, est aussi prophylactique que le nitrate d'argent dans l'ophtalmie blennorragique. Sur 45 cas, traités de

cette façon, il n'y eut qu'un seul cas où il se forma un abcès des cornées, et même chez ce dernier l'hypopyon se résorba.

En terminant, ils citent une observation de névrite optique et enfin une autre d'ophtalmie bilatérale dans laquelle l'autopsie montra un double épanchement sanguin rétro-bulbaire.

DUFOUR, de Lausanne. **Sur le traitement des complications oculaires de la variole.** — Ces complications ne sont plus aussi graves actuellement, mais elles entrent encore dans certains pays comme la Russie pour 22 p. 100. Leur gravité varie selon que la variole atteint une population non vaccinée ou une population vaccinée.

La complication la plus grave est l'affection suppurative de la cornée, produisant la perforation de la cornée avec hernie de l'iris amenant une cicatrice rétractée ou dilatée en staphylome.

Paupières. — La peau se couvre de pustules analogues à celles de la face, laisse des cicatrices rétractées; le tarse lui-même peut être déformé.

Conjonctive. — Elle devient œdémateuse et est le siège d'une suppuration abondante.

Cornée. — N'étant pas le siège de pustules varioliques, la lésion cornéenne ne survient pas durant la période d'évolution. Il se fait une ulcération ressemblant à un ulcère infectieux; il se forme un hypopyon, la perforation se produit, suivie d'une hernie de l'iris.

Voies lacrymales. — Elles affectent toutes les formes de la dacryocystite pouvant aller jusqu'au phlegmon du sac.

Revenant sur les lésions cornéennes, l'auteur insiste sur leur gravité et présente le cas d'une malade chez laquelle s'était produite une ulcération qui fut guérie par trois injections sous-conjonctivales de sublimé. Il termine en insistant sur les résultats qui peuvent être obtenus par ces injections.

Dr BOULOIS (Rennes). **Brûlures oculaires par le fer rouge et la résine en fusion.** — Le premier cas a trait à un enfant dont la cornée fut brûlée par un fer rouge, l'épithélium enlevé, malgré cela la cornée resta transparente.

Le second est celui d'un enfant dont la cornée fut brûlée par de la résine en fusion, la cornée resta cependant complètement indemne.

ANTONELLI. **Périostite orbitaire hérédo-syphilitique; manifestation tardive simulant une affection lacryme-ethmoïdale diagnostiquée grâce aux stigmates ophtalmoscopiques rudimentaires.** — Le cas concerne un malade atteint de larmoiement

de l'œil gauche avec petite tumeur de l'angle interne de cet œil; la tumeur se trouvait en arrière du sac lacrymal; le diagnostic était : cellulite orbitaire rétro-lacrymale probablement d'origine naso-ethmoïdale.

Une incision faite entre la caroncule lacrymale et la commissure interne laissa écouler une petite quantité de liquide séro-purulent; on constata de plus que la lame papyracée de l'ethmoïde était dénudée de périoste sur une assez vaste étendue, la sonde pouvait pénétrer jusqu'au fond de l'orbite, 5 centimètres environ.

La malade fut présentée à M. Fournier, en raison des stigmates rudimentaires de syphilis que présentait son fond d'œil : dystrophie pigmentaire diffuse allant jusqu'à l'aspect d'une rhinite pigmentaire rudimentaire, pigmentation particulière du disque optique.

Le diagnostic se confirmait par la polymortalité de la progéniture, une asymétrie faciale prononcée, une friabilité dentaire exagérée, et les traces d'une ancienne otite.

Dr VALOIS.

ANALYSE DES « ANNALES D'OCULISTIQUE »

Par le Dr VALOIS

G. TERSON, de Toulouse. **L'actinomycose des canalicules lacrymaux.** — Au sujet d'une observation de cette affection, M. G. Terson énumère les signes diagnostiques :

1° Le larmoiement;

2° Dilatation du point lacrymal et suintement muco-purulent provoqué par la pression sur le canicule tuméfié;

3° Agrandissement de l'ouverture du point lacrymal qui est béant au point de laisser sortir parfois quelques petits grains jaunes caractéristiques;

4° Épaississement de forme ovoïde de toute la paupière en avant et en arrière dans toute l'étendue du conduit lacrymal.

Le traitement consistera dans l'extraction complète des concrétions parasitaires suivie de lavage de la cavité à l'eau bouillie ou une solution de sublimé.

Drs DE VACLE et LEWUILLON. **Colobome de la paupière supérieure et gliome cérébroïde de l'orbite.** — Dans le cas apporté par les auteurs, on voit que la paupière supérieure présente deux

encoches qui la divisent en trois parties. La paupière inférieure est ectropionnée et sans encoches.

La masse orbitaire soulève la paupière supérieure formant une saillie plus forte qu'un œil normal. Cette tumeur est adhérente à la paupière supérieure. En introduisant le doigt dans l'orbite, on sent une masse ronde élastique donnant la sensation d'un globe oculaire. Ce globe est mobile et on voit sous la conjonctive une apparence scléroticale bleuâtre par transparence.

Sur une ligne partant en dessous du canthus interne allant au tiers inférieur de la joue, on sent une série de quatre saillies verruqueuses.

L'œil droit est normal.

Cet examen eut lieu vingt-quatre jours après la naissance, ce qui prouve la congénitalité de la tumeur.

L'énucléation fut pratiquée et on constata : au-dessous de la conjonctive se trouve une tumeur entourée d'une coque fibreuse rappelant la sclérotique. Au-desous, la masse s'élargit et semble se prolonger de chaque côté. Une partie de cette masse est reconnue kystique et contient 1 centimètre cube de liquide citrin. L'absence d'écoulement éloigne l'idée de toute communication avec la cavité cérébrale.

Le diagnostic microscopique de la tumeur est gliome cérébroïde squameux. Il est probable que dans ce cas, par suite d'adhérences amniotiques sur l'œil gauche vers le début du second mois de la intra-utérine, l'état de cet organe n'a guère progressé.

Quant à la cause absolue de l'évolution en tissu atypique, elle nous échappe comme les tumeurs en général.

MM. Maillart et Wiki (de Genève). **Deux cas d'ophtalmoplégie unilatérale dite nucléaire.** — Le premier cas se rapporte à une paralysie des six muscles extérieurs de l'œil gauche, les muscles intérieurs restant intacts; la seconde observation est celle d'un malade dont les six muscles extérieurs sont également pris, mais dont un muscle interne, le muscle ciliaire, est également atteint, le sphincter irien restant intact.

L'unilatéralité des symptômes permet d'éloigner l'hypothèse de lésion supra-nucléaire; les deux malades ne présentaient pas le facies décrit par Hutchinson.

Il faut localiser les lésions dans les noyaux bulbaires des 3e, 4e et 6e paires ou dans les rameaux nerveux qui en émanent et qui aboutissent aux muscles de l'orbite.

On admet actuellement que les lésions de l'ophtalmoplégie siègent dans les noyaux bulbaires décrits par Hensen et Völeken qui s'étendent pour les 3e et 4e paires tout le long d'une colonne

de cellules nerveuses allongées sous le plancher de l'aqueduc de Sylvius et plus ou moins éloignées de la ligne médiane. Le noyau de la 6e paire siège plus bas au-dessous et en dehors de l'*eminentia tisis* au-dessous du genou du facial.

Mais cette étiologie ne doit pas être la seule, et il doit y avoir des cas dus à des névrites complexes des rameaux des diverses paires nerveuses affectées aux mouvements des yeux. L'auteur base cette hypothèse sur les douleurs péri-orbitaires que produit parfois le début de la paralysie. De plus, il fait remarquer que l'étiologie, dans bien des cas publiés, relatait comme origine des affections donnant plus souvent lieu à des névrites qu'à des lésions des cellules nerveuses (tabac, alcool, plomb, oxyde de carbone, diphtérie, zona). Ainsi pourrait s'expliquer le fait que des filets nerveux, dont les noyaux d'origine sont éloignés, sont pris quand d'autres noyaux voisins sont indemnes. Il insiste sur le fait que certains nerfs sont plus spécialement atteints de névrites.

Conclusion. — La lésion chez les deux malades cités était d'origine névritique avec intégrité des noyaux bulbo-protubérantiels. Il s'agit de névrites syphilitiques tertiaires.

Dr Leprince, de Bourges. **Affections cornéennes et iriennes d'origine palustre.** — L'auteur insiste spécialement sur les affections externes de l'œil d'origine palustre.

Il rappelle que la kératite parenchymateuse reconnaît parfois cette origine; dans ce cas, le traitement par la quinine fait merveille. Une autre forme de kératite est également observée, il en rapporte un cas suivi par lui, dans lequel la kératite coïncidait avec des accès de fièvre. Le traitement par le sulfate de quinine amena très rapidement la guérison.

BIBLIOGRAPHIE ET REVUE DES JOURNAUX

Des tumeurs de l'œil, par le professeur Lagrange (de Bordeaux). — L'ouvrage du Dr Lagrange se divise en cinq livres qui portent les titres suivants : 1° tumeurs de la conjonctive bulbaire; 2° tumeurs de la sclérotique et de la cornée; 3° tumeurs du tractus uvéal; 4° tumeurs de la rétine; 5° pseudo-tumeurs de l'œil.

Le premier livre contient l'histoire complète de toutes les tumeurs bénignes et malignes de la conjonctive bulbaire. Nous signalerons, en particulier, le chapitre consacré aux papillomes

et aux kystes de la conjonctive. Ces derniers néoplasmes y sont, pour la première fois, rationnellement divisés en quatre espèces : *a*) les kystes par inclusion ; *b*) les kystes lymphatiques ; *c*) les kystes glandulaires ; *d*) les kystes à entozoaires. Des observations personnelles et des figures originales accompagnent la description des papillomes et des kystes conjonctivaux. Les dermo-lipomes et les lipomes conjonctivaux sont également l'objet d'un paragraphe spécial dans lequel l'auteur démontre, par ses propres observations, l'existence du lipome sous-conjonctival, moins fréquent que le dermo-lipome. Au sujet des tumeurs malignes de la conjonctive bulbaire, Lagrange, tout en reconnaissant la bénignité relative de ce genre de néoplasme, s'applique à démontrer que. dans certains cas exceptionnels, ces tumeurs envahissent l'œil au niveau du limbe. C'est là d'ailleurs une vue personnelle à Lagrange, et dans plusieurs mémoires connus il en a donné, avec des pièces à l'appui, une démonstration irréfutable.

Le livre II consacré aux tumeurs de la coque de l'œil contient l'étude la plus complète que nous connaissions sur les tumeurs de la cornée qui sont pour la première fois bien séparées des néoplasies inflammatoires, et divisées judicieusement en deux groupes : les tumeurs d'origine conjonctive (fibromes, myxomes, sarcomes) et épithéliales (kystes, papillomes, épithéliomes). Les tumeurs de la sclérotique, affections rares, sont également passées en revue avec les détails les plus complets. Plusieurs faits personnels avec figures dans le texte et planches hors texte sont contenus dans ce livre II.

Le livre III est le plus volumineux de l'ouvrage ; il renferme l'histoire des kystes, angiomes, myxomes, sarcomes et tumeurs métastatiques du tractus uvéal. Au sujet des kystes, nous signalerons l'étude des tumeurs perlées de l'iris et des affections congénitales kystiques de cette membrane. Lagrange rapporte 1 cas de tumeur dermoïde, kystique, à contenu séreux, dans lequel un examen histologique complet a permis de déterminer exactement le processus pathogénique.

Les sarcomes du tractus uvéal ont été divisés en deux paragraphes : 1° leuco-sarcome et 2° sarcome mélanique. Les cas de leuco-sarcome, relativement rares, ont été réunis en tableaux et le lecteur y trouvera tous les faits de ce genre que la littérature de tous les pays a fait connaître avec quelques détails ; nous signalerons, dans ce paragraphe, le diagnostic histologique différentiel du gliome de la rétine et du leuco-sarcome embryonnaire chez l'enfant.

Au sujet du sarcome mélanique, nous appellerons l'attention sur le mode de développement du pigment dont l'étude a été faite

avec grand soin. A ce sujet, Lagrange rapporte un grand nombre de figures et d'observations personnelles. Il résulte de l'étude clinique à laquelle il s'est livré, que le sarcome mélanique n'est pas aussi grave que le croit la majorité des auteurs. Quand l'énucléation est faite d'assez bonne heure, la guérison survient fréquemment.

Les carcinomes métastatiques du tractus uvéal sont enfin, dans le livre III, l'objet d'une étude très soignée, basée sur l'analyse attentive des 25 faits connus, auxquels Lagrange a la bonne fortune de pouvoir ajouter 2 faits personnels.

Les néoplasmes rétiniens forment le livre IV; ils sont divisés en tumeurs bénignes et malignes, et ces dernières comprennent trois chapitres distincts : 1° les gliomes de la rétine; 2° les tumeurs du *pars ciliaris retinæ;* 3° les tumeurs diverses de l'épithèle pigmenté.

Au sujet des gliomes, nous trouvons un essai de classification peut-être prématuré parce qu'il repose sur une hypothèse; il y aurait, d'après Lagrange, deux grandes variétés de gliome : 1° les uns d'origine mésodermique (sarcomes rétiniens); 2° les autres d'origine épithéliale, neuro-gliome; les premiers seraient les plus malins, les autres traités assez tôt seraient assez facilement curables par l'intervention chirurgicale. Quoi qu'il en soit de l'hypothèse, il est certain que les gliomes rétiniens guérissent plus souvent qu'on ne l'a cru. Beaucoup d'observations personnelles, dont un cas de régression spontanée du gliome, ajoutent à l'originalité de ce chapitre. Dans ce livre IV, nous signalerons encore les tumeurs du *pars ciliaris retinæ*, épithéliome ou carcinome, dont Lagrange donne un fait personnel.

Le livre V, consacré aux pseudo-tumeurs, contient l'histoire de la tuberculose oculaire, de la syphilis, du pseudo-gliome et de l'ossification dans l'œil. Dans le chapitre consacré à la tuberculose, nous remarquons le paragraphe consacré à la tuberculose de l'iris, notamment à la tuberculose expérimentale que Lagrange a obtenue dans cette membrane en injectant dans la carotide des cultures de bacilles; nous remarquons encore, dans le chapitre consacré aux pseudo-gliomes, une observation d'ophtalmie métastatique simulant une tumeur rétinienne et développée dans un œil envahi non par des microbes, mais par des toxines résultant elles-mêmes d'une affection générale fébrile.

Dr GALEZOWSKI.

Histoire des lunettes, par le Dr P. PANSIER, d'Avignon. Maloine, éditeur, 1901. — Nous pensons que les ophtalmologistes du monde entier doivent remercier M. le Dr Pansier du travail si

complet et si documenté qu'il vient de publier. Il n'échappera à personne de ceux qui se sont occupés de travaux d'érudition quelle patience et quelle sollicitude de tous les jours il convient de développer pour amasser et mettre en ordre une telle quantité de travaux divers. Mettant à profit toutes les publications antérieures sur cet intéressant sujet, M. le Dr Pansier a condensé en un volume de 140 pages, édité par Maloine, l'histoire des lunettes depuis l'antiquité jusqu'à nos jours. La difficulté pour harmoniser tant d'éléments divers n'était pas peu considérable, et nous avouons que l'auteur y a réussi de façon à mériter les éloges de tous les oculistes.

L'auteur a pris soin de réunir quelques documents iconographiques que les érudits seront heureux de rencontrer dans ce livre. Nous en connaissions la plupart par la belle publication de H. Peters : *Le médecin et la médecine dans l'antiquité allemande*. Le livre renferme aussi de curieux documents sur les oculistes allemands du moyen âge.

M. le Dr Pausier regarde Roger Bacon comme l'inventeur des lunettes. Nous acceptons d'autant plus volontiers les conclusions de notre confrère sur cette intéressante question que, ayant eu l'occasion d'étudier à un autre point de vue l'œuvre de ce prodigieux génie, nous avons pu nous rendre compte combien cet homme était en avance sur son siècle et combien grandes étaient ses connaissances en physique.

Il nous est impossible dans une courte notice de suivre l'auteur pas à pas. Le livre en entier est à lire et les oculistes y trouveront, clairement exposées, toutes les théories sur la réfraction. Nous recommandons spécialement tout ce qui concerne la fabrication des lunettes et les lunetiers au XVIIe et au XVIIIe siècle.

Très intéressant chapitre que celui consacré aux charlatans oculistes.

L'auteur a dit ce qu'il fallait dire et il nous a donné quelques enseignes d'opticiens de ce genre qui laissent rêveur. Peut-être aurait-il pu être plus moderne et cingler quelques-uns de nos charlatans contemporains. Il y avait là de quoi exciter sa verve satirique. M. le Dr Pausier a pensé que ce qu'il avait dit suffisait et que c'était déjà faire trop d'honneur à cette engeance.

Nous remercions M. le Dr Pausier de son livre agréable à lire, et riche de documents. Ceux qui s'intéressent à l'histoire des sciences médicales seront heureux de rencontrer ce livre où l'auteur a réuni pour eux des travaux jusqu'ici dispersés un peu partout.

Dr A. Beauvois.

Manuels de thérapeutique clinique, publiés sous la direction de G. LEMOINE. *Maladies spéciales : yeux, nez, oreilles, dents, peau.* Vigot frères, éditeurs, 1901. — **Maladies des yeux**, par S. BAUDRY, professeur à la Faculté de Lille. — M. le Dr Baudry a écrit pour ces manuels un chapitre court et substantiel sur les affections oculaires. S'adressant non à des spécialistes, mais aux étudiants en général et aux médecins, il a limité son étude aux maladies des yeux dont le diagnostic et le traitement ne réclament ni instrumentation, ni connaissances spéciales.

La clarté de l'exposition, la netteté des descriptions vaudront à ce livre, auprès des étudiants et des médecins, tout le succès qu'il mérite.

L'auteur, et nous l'en félicitons, a volontairement écarté tout encombrement bibliographique et toute discussion. Il a décrit des maladies, il en a donné les traitements classiques, admis par tous, et c'est pour cela que son œuvre nous a paru intéressante et surtout bien adaptée au but des *Manuels de thérapeutique clinique* publiés sous la direction du prof. G. Lemoine.

Dr BEAUVOIS.

Le traitement des granulations, revue critique, par le Dr E. TABET. — L'auteur passe en revue tous les traitements chirurgicaux et médicaux qui ont été préconisés contre la conjonctivite granuleuse. Malgré les avantages de l'intervention opératoire, il conseille toutefois de ne pas mettre complètement de côté le traitement médical qui rend de réels services. Il rappelle à ce propos qu'à la clinique de son maître, le Dr Guende, il a vu de nombreuses guérisons par le sulfate de cuivre et le nitrate d'argent à 1 p. 40.

Il conclut de la façon suivante :

N'employer dans les formes aiguës que les topiques modificateurs et proscrire tout traitement chirurgical ; agir de même dans les poussées inflammatoires des granulations chroniques.

Pratiquer les scarifications et le brossage dans les formes sèches et lorsque les granulations sont exubérantes.

L'excision du cul-de-sac conjonctival est indiquée dans les cas ou la muqueuse est tuméfiée et les granulations abondantes à ce niveau.

Ne pas négliger le traitement général.

La revue de M. le Dr Tabet a le mérite de résumer cette importante question de thérapeutique, et d'aboutir à des conclusions fort sages, en ce qui concerne l'opportunité du traitement chirurgical.

Dr BEAUVOIS.

Stase papillaire d'origine traumatique. Trépanation suivie de guérison, par le Dr CHESNEAU, in *Gazette médicale de Nantes*, 1901. — L'auteur apporte l'observation d'un malade qui, à la suite d'une contusion de la région occipitale, présenta des symptômes de compression cérébrale généralisée avec œdème papillaire et diminution considérable de l'acuité visuelle.

La trépanation, pratiquée au niveau du lambda, montra qu'il n'y avait pas fracture. Dans la suite, le malade guérit et son acuité visuelle redevint presque normale. Pour l'auteur, l'hydropisie de la gaine du nerf optique comprima la veine centrale de la rétine au point où celle-ci pénètre à travers les gaines, d'où la stase veineuse.

L'auteur cite une observation semblable de Babinski, où la trépanation eut le même résultat excellent.

Dr BEAUVOIS.

•

Etude sur la pathogénie et l'anatomie pathologique du ptérygion, par CATHERINE TRAPESONTZIAN, in *Revue médicale de la Suisse Romande*, janvier-février 1901. — Cette importante étude a été faite à l'hôpital ophtalmique de Lausanne, dans le service du professeur Marc Dufour. A l'occasion d'un cas remarquable de ptérygion que l'auteur eut l'occasion d'observer, elle fit des recherches sur la pathogénie et l'anatomie pathologique de cette affection.

Son travail, accompagné de planches qui représentent les différentes phases d'évolution du ptérygion et d'une bibliographie très complète, aboutit aux conclusions suivantes :

Le ptérygion dérive le plus souvent de la pinguécula, affection caractérisée par la dégénérescence hyaline des fibres connectives et élastiques et par des dépôts de substance hyaline libre entre les fibres plus ou moins normales. La preuve de cette assertion nous est fournie par la présence des débris de la pinguécula qu'on retrouve dans le ptérygion.

C'est donc à la théorie de Fuchs, soutenue déjà auparavant par Horner et Mannhardt, que semble se rallier Mlle C. Trapesontzian. Mais si elle accepte son hypothèse d'une façon générale, elle n'en admet pas l'absolutisme. Le cas qu'elle rapporte est, en effet, en contradiction avec la théorie de Fuchs. Celui-ci, avec tous les ophtalmologistes, n'admet pas la possibilité de la pinguécula hors de son siège habituel, et considère les ptérygions verticaux comme de faux ptérygions.

Aussi admet-elle un ptérygion se produisant d'emblée, sans être précédé par une pinguécula, mais dont les caractères morphologiques ne diffèrent pas des ptérygions pinguéculaires.

Comparant les phénomènes tissulaires que détermine la pinguécula, l'auteur émet l'hypothèse que le tissu conjonctival altéré d'une façon quelconque pourrait s'enfoncer peu à peu sous l'épithélium cornéen sous l'influence des mouvements des paupières.

Quoi qu'il en soit, nous ne pouvons que féliciter et remercier notre confrère de son consciencieux travail. Les planches qui l'accompagnent rendent plus faciles l'intelligence du texte et permettent de mieux suivre les descriptions histologiques.

Dr BEAUVOIS.

Asthénopie rétinienne des pêcheurs d'éponges, par le Dr J. SANTOS-FERNANDEZ, de la Havane, in *Archivos de oftalmologia hispano-americanos*. Madrid, mars 1901. — A l'asthénopie rétinienne produite par diverses causes, il faut ajouter celle qu'on observe chez les pêcheurs d'éponges.

On sait que l'exposition des yeux à une lumière vive, et entre autres à une vaste étendue de neige, détermine des troubles visuels connus et en quelque sorte opposés à l'héméralopie puisqu'ils cessent pendant la nuit. On a désigné ces troubles sous le nom d'asthénopie rétinienne ou d'hyperesthésie de la rétine.

L'asthénopie rétinienne déterminée par un excès de lumière, par le passage d'un endroit sombre à un autre fortement illuminé, comme cela arrive aux mineurs, aux prisonniers d'autrefois, a été bien observée.

Cette asthénopie rétinienne s'observe fréquemment chez des sujets névropathiques et chez les hystériques qui s'exposent à une lumière intense, et bien plus facilement s'il existe un vice de réfraction qui n'a pas été corrigé. Mais les sujets robustes et accoutumés à subir les rayons du soleil, comme les pêcheurs, ne font pas exception, si les yeux se trouvent dans des conditions propres à la congestion, surtout par la position que prennent ces individus pendant leur travail. C'est ce qui arrive aux pêcheurs d'éponges.

Après ces généralités sur l'asthénopie rétinienne, M. le Dr Santos-Fernandez relate quatre observations de cette affection. Les troubles furent à peu près semblables dans tous les cas : photophobie, mouches volantes; le fond de l'œil est normal, champ visuel intact, acuité normale.

Le repos et les verres fumés amenèrent une rapide guérison.

L'explication de ces troubles est donnée par la position toute spéciale que prennent ces individus pour effectuer leur travail. Voici comment la relate le Dr Santos-Fernandez : « Quand le pêcheur arrive au parc d'éponges, il se place à plat ventre sur le bord de la chaloupe et, pour ne pas se blesser, se couche sur un

lit d'éponges séchées. Cette position lui est nécessaire pour regarder à travers un tonneau dont le fond a été remplacé par un cristal et qui est placé sur le côté du bateau. Il est possible ainsi de mieux voir le fond de la mer caché d'ordinaire par le mouvement de la surface. Les éponges, une fois découvertes, sont cueillies au moyen d'une longue baguette. Mais le point important ici est de remarquer que les pêcheurs ont la tête continuellement baissée dans le tonneau. A l'intérieur de celui-ci, la lumière est atténuée, et on comprend facilement que des yeux qui font de continuels efforts d'accommodation peuvent, quand le sujet relève la tête et fixe la lumière du jour, se congestionner et présenter l'asthénopie dont nous avons parlé ». La guérison rapide survenue dans tous les cas observés montre que l'explication du Dr Santoz-Fernandez est exacte.

Dr Beauvois.

Les injections sous-conjonctivales de chlorure de sodium dans le décollement de la rétine, par Étiévant (*Écho méd. de Lyon*, 15 mai 1901). — Ces injections de chlorure de sodium, surtout à 4 p. 100 et plus, avaient la réputation bien méritée d'être très douloureuses. Mais l'auteur a pu, après Darier, constater que la douleur qu'elles provoquent est presque annihilée par l'addition d'*acoïne*.

Le cas qui a donné le plus beau succès à l'auteur est malheureusement celui pour lequel un heureux résultat était le moins nécessaire. Il s'agissait, en effet, d'un myope qui eut brusquement un décollement à droite. L'apparition du scotome, dans le champ visuel flou de l'œil droit, troublait la vision de l'œil gauche. C'était là le seul résultat fâcheux de l'accident.

Au bout de six injections, pratiquées tous les quatre jours (deux semaines après l'apparition du scotome), le malade était débarrassé de son scotome, et l'ophtalmoscope ne montrait plus trace de décollement.

La deuxième observation a trait à un jeune homme qui avait reçu un volumineux fragment de bois sur l'œil. On n'avait constaté sur le moment qu'une hémorragie située derrière le cristallin. Six mois après, il n'avait plus qu'un léger trouble sur la cristalloïde postérieure, mais il avait, en outre, un décollement partiel périphérique. Le succès fut plus long à se faire attendre : il fallut douze injections. L'acuité, toutefois, ne put dépasser 1/3 en raison du trouble causé par l'exsudat, qui, néanmoins, avait, lui aussi, diminué par le fait des injections.

Dans la troisième observation, il s'agissait d'une personne de 45 ans traitée sans succès par le repos au lit et des pointes de feu

sur la conjonctive bulbaire. Son décollement datait de quatre mois : dix injections suffirent pour lui donner une acuité à peu près normale.

Ces trois observations heureuses ne diraient rien par elles-mêmes, si d'autres observateurs n'étaient venus apporter à la même méthode de traitement l'appui de leur autorité.

Winselmann (de Berlin) était resté longtemps sceptique à ce sujet, lorsque, en 1899, il obtint un résultat éclatant dans un cas presque désespéré. Depuis, il a eu deux nouveaux succès, confirmés après onze mois d'observation.

Il s'agissait, dans ces trois cas, de décollements partiels et de date relativement récente. D'après Staerkle, dans le cas de décollement total et ancien, on pourrait obtenir par cette méthode un certain résultat. Les formes intermédiaires subiraient, suivant leur étendue et leur ancienneté, une amélioration plus ou moins marquée.

E. Vogt.

A propos de quelques médicaments nouveaux usités dans les affections oculaires (*Deutsche Praxis*, 25 avril et 10 mai 1901). — Herrnheiser passe en revue quelques acquisitions nouvelles, en tenant compte de celles qui ont fait leurs preuves.

1° *Succédanés de l'iodoforme.* — *L'airol* est pour l'ophtalmologue un topique précieux, toujours indiqué quand il s'agit de prévenir ou guérir une infection. On utilisera avec grand avantage la pâte suivante : Airol 5, liniment siccatif de Pick, bol blanc, àà 10, pour recouvrir des plaies suturées ; un pansement n'est pas nécessaire.

Le *xéroforme* rend de même de grands services pour combattre certaines formes d'eczémas conjonctivaux ; on l'insuffle en nature dans le sac conjonctival.

2° *Pommade au précipité jaune.* — Cette antique préparation a subi dans ces derniers temps des perfectionnements intéressants. Brackebusch ne se sert, pour cette préparation, que de précipité frais, rendu entièrement anhydre, par des lavages successifs à l'alcool absolu. Ensuite, on décante autant que possible l'alcool, et on verse la poudre dans un récipient contenant de la vaseline liquide aussi pure que possible. Le précipité ira au fond du vase, et l'alcool restant surnagera, et pourra facilement être enlevé par décantation. Le mélange de précipité et de vaseline liquide sert ensuite à la préparation des pommades dont la concentration varie de 1,2 à 10 p. 100.

Ces pommades n'irritent jamais et peuvent être confiées aux malades ; l'auteur s'en sert en lieu et place des insufflations de

calomel en cas de kératite phlycténulaire. Elles sont en outre indiquées dans toutes les variétés de conjonctivite pustuleuse, de kératites superficielles, pour éclaircir les taies cornéennes, etc. Dans la plupart des cas, on ajoutera un massage plus ou moins énergique à l'emploi du topique.

3° *Solutions huileuses.* — Ces solutions, destinées à être instillées dans le sac conjonctival, ne paraissent pas présenter, pour l'auteur, de grands avantages. L'huile ne reste pas aseptique, et les malades préfèrent les liquides aqueux ; l'emploi de pommades, dans les cas où ces derniers doivent être évités, est préférable à l'emploi de solutions huileuses, car les malades parviennent plus facilement à introduire un peu de pommade dans le sac conjonctival qu'à se servir du compte-gouttes.

4° *Vaseline au sublimé.* — Très utile dans les kératites ulcéreuses compliquées d'iritis, ce qui est presque toujours le cas. On prescrira :

Sublimé.....	0 gr. 025
Sulfate d'atropine.....	0 gr. 1
Vaseline blanche.....	20 grammes.

Usage externe.

5° *Protargol.* — Ce produit présente le grand avantage sur le nitrate d'argent de pouvoir être laissé en contact avec la muqueuse malade pendant une minute et davantage, sans produire d'irritation. Il ne faut pas s'étonner de cette différence, le protargol ne contenant que 8,3 p. 100 d'argent, alors que le nitrate en contient 65 p. 100. Les solutions de protargol seront établies entre 5 et 10 p. 100 ; elles ne provoquent jamais d'argyrose de la conjonctive dans les conditions ordinaires. Mais il ne faudrait pas s'en servir d'une façon très prolongée (4 mois par exemple) ; dans ce cas, une pigmentation de la muqueuse serait à craindre. Le contrôle médical est donc nécessaire pour empêcher les malades de continuer indéfiniment l'emploi du topique.

La blennorrhée chronique du sac lacrymal est tout spécialement justiciable du protargol, qui donne, employé en injections, des résultats inespérés.

6° *Dionine.* — En solution de 2 à 10 p. 100, ou mieux en bâtonnets à base de beurre de cacao (10 à 25 p. 100), longs de 4 à 7 millimètres, ce produit provoque, introduit dans le sac conjonctival, un chémosis intense. Au bout de 2 à 3 minutes, les patients ne peuvent plus ouvrir les paupières œdématiées. L'effet dure de 2 à 18 heures. Les premières applications donnent des résultats très marqués, mais peu à peu l'action devient moins intense. Cette action sera utilisée avec fruit dans diverses kéra-

tites, dans les conjonctivites catarrhales chroniques, dans l'iritis et l'iridocyclite.

L'auteur a, en outre, retiré de grands avantages de la dionine dans le traitement des opacités de la cornée, surtout dans les cas récents. L'application d'une pommade au précipité jaune à 1 p. 100, avec addition de 5 p. 100 de dionine, sera faite le soir, pour éviter au malade et à son entourage l'aspect inquiétant des paupières fortement œdématiées.

La dionine exerce en outre une action analgésiante indéniable dans les cas d'iridocyclite et de kératite phlycténulaire.

E. Vogt.

Péronine dans les affections oculaires (*Thér. mod. russe*, n° 1, 1901). — Smirnoff arrive à ce sujet aux conclusions suivantes :

1° L'anesthésie déterminée par la péronine est rapide et durable ;

2° L'injection et l'œdème provoqués par des solutions concentrées de péronine sont considérables, mais sont très atténués avec l'emploi de solutions faibles qui, du reste, déterminent une anesthésie suffisante ;

3° Pour éviter le plus possible l'œdème, il ne faut injecter qu'une seule goutte en deux ou trois fois d'une solution à 1/3 p. 100 ;

4° La péronine contracte la pupille : elle est l'antagoniste de l'atropine et abaisse la pression sanguine ;

5° Les solutions concentrées de péronine augmentent considérablement la diffusion, les solutions faibles ont la même propriété à ce point de vue que la cocaïne ;

6° La péronine constitue, à l'heure qu'il est, le seul agent anesthésique possédant la propriété de contracter la pupille et d'abaisser la pression sanguine.

Le trachome et sa guérison (*Wiener med., Wochenschrift*, n° 22, 1901). — Hamburger donne sur cette affection un travail étendu, dont nous retenons la partie thérapeutique. Parmi les 500 cas traités par l'auteur, les premiers ont été soumis à la médication suivante : destruction des granulations et lavage consécutif au sublimé à 1 : 2,000. Ce procédé est fort douloureux, très long à appliquer et les résultats peu encourageants. Il fut remplacé, dans les cas suivants, par le procédé de Kernig, consistant dans l'introduction, dans le sac conjonctival, de bourdonnets d'ouate imbibés de solutions de sublimé de concentrations variables, avec friction consécutive. Le titre des solutions a varié

de 1/1,800 à 1/200. Les malades ont fort bien supporté ces interventions et l'auteur n'a noté aucune opacité cornéenne consécutive à l'emploi de solutions aussi concentrées. Actuellement, l'auteur se sert d'ouate de bois dont il fait des bourdonnets minces et très serrés ; les uns sont imbibés d'une solution à 1/1,600, les autres d'une solution à 1/800. Avec ces bourdonnets, l'auteur frictionne les replis et la conjonctive palpébrale (paupières retournées), jusqu'à ce que le tout ne se présente plus que sous l'aspect d'une vaste surface saignante ; il commence par la solution faible et termine par la solution forte. On continue les interventions jusqu'à disparition complète des granulations. Si l'on anesthésie au préalable à la cocaïne à 3 p. 100, l'intervention est fort bien supportée. L'ouate de bois a l'avantage d'être plus rude que l'ouate ordinaire, et d'agir par conséquent mécaniquement avec énergie.

Au début, on fera 2 à 3 frictions par semaine, plus tard on s'en tiendra à une seule ; dans les jours intercalaires, on instille une solution d'acétate d'alumine, et en cas d'irritation du rebord ciliaire, on emploie la pommade au précipité jaune ; le calomel en insufflations sert à combattre les phlyctènes de la conjonctive bulbaire, s'il s'en développe. Dans les derniers temps, l'auteur a encore simplifié : après la première friction, il attend 8 à 10 jours, et recommence, s'il existe encore des granulations, avec une solution à 1 : 200. Si le trachome est à son début, ces deux interventions suffisent; la résorption des produits de prolifération commence dès le troisième jour après l'intervention et l'eschare tombe au bout de peu de jours. Si le trachome est chronique, il faut 8 à 10 opérations et l'on ne peut plus compter, comme dans le cas précédent, sur une *restitutio ad integrum*. Comme les malades ne souffrent qu'au moment de l'opération et ressentent de suite après un soulagement considérable, ils se soumettent volontiers au traitement jusqu'à guérison complète.

Pour le trachome au début, la durée du traitement est en moyenne de 10, pour le trachome chronique, de 40 jours. Sur 309 trachomes ainsi traités, 160 ont été entièrement guéris.

E. Vogt.

Traitement de la conjonctivite croupale, par le Dr J. Viciano (*La Medicina Valenciana*, janvier 1901). — Dans ce travail l'auteur admet encore comme différentes la conjonctivite croupale et la diphtérique.

Après avoir passé en revue les opinions des différents auteurs, lesquels sont tous d'accord pour repousser le nitrate d'argent, dans la première période, le Dr Viciano se croit autorisé, d'après deux séries de cas cliniques (dans un desquels il n'y avait pas

encore d'altérations cornéennes, tandis que dans l'autre il y en avait), à soutenir l'opinion contraire, utilisant ce sel *dès le commencement* en solution à 4 p. 100, suivie de neutralisation avec le chlorure de sodium.

L'application systématique de ce traitement dans tous les cas observés (25) aurait produit les meilleurs résultats, évitant ou arrêtant les complications cornéennes si terribles dans cette forme de conjonctivite.

F. Berini.

L'holocaïne comme anesthésique. — Combinaison de la phénacétine avec la paraphénétidine avec élimination d'eau, obtenue par Taüber. Le chlorhydrate d'holocaïne a une saveur amère; il est soluble dans 40 parties d'eau; ses solutions ne sont pas décomposées par la température de l'ébullition, comme celles de cocaïne. En solution acide, le chlorhydrate d'holocaïne donne un précipité blanc avec le sublimé, et un précipité violet avec le chlorure de chaux, précipité qui se dissout dans l'éther et donne une solution rouge. Une solution aqueuse de 10 centigrammes de chlorhydrate d'holocaïne additionnée de 3 gouttes d'acide sulfurique dilué, décolore immédiatement 10 grammes de solution de permanganate de potasse au 1/17. Rien de semblable ne se produit avec le chlorhydrate de cocaïne. Agit comme anesthésique; le chlorhydrate d'holocaïne a été expérimenté par Guttmann, de Berlin, dans sa clinique ophtalmologique. Une solution à 1 pour 100 insensibilise l'œil; il se produit d'abord un peu de cuisson, mais l'analgésie cornéenne survient rapidement et dure neuf minutes avec une instillation de 3 à 5 gouttes. D'après Guttmann, l'analgésie serait plus rapide et plus durable qu'avec la cocaïne; de plus, l'holocaïne n'influence pas la pupille. Pour les opérations de l'iridectomie et de la cataracte, on peut employer une solution contenant 1/2 pour 100 d'holocaïne et 1 pour 100 de cocaïne. La cocaïne doit être préférée à l'holocaïne dans les cas où il y a intérêt à abaisser la tension intra-oculaire. Ce médicament nouveau ne peut être injecté hypodermiquement comme la cocaïne, parce qu'il provoque des convulsions tétaniques; un autre inconvénient de ce corps est qu'il ne peut être stérillisé que dans des vases en porcelaine, l'alcalinité des récipients en verre produisant sa décomposition (Crinon, *Médicaments nouveaux*).

M. Engelhardt. **Chlorose avec névrite optique,** publiée dans le *Deut. med., Wochenschr.*, 1900 n° 31. — Le fait relaté par M. Engelhardt concerne une jeune fille de dix-huit ans qui avait

présenté à diverses reprises, depuis cinq ans, des symptômes d'anémie : grande fatigue, faiblesse générale, maux de tête, etc. Six mois avant son entrée à l'hôpital les céphalées étaient devenues insupportables, et la vue avait baissé très rapidement, si bien qu'en quelques semaines la patiente était devenue presque complètement aveugle. L'examen ophtalmoscopique révéla l'existence d'une névrite optique avec papille étranglée, artères très étroites et veines sinueuses, ainsi que la présence de nombreuses taches blanches et brillantes, provenant d'un exsudat au pourtour de la papille.

Au moment de l'admission, l'état général paraissait bon, quoique les joues et les muqueuses fussent très pâles. On constatait une absence totale de l'odorat, les autres organes des sens fonctionnant normalement, la sensibilité générale n'était pas altérée. Il existait une légère diminution de la motilité dans le bras droit, et la malade se plaignait souvent de fourmillements dans les doigts. Les réflexes patellaires, faibles du côté gauche, faisaient défaut à droite. Le sang ne contenait que 3 millions de globules rouges par millimètre cube, et le taux de l'hémoglobine ne dépassait pas 50 p. 100. En raison de ces symptômes, on se crut autorisé à poser le diagnostic de tumeur cérébrale.

Au bout de trois mois, cette jeune fille fut prise, pour la première fois, de crises épileptiformes, qui, par la suite, se renouvelèrent fréquemment. En outre, on nota *de la parésie du muscle droit interne de l'œil gauche* et des muscles innervés par le facial droit, en même temps que le bras droit devenait presque complètement impotent. La sensibilité générale était abolie à droite ; il ne restait plus qu'un vestige de sensibilité à la douleur. La motilité était intacte dans les extrémités inférieures; les réflexes patellaires subsistaient plus faibles à droite qu'à gauche.

La maladie s'aggrava progressivement, entrecoupée par de courtes périodes d'accalmie. La névrite optique aboutit finalement à une *atrophie complète des nerfs optiques*. La jambe droite fut prise à son tour et peu à peu se paralysa complètement. La patiente, qui était arrivée à un état de faiblesse extrême par suite de l'anorexie persistante, succomba un an environ après son entrée à l'hôpital.

A l'autopsie, on constata non seulement l'absence de toute tumeur, mais aussi d'une lésion quelconque appréciable à l'œil nu; la seule altération était une anémie extrême de la substance cérébrale.

En présence du résultat négatif de l'examen nécroscopique, on estima qu'il s'agissait de chlorose compliquée d'une double névrite optique avec accidents cérébraux. On trouve dans la littérature

un cartain nombre d'observations, publiées surtout en Angleterre, qui établissent d'une façon certaine la relation existant parfois entre la névrite optique et la chlorose. Cette dernière affection donne, d'ailleurs, une explication satisfaisante de quelques symptômes signalés dans le cas présent, tels que les maux de tête, les vertiges, la faiblesse générale et le manque d'appétit; mais elle est insuffisante pour rendre compte de l'hémiplégie, de l'hémianesthésie, des convulsions, de la perte de l'odorat. M. Engelhardt cherche la cause de ces troubles dans une névrose fonctionnelle, résultant de l'irritabilité exagérée du système nerveux central, par suite de l'anémie prononcée du cerveau qui fut constatée à l'autopsie. (*Tribune médicale*, de Laborde, 3 juillet 1901.)

Dr GALEZOWSKI.

M. le Dr ALBERT TERSON. **L'exentération et les curages du globe dans la panophtalmie.** — Le curage de l'œil nécessite d'abord une ablation de la cornée. C'est avec Noyes et surtout Alfred Græfe (1884) que l'on a systématisé et régularisé le curage du globe, surtout dans la panophtalmie, mais aussi dans un certain nombre d'autres affections d'ensemble du globe, telles que l'hydrophtalmie et les vastes ossifications.

C'est surtout la nécrologie, l'enregistrement périodique des cas de mort (de ceux que leurs auteurs ont bien voulu publier), après l'énucléation dans la panophtalmie, qui remirent en faveur les opérations partielles que bien des chirurgiens n'avaient d'ailleurs jamais abandonnées, mais c'est aussi la constatation de certains accidents, douloureux ou sympathiques, causés par les modifications pathologiques du contenu qu'on laissait dans l'œil après ablation de la cornée ou du segment antérieur, qui engagèrent les chirurgiens à donner un coup de curette de plus, et à vider le reste du corps vitré, de la rétine et de la choroïde. Il ne restait plus alors que la coque, comme celle d'un œuf vidé.

Technique opératoire. — Le curage de l'œil est une opération d'une simplicité enfantine. On enlève la calotte cornéenne au limbe, on l'ouvre largement avec des ciseaux courbes pointus ou avec un simple couteau à cataracte un peu large, qui servira souvent à faire toute la section. D'autres opérateurs font la première partie de l'ablation au couteau, et la seconde partie aux ciseaux, ce qui nécessite, sans aucun profit, un instrument de plus. Dans quelques cas, le cristallin et une partie du corps vitré s'évacuent dès que l'ablation cornéenne est en voie d'achèvement. Quelquefois, au contraire, on voit, lorsque la cornée est enlevée, un plan solide formé par l'iris adhérent et le cristallin restés en place.

On saisit alors l'iris avec une pince et on l'arrache en le décollant rapidement et circulairement de ses attaches ciliaires. Le cristallin est enlevé d'un coup de curette. Puis l'ouverture du globe étant maintenue béante avec des pinces, des crochets à strabisme, de petits releveurs ou tout autre instrument, on plonge une large curette à bords légèrement émoussés jusqu'au fond du globe contre lequel elle vient buter. On exécute alors un raclage des parois et on ramène en deux ou trois temps tout le contenu. Au niveau du muscle ciliaire les attaches sont plus solides et le raclage devra être un peu plus énergique. Une irrigation antiseptique et hémostatique *très chaude* est ensuite dirigée dans l'intérieur de la poche. On fait ensuite un point de suture au milieu des lèvres de l'excision cornéenne. L'introduction d'une mèche iodoformée, d'un drain, nous a généralement paru inutile, si le lavage très chaud a été soigneusement exécuté. Les liquides intra-oculaires s'évacuent suffisamment les jours suivants sur les côtés de la suture médiane. Le point de suture est utile pour masquer l'orifice béant et répugnant qui résulte de l'opération et ne gêne en rien : il vaudra mieux le faire que de laisser la plaie sans suture.

Avant la suture nous enlevons sur le diamètre horizontal de chaque côté un coin de sclérotique de manière à éviter des angles et à transformer l'ouverture circulaire en une ouverture losangique. Il est inutile de faire une suture conjonctivale en bourse au-devant de la cornée.

Les curages partiels sont des diminutifs de la précédente opération et, malgré de petits avantages immédiats, ils ont l'inconvénient, sauf si l'on pratique l'ablation du segment antérieur (à rejeter, car c'est un traumatisme aussi grave et bien moins avantageux comme suites et comme moignon que le curage total), de laisser le corps ciliaire et la choroïde en place, organes toujours dangereux pour la possibilité d'une ophtalmie sympathique, et d'une ossification intra-oculaire tardive.

Quant à la cautérisation ignée dans l'intérieur de la poche complètement vidée (Guaita, Fage), elle nous paraît inutile, tandis qu'après le curage *partiel* nous la faisons[1] comme dernier temps, dans le reste du vitré purulent, comme dans un anthrax, dès 1895 et avec de bons résultats. De Lapersonne a fait même depuis toute l'exentération avec le thermocautère (exentération ignée). Toutefois l'exentération à la curette nous semble généralement plus nette et préférable.

Ce n'est cependant que dans des cas exceptionnels qu'au *cours*

1. A. Terson, *Traité de chirurgie*, Le Dentu-Delbet, t. V, p. 172.

de la panophtalmie, les curages partiels, limités à l'ablation de la cornée, de l'iris, du cristallin et de la partie antérieure du vitré purulent, avec cautérisation ignée espacée dans le reste du vitré, seront préférés à l'exentération totale. Ils se font en effet souvent sans anesthésie générale, et entraînent une réaction post-opératoire moindre que l'exentération totale. Le moignon est un peu plus volumineux, et l'œil artificiel plus mobile au périmètre (Truc), mais on conviendra qu'il renferme des éléments qui constituent un certain danger pour l'avenir.

Les suites du curage total sont assez longues. Le chémosis séreux est quelquefois très marqué et nécessite quelques scarifications les jours suivants, s'il empêche l'occlusion complète des paupières. Les calmants et les injections de morphine peuvent être indiqués le soir et le lendemain de l'opération. Mais tout cela est fort variable avec les sujets et un moignon s'établit peu à peu. Le pansement humide, arrosé de temps à autre et changé souvent, est le meilleur pendant les premiers jours. On lui substitue ensuite un pansement sec. Les suites des curages partiels ne diffèrent pas beaucoup de celles d'une panophtalmie, où la cornée a cédé et laissé échapper spontanément une partie des liquides intra-oculaires. Il faut plusieurs semaines pour que tout rentre dans l'ordre, mais la réaction immédiate est moindre.

La prothèse sera employée dès que l'inflammation et toute crainte d'ophtalmie sympathique auront disparu.

La modification la plus importante qu'a subie l'exentération de l'œil consiste, à la suite de la constatation des résultats obtenus en chirurgie générale par la *prothèse intra-organique*, à chercher à introduire dans la coque vidée des objets de diverse nature (boules de verre, de métal, d'éponge, etc.), destinés à renforcer le moignon.

Cette chirurgie à corps étrangers systématiques a pu donner quelques résultats, mais elle ne dispense nullement du port d'un œil artificiel, et laisse subsister des chances d'inflammation, même sympathique, sans préjudice de l'expulsion spontanée du corps étranger prothétique. Aussi déconseillons-nous cette pratique et croyons-nous que ces corps étrangers iront rejoindre dans un oubli mérité la cornée artificielle, les canules, les clous lacrymaux, et tous les objets que la chirurgie a essayé d'implanter définitivement dans les tissus vivants.

Indications générales. — C'est surtout dans la *panophtalmie* que le curage total ou partiel, total le plus souvent, trouvera son indication la plus formelle. Sans doute la panophtalmie a été traitée souvent à toutes ses phases par l'énucléation (Panas), mais le nombre des cas de mort avoués après l'énucléation dans

la panophtalmie est déjà trop considérable pour qu'on ne doive pas envisager l'exentération comme beaucoup moins dangereuse. Il est absolument exceptionnel qu'on puisse mourir d'une exentération et il n'y en a qu'un ou deux cas douteux dans la science. La mort, après l'énucléation, paraît plus fréquente chez des sujets où l'infection générale était déjà avérée; aussi doit-on formellement s'abstenir de l'énucléation chez ces sujets (Panas). Mais il est de plus en plus prouvé que l'énucléation dans la panophtalmie présente un imprévu plus considérable, au point de vue de la vie, que le curage. Aussi s'abstiendra-t-on très généralement de l'énucléation dans la panophtalmie pour lui substituer les opérations partielles.

L'exentération est également indiquée comme complément de l'ablation de la cornée pratiquée pour un *staphylome* ou pour la *buphthalmie*, si une violente hémorragie se déclare, si l'on découvre une ossification intra-oculaire et d'une manière générale, dans tous les cas où on pourra éviter l'énucléation, sans danger pour la vie (tumeur) ou pour la vision (ophtalmie sympathique). On s'efforcera donc avant tout de réduire le nombre des énucléations, et surtout chez les *jeunes sujets*, où les opérations partielles sont préférables.

En plus de nombreuses exentérations dans la panophtalmie chez l'adulte et chez l'enfant, nous avons pratiqué aussi l'exentération dans un cas où, plusieurs semaines après un coup de bâton sur l'œil, le globe, entièrement rempli de sang et sans perception lumineuse, causait des douleurs intolérables que les sclérotomies n'avaient pu réduire, mais sans irritation sympathique. Le curage complet de l'œil, dont tout l'intérieur était constitué par un énorme caillot, eut des suites régulières et rapides. Nous croyons qu'au cours d'une violente hémorragie expulsive après l'extraction du cristallin cataracté, l'exentération est en tout cas préférable à l'énucléation que quelques auteurs ont proposée. Mais on voit quelquefois, *sans exentération* et *sans énucléation*, ces yeux s'atrophier sans de trop fortes douleurs. En tout cas, si une opération large est indiquée, on préférera l'exentération qui conserve encore une partie de cet œil auquel on avait prétendu rendre la vision et dont l'énucléation est, pour le malade et le chirurgien, un sacrifice plus pénible que jamais.

Les résultats de l'exentération et des curages sont généralement satisfaisants et fournissent une bonne prothèse. Toutefois les moignons dus au curage total deviennent quelquefois difformes et douloureux et le curage partiel laisse les éléments d'une ossification future. Mais ce n'est qu'exceptionnellement en somme qu'on sera obligé d'énucléer finalement dans ces cas-là. C'est

surtout parce que l'œil artificiel est *moins enfoncé* tout en étant plus mobile, après l'exentération qu'après l'énucléation, que l'opération partielle est préférable, toutes les fois qu'elle pourra être sans danger substituée à l'énucléation. Les meilleures pièces prothétiques, mêmes les plus récentes, ne remédient en effet qu'imparfaitement aux inconvénients de l'amputation totale du globe. C'est donc après un examen consciencieux de chaque cas particulier que tout chirurgien sans parti pris devra se décider pour l'exentération ou pour l'énucléation, les indications de cette dernière n'étant absolues que pour les tumeurs et l'ophtalmie sympathique. Dans tous les autres cas, on est, suivant les circonstances, amené à exentérer ou exceptionnellement à énucléer, si on veut être réellement utile.

Dans les panophtalmies *endogènes métastatiques*, sans lésion traumatique et opératoire, il est préférable, vu l'absence ou le peu d'intensité des douleurs, de s'abstenir d'opération, ou de la réduire, le cas échéant, à une simple ponction scléro-vitréenne inférieure au couteau à cataracte. L'ablation d'un moignon douloureux serait possible, lorsque l'état général sera complètement rétabli, mais l'énucléation et même l'exentération pourraient être inutiles ou dangereuses, quand le patient est en pleine infection générale, en danger de mort et pouvant même perdre les deux yeux par suppuration intra-oculaire due à l'infection sanguine. On sera d'ailleurs très réservé, même en fait d'opérations partielles, pour intervenir dans les cas de cette nature, le malade pouvant attribuer à l'opération la cécité à peu près fatale dont il restera atteint. (*Le Progrès médical*, 1900.)

De la vision stéréoscopique, par le Dr Destot. — Le problème de la vision stéréoscopique a été abordé au dernier Congrès de l'A. F. A. S. par MM. Marie et Bihaut qui ont cherché à faire de la stéréoscopie de précision.

Physiciens ou physiologistes ne pourront jamais s'entendre si ce point n'est pas fixé. Or les physiologistes demandent au stéréoscope la démonstration des lois de la vision binoculaire et les physiciens considérant le problème démontré considèrent l'œil comme une simple chambre noire singulièrement perfectionnée. Mais malgré tout, en matière de vision, on ne peut faire abstraction ni de l'œil qui perçoit ni du cerveau qui juge, surtout lorsqu'il s'agit d'apprécier la troisième dimension.

M. Cazes qui a fait tout le travail que MM. Marie et Bihaut ont adapté à la radiographie, a été obligé de baser sa forme fondamentale sur l'accommodation et ses tolérances.

Le rôle de l'accommodation dans la vision stéréoscopique a été

longtemps méconnu, il n'en est pas moins capital, et, pour le prouver, il suffit d'une expérience simple. Prenons un objet de forme allongée, une règle de 30 centimètres, par exemple, et plaçons-la presque par bout (presque?) assez près devant les yeux en la regardant fuir obliquement. Une des extrémités sera à 30 centimètres, l'autre à 60. Nous pouvons sans difficulté regarder successivement toutes les parties de cette règle sans constater d'étrangeté ni éprouver de la fatigue. Remplaçons cette règle par ses deux perspectives prises des yeux comme point de vue sur des tableaux quelconques. Il est impossible d'obtenir une reconstruction stéréoscopique acceptable donnant l'illusion de l'objet réel, mais l'illusion viendra si nous reproduisons des tranches comprises entre des plans de front assez voisins.

D'après Cazes deux perspectives régulières ne peuvent donc pas toujours aboutir, même couplées stéréoscopiquement, à une illusion.

En regardant la règle, explique Cazes, l'accommodation et l'angle de convergence varient simultanément quand nous passons du point le plus proche au plus lointain. Nous disons que ces deux éléments se correspondent constamment; de plus, en considérant le plan le plus raproché, nous ne voyons pas nettement le point le plus éloigné et *vice versa*.

Au contraire lorsqu'on regarde les deux perspectives, l'accommodation doit toujours se faire sur le plan des images, nous voyons avec la même netteté et simultanément les points extrêmes.

On peut dire que la vision stéréoscopique consiste essentiellement à fusionner des images perspectives différentes d'un même objet.

Wheatstone a montré : 1° que l'appareil visuel a la propriété de fusionner des images rétiniennes identiques; 2° que la fusion d'images qui ne se peignent pas sur des points identiques modifie la localisation dans l'espace de l'image résultante, alors que la fusion d'images rétiniennes identiques possède une localisation différente.

La localisation se fait à l'entre-croisement des axes principaux ou secondaires.

Quand on regarde dans un stéréoscope, on adapte l'appareil visuel pour la vision éloignée alors que les figures sont très rapprochées.

On relâche la convergence et l'accommodation, on regarde les figures sans les fixer. Les prismes, lentilles, miroirs, facilitent la mise en parallélisme des axes optiques, mais on peut se passer de tout appareil.

Ce relâchement de la convergence, ce parallélisme des axes

des yeux font que les yeux sont en divergence relative par rapport aux figures très rapprochées qui sont ainsi vues en diplopie croisée. Ce fait apparaît très net par la suppression de la cloison médiane du stéréoscope, par superposition des cercles, à donner une image unique, mais tandis que les cercles sont fusionnés à la rencontre des axes principaux, les aiguilles au contraire vont être localisées bien différemment.

Cette figure est très importante car elle permet de chercher les meilleures conditions pour donner la sensation de relief soit en dedans soit en dehors, et on voit par là même que plus les points homologués d'un objet vu sur une image seront croisés avec ceux d'une image couplée, plus le relief en avant s'imposera. Le relief dépendra donc de l'angle de croisement.

Cette théorie du relief est exacte et, lorsqu'on fait de la radioscopie stéréoscopique par vision monoculaire alternante, on voit très bien que les ombres projetées sur l'écran ne prennent du corps que par le croisement des axes, et si on regarde avec l'œil droit l'image envoyée par le tube situé du même côté, les objets sont renversés par suite du défaut de croisement. (*Gazette des hôpitaux de Lyon*, janvier 1901.)

SIMI. **De la dionine en thérapeutique oculaire** (*Bollettino d'oculistica*, 1901). — L'auteur rend compte de l'observation personnelle sur l'action de la dionine comme analgésique oculaire. Dans 3 cas, les douleurs oculaires cessèrent immédiatement après l'introduction, entre les paupières, de la dionine en poudre, ou en solution à 5 p. 100.

Dans le premier cas de *glaucome hémorragique* très douloureux, trois applications de poudre de dionine, puis des instillations de collyre à 6 p. 100 trois fois par jour, amenèrent une cessation complète des douleurs.

Le deuxième fait se rapporte à un *glaucome hémorragique* datant de dix-huit mois avec des poussées douloureuses aiguës, qui fut guéri par une seule application de dionine.

Chez une hystérique atteinte aussi de *glaucome*, la dionine produisit une détente complète. La dionine dans le glaucome n'agit pas seulement comme analgésique, d'après Simi, mais aussi comme relâchant la tension intra-oculaire.

VERMES. **Dionin in der Augenheilkunde** (*Wochenschrift f. Ther.*, février 1901). — Les résultats que l'auteur a obtenus par la dionine dans 101 cas traités à la clinique du prof. Szili, à Budapest, sont remarquables.

Les plus importants résultats sont ceux qui ont été obtenus dans

les maladies de la cornée. Les *ulcères* de toute nature étaient notablement améliorés.

Dans le *pannus granuleux*, la dionine n'a d'action que calmante.

Dans certaines variétés d'*ulcères rongeants et à récidives* de la cornée, accompagnés de douleurs, la dionine rend de grands services par ses propriétés analgésiques.

Des *ulcères herpétiques cornéens* furent facilement améliorés par la dionine.

LUNDEWSKI de Cracovie (9e Congrès des médecins polonais) vante les effets de la dionine : 1° dans l'iritis, quand l'atropine ne dilate pas la pupille ; 2° dans les infiltrations cornéennes et les troubles du corps vitré ; 3° dans les choroïdites et les décollements rétiniens en combinant son emploi avec d'autres médicaments rationnels.

SOURDILLE. **Abcès chauds de la glande lacrymale palpébrale de Rosenmuller** (*Archives d'ophtalmologie*, août, 1900 ; analysé par le Dr DRUAULT dans *la Presse médicale* de février 1901). — L'auteur a observé cette affection dans 3 cas, dont 2 avec examen histologique. D'après ces cas et ceux qui ont été publiés antérieurement, il fait une étude complète de cette variété d'adénite encore peu connue.

C'est surtout une affection de l'enfance et de la jeunesse. Les oreillons et la rougeole paraissent jouer un certain rôle comme cause prédisposante et préparatoire. Elle est souvent précédée par d'autres affections suppuratives : blépharite ulcéreuse, orgelets, petits abcès dermiques de la face. Elle est pròduite sans doute le plus souvent par le staphylocoque.

L'infection part du cul-de-sac conjonctival. A son origine, elle est canaliculaire ; plus tard, elle se propage aux culs-de-sac glandulaires, puis au tissu conjonctif péri-acineux, très riche en capillaires lymphatiques. Il est probable que ces lymphatiques entrent en jeu et dispersent les germes pathogènes dans toute la glande, ce qui explique qu'il peut exister des foyers de suppuration séparés par des lobules glandulaires à peu près sains.

Sa glande peut être prise dans son ensemble ou plus souvent dans quelques-uns de ses lobules seulement. Les lésions sont d'abord canaliculaires et péricanaliculaires : l'épithélium des tubes excréteurs, puis des culs-de-sac, se gonfle et se détache en même temps que la paroi conjonctive s'infiltre de cellulles embryonnaires. L'abcès se constitue et le pus se fraye un passage vers la conjonctive du cul-de-sac. Les portions glandulaires, dont

l'inflammation n'a pas été jusqu'à la suppuration, peuvent redevenir normales, mais la sclérose est toujours à craindre, et, pour Sourdille, c'est probablement par cette sclérose consécutive qu'il faut expliquer certains cas de dacryocys.

Cliniquement, le début est généralement brusque, par de la douleur avec une tuméfaction rapide de la paupière supérieure. Il existe peu ou pas de sécrétion conjonctivale. La conjonctive bulbaire est légèrement injectée. Les mouvements du globe sont pénibles.

Au bout de vingt-quatre à quarante-huit heures, la palpation fait constater un empâtement douloureux de toute cette région, empâtement qui n'atteint pas le rebord supéro-externe de l'orbite. La conjonctive bulbaire devient œdémateuse dans sa moitié externe et ce chémosis sérieux partiel constitue un signe pathognomonique de l'affection. Le ganglion pré-auriculaire est tuméfié. Les mouvements du globe sont douloureux, surtout l'abduction. Il y a en outre un léger mouvement fébrile.

Du quatrième au sixième jour, la douleur, jusque-là continue et pesante, devient pulsative, lancinante, annonçant la suppuration. En même temps, on voit apparaître entre le globe et la commissure externe une petite tumeur conique à base arrondie, à sommet mousse et jaunâtre, qui se perfore ensuite pour donner passage au pus. Dès que le pus s'est frayé une voie à l'extérieur, les phénomènes douloureux s'atténuent jusqu'à disparaître, mais la conjonctive est encore baignée de pus pendant quelques temps; la guérison n'est complète qu'en deux ou trois semaines.

Le diagnostic est à faire avec l'ophtalmie purulente au début, qui est moins localisée, — avec la périostite orbitaire, dont le début est insidieux et dont la tuméfaction fait corps avec le rebord orbitaire, — avec un chalazion enflammé et un orgelet de cette région, et surtout avec la dacryocystite orbitaire. Dans cette dernière, la douleur est beauconp plus interne; le gonflement, d'abord orbitaire, descend du bord de l'orbite vers la paupière; la tumeur fait saillie dans le sillon orbito palpébral; les phénomènes généraux sont beaucoup plus prononcés.

Le traitement consiste dans l'incision par la muqueuse. M. Sourdille propose encore l'excision de toute la portion de glande suppurée.

Affections multiples des nerfs crâniens compliquant le zona, par L. Achard (Thèse de doctorat, Lyon, 1899-1900). — Dans ce mémoire très complet et très documenté, l'auteur étudie successivement les paralysies faciales zostériennes, les paralysies de la branche ophtalmique, les lésions multiples des nerfs crâ-

niens dont il donne une observation personnelle. Il explique ces troubles en admettant comme probable que le zona résulte des altérations portant sur les nerfs centrifuges, présidant aux fonctions propres du revêtement cutané. Ainsi s'expliquerait la possibilité d'un zona sans troubles sensitifs, la lésion pouvant porter dans certains cas, d'une façon isolée, sur les nerfs spéciaux de la face.

Etude anatomo-pathologique et clinique des lésions du nerf optique dans les fractures de la base du crâne, par A. MARDELLIS (Thèse de Lyon, 1899-1900). — Cette thèse a pour point de départ 4 observations du Dr Rellet, dont une avec autopsie. Après une étude anatomique des fractures de la base du crâne et des lésions du canal optique que l'on trouve dans 70 p. 100 des fractures de la voûte orbitaire, l'auteur admet dans ces derniers cas, avec Hölder, la présence d'épanchement dans les gaines du nerf optique. Malgré l'absence de troubles oculaires immédiats et la bénignité des symptômes produits par le trauma, il faut faire des réserves, dans tous les cas de traumatisme du crâne, car ils peuvent être suivis de cécité quelques semaines ou quelques mois après l'accident. L'examen ophtalmoscopique est très utile pour le diagnostic d'un épanchement sanguin intracrânien et pour le pronostic au point de vue de la vision dans tous les cas de trauma du crâne.

AXENFELD et SCHURENBERG. **Maladie congénitale cyclique de l'oculo-moteur. Spasme unilatéral de l'accommodation.** — Il s'agit d'une paralysie complète du nerf moteur oculaire commun avec spasme rythmique de quelques-uns des muscles innervés par ce nerf. La malade est une fillette de 6 ans, née à terme, de parents sains, d'une bonne santé générale.

L'œil gauche présente une paralysie complète de la troisième paire : ptosis complet, déviation de l'œil en dehors, dilatation de la pupille. Cette paralysie est interrompue par un spasme rythmique qui revient à des intervalles de une à trois minutes. Le spasme est caractérisé par quelques secousses de la paupière supérieure, puis celle-ci se soulève en quelques secondes et l'œil s'ouvre normalement. Cette ouverture reste la même, quelle que soit l'ouverture de l'autre œil, et même lorsqu'il regarde en bas. En même temps, il se produit un très léger mouvement de l'œil en dedans, un rétrécissement très marqué de la pupille et un spasme de l'accommodation. L'accommodation produite est de 6 dioptries ; c'est le seul exemple certain, jusqu'à présent, de contraction accommodative purement unilatérale. Cet état dure de

cinq à quinze secondes, puis la paralysie se reproduit en quelques secondes.

On pourrait attribuer cet état à une compression du noyau ou du tronc du nerf par un angiome qui se remplirait et se viderait d'une façon rythmique, mais ce rythme n'a la fréquence d'aucun de ceux qui peuvent animer le courant sanguin. D'autre part, parmi les paralysies congénitales du reste du corps, il n'est rien d'analogue. L'hémiathétose, à laquelle on pense tout d'abord, est rejetée par les auteurs parce qu'elle n'existe pas dans les muscles ayant conservé une certaine mobilité volontaire, et qu'ici, comme dans 2 autres cas, les mouvements volontaires des muscles atteints sont complètement abolis. (*Klinische Monatsblätt für Augenheilkunde*, janvier 1901.)

Dr Gérasime Stathatos. **L'extirpation des tumeurs de l'orbite et principalement des tumeurs du nerf optique sans énucléation du globe oculaire par le procédé de Crœnlein** (*Grèce médicale de Syra*, n° 1, 3e année, janvier 1901). — Après avoir fait la comparaison entre l'extirpation avec énucléation et celle sans énucléation, l'auteur expose deux observations avec intervention selon le procédé de Crœnlein sans énucléation, en décrit le manuel opératoire, dit quelques mots sur le procédé de Röhmer, de Nancy, sur celui de Lagrange, de Bordeaux, et termine son étude par les conclusions suivantes :

1° Le meilleur procédé opératoire pour l'extirpation des tumeurs de l'orbite et principalement des tumeurs du nerf optique est celui de Crœnlein;

2° Le chirurgien doit toujours opérer avec l'intention de conserver le globe oculaire et, s'il surgit des difficultés opératoires, il sera autorisé à pratiquer l'énucléation;

3° Dans tous les cas où l'opération incomplète est possible, elle est préférable à l'énucléation; le globe oculaire conservant encore quelque mouvement nous permettra, s'il s'atrophie, la pose plus facile d'un œil artificiel. (*Archives orientales de médecine et de chirurgie*, *Dr Diamant Berger*, mars 1901.)

Glycérine au sublimé dans le traitement du trachome (*Wratsch*, n° 6, 1901). — Samtschouk a expérimenté la glycérine au sublimé dans 485 cas de trachome.

Chez la grande majorité des malades, le trachome était très intense; chez un certain nombre il était compliqué de modifications pathologiques du côté de la conjonctive et d'une sécrétion tantôt purulente, tantôt muco-purulente.

Pendant toute la durée du traitement, on n'a jamais observé

de complications du côté de la conjonctive, malgré l'existence de cicatrices chez un certain nombre de malades.

Sur les 485 malades soumis au traitement par la glycérine au sublimé, 266 ont guéri, ce qui constitue une proportion de 54,7 p. 100. Quant aux autres malades, s'ils n'ont pas guéri complètement, tous ont été notablement améliorés.

La solution employée se composait de :

Sublimé.	0 gr. 12
Glycérine	30 grammes.

A l'aide d'un pinceau d'ouate, l'auteur badigeonnait la surface conjonctivale des paupières retournées, les badigeonnages ont été pratiqués tous les trois jours, le plus souvent tous les cinq jours et même plus rarement.

La sensation de brûlure très vive qui se manifeste immédiatement après le badigeonnage ne persiste que fort peu de temps, pas plus d'une demi-heure : le plus souvent au bout de ce laps de temps, le malade n'éprouve plus aucune sensation douloureuse et peut parfaitement vaquer à ses occupations habituelles (les malades de l'auteur sont tous des militaires).

Ajoutons que cette sensation de brûlure dure de moins en moins avec la répétition du badigeonnage. Le lendemain du badigeonnage, l'auteur a employé un collyre au sulfate de zinc, parfois avec de la cocaïne.

Dans les cas où l'on constate une certaine tuméfaction de la conjonctive, on emploie des badigeonnages au nitrate d'argent à 2-3 p. 100 avec des lavages consécutifs avec la solution physiologique de chlorure de sodium.

L'auteur estime que le sublimé en forte concentration, en dehors de son action antiseptique, provoque dans la conjonctive un grand afflux sanguin, afflux qui détermine un échange organique plus actif, favorisant une décomposition et une absorption plus rapide des noyaux trachomateux.

Dr ROUBLEFF.

Le Gérant : FÉLIX ALCAN.

5942. — L.-Impr. réunies, B, rue Saint-Benoît, 7. — MOTTEROZ, directeur.

DE LA STRABOTOMIE PARA-SCLÉROTICALE

PAR

M. DELAMARE (Paul-Marcel)

Médecin-major de 1re classe à l'hôpital mixte de Rouen.

DÉFINITION.

Nous entendons par *strabotomie para-scléroticale* le traitement du strabisme par la *ténotomie du muscle prépondérant à 2 millimètres en arrière de l'insertion scléroticale combinée à la section des attaches capsulaires-ambiantes.*

DIFFÉRENCE ENTRE LA STRABOTOMIE PARA-SCLÉROTICALE ET LA STRABOTOMIE ORDINAIRE.

La strabotomie *para-scléroticale* diffère donc de la strabotomie habituelle dans laquelle on s'évertue au contraire à exécuter une ténotomie *juxta-scléroticale* en détachant le tendon fibre par fibre au ras de son insertion scléroticale.

L'opération de Dieffenbach (1839), consistant à diviser le muscle dans sa continuité (*myotomie*) ayant donné de mauvais résultats, a été abandonnée depuis longtemps. Bonnet lui substitua la section du tendon à son point d'insertion (ténotomie). (*Traité des sections tendineuses et musculaires*, 1841.)

La strabotomie para-scléroticale est donc une opération mixte entre l'ancienne myotomie et la ténotomie telle qu'elle est pratiquée actuellement.

BUT ET EFFET DE LA STRABOTOMIE PARA-SCLÉROTICALE.

Dans le traitement des strabismes assez prononcés (3 à 6 millim. de déviation), la strabotomie para-scléroticale a

pour but d'obtenir du côté prépondérant un reculement capsulo-tendineux supérieur à celui que donne la strabotomie simple.

EFFETS DES DIFFÉRENTS PROCÉDÉS.

Pour les strabismes d'une déviation peu prononcée de 2 millimètres par exemple, la ténotomie simple avec section de quelques fibres péri-tendineuses suffit généralement. Au-dessus d'une déviation de 2 millimètres, la strabotomie ordinaire expose à bien des mécomptes et est le plus souvent suivie de récidive surtout chez l'adulte. Aussi M. le médecin inspecteur Chauvel, notre premier maître d'ophtalmologie au Val-de-Grâce, s'exprime-t-il en ces termes dans ses *Études ophtalmologiques* (1896) (Félix Alcan).

« Nous savions pour l'avoir vu pratiquer par M. Perrin « combien peu la strabotomie donnait *chez les adultes* des « résultats satisfaisants.

« Nos observations n'ont fait que nous confirmer dans « cette opinion :

« On voit par nos observations combien la strabotomie « donne peu de résultats chez l'adulte. Dans nos premières « interventions nous en étions à nous demander si certaines « fibres du tendon n'avaient pas échappé aux ciseaux. Plus « tard, nous n'hésitions pas à dénuder la sclère, à débrider « la capsule de Tenon dans les limites permises. Malgré « cette destruction des adhérences capsulaires, malgré la « traction du globe vers la tempe, nous sommes toujours « resté bien au deçà du résultat désiré. La section du ten- « don de l'un des muscles droits, même avec large débride- « ment des adhérences capsulaires, ne donne pas un redres- « sement de plus de 2 millimètres ou de dix degrés. »

Il faut donc, afin d'éviter autant que possible la ténotomie répétée, avoir recours dans les strabismes prononcés à une méthode donnant plus de correction que la ténotomie même avec le débridement capsulaire. L'opérateur peut alors user de trois moyens : 1° la *ténotomie combinée avec*

l'avancement capsulo-musculaire de l'antagoniste; 2° la *strabotomie para-sclérotícale* opération, que nous proposons.

La double ténotomie est une bonne opération chez les enfants, mais qui réussit rarement à corriger après quinze ans un strabisme de 4 millimètres ou 20 degrés. On reste étonné du faible résultat d'une double ténotomie chez l'adulte (Terson). De plus, les malades consentent rarement à se laisser opérer une seconde fois du côté sain.

La *ténotomie avec avancement capsulo-musculaire de l'antagoniste*, telle que la pratique M. de Wecker, est généralement suivie de succès. Pendant plusieurs années nous avons suivi les intéressantes leçons de M. de Wecker à sa clinique du Cherche-Midi, et nous avons pu constater les merveilleux résultats qu'il a obtenus sur des centaines de loucheries.

Aussi croyons-nous devoir décrire rapidement sa technique opératoire :

« Après avoir pratiqué la ténotomie du muscle prépondérant, l'opérateur excise une portion de conjonctive exactement au-devant de l'insertion du muscle antagoniste de façon à obtenir une demi-lune AB (voir fig. 1), le muscle une fois dégagé, il introduit dessous les ciseaux fermés pour le décoller de la surface sclérale ; ensuite il passe en haut et en bas un fil qui traverse successivement la conjonctive et l'épisclère d'une part, le muscle, la capsule et la conjonctive sus-jacente d'autre part ; enfin il noue chaque fil l'un après l'autre de façon à faire plisser le muscle qui avance ainsi en même temps que la capsule. L'œil se trouve alors entraîné naturellement du côté des sutures.

« Le reculement combiné à l'avancement capsulo-musculaire par plissement est supérieur comme résultats à l'avancement musculaire simple ou à la ténotomie avec avancement du muscle antagoniste après sa section. »

En effet, ainsi que l'a fort bien fait remarquer M. de Wecker, en sectionnant le muscle qu'on désire renforcer et avancer on risque au contraire de l'affaiblir, si les fils venant

à couper les tissus la greffe ne réussit pas. Ce dernier accident n'est pas rare. Aussi la méthode par plissement est-elle plus simple et plus sûre « puisqu'on n'est pas obligé pour fortifier le muscle de l'affaiblir tout d'abord en le détachant pour le rattacher ensuite ». (*Extrait des archives d'ophtalmologie* 1893.)

Dans l'avancement capsulo-musculaire par plissement, il

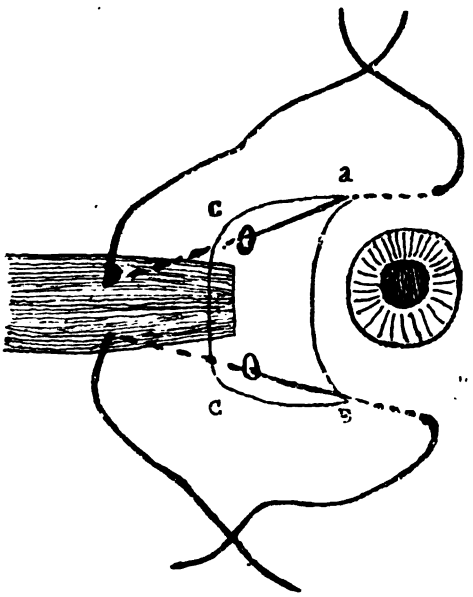

FIG. 1.

A, B, indiquent la demi-lune résultant d'une excision ou de l'écart de la conjonctive simplement incisée. — C, C, montrent les bords des boutonnières pratiquées dans la capsule, ces boutonnières ayant servi, avant l'introduction des fils, à livrer passage aux ciseaux fermés afin de dégager de la surface sclérale les adhérences du muscle et des parties avoisinantes de la capsule. (De Wecker, extrait des *Archives d'ophtalmologie*, 1893.)

se produit non seulement un rattachement capsulaire, mais une soudure par tissu connectif et un raccourcissement consécutif du muscle. Ce n'est pas sans raison que M. Knapp a déclaré au congrès de Heidelberg (1888) que *si on a acquis quelque expérience à la pratiquer*, l'opération de l'avancement capsulaire donne une ample satisfaction, ce dont nous

devons nous reconnaître très redevables envers le Dr de Wecker.

L'opération de M. de Wecker, ainsi que nous venons de le faire remarquer, exige de l'habileté et de la pratique, tandis que la strabotomie para-scléroticale est à la portée de la plupart des chirurgiens. On peut voir, d'après la technique opératoire indiquée plus loin, qu'elle se fait aussi facilement que la strabotomie habituelle. Il n'y a en somme qu'à reporter les différents temps de l'opération un peu plus en arrière de l'insertion scléroticale.

Enfin elle n'exige pas l'application de fils qui, quelquefois, amènent de la gêne et une certaine irritation de l'œil.

Loin de nous l'idée de prétendre remplacer dans tous les cas l'avancement capsulaire par la strabotomie para-scléroticale. Celle-ci n'a pour effet, nous le répétons, que de corriger des strabismes de 3, 4, 5, et au plus 6 millimètres. Il ne faut pas lui demander davantage.

Nous estimons que c'est un résultat appréciable, puisque les déviations de 3 et 4 millimètres constituent des strabismes déjà assez prononcés et incomplètement corrigés chez l'adulte par la strabotomie juxta-scléroticale.

Pour les déviations excessives de 10 à 12 millimètres (50 à 60 degrés au strabomètre de Wecker et Masselou), il faut recourir d'emblée à la combinaison du reculement et de l'avancement de l'antagoniste.

MANUEL OPÉRATOIRE DE LA STRABOTOMIE PARA-SCLÉROTICALE.

Nous ne croyons pas devoir reproduire les figures que l'on trouve dans les livres classiques à propos de la strabotomie, nous nous contenterons du schéma (voir fig. 2) faisant ressortir les points sur lesquels nous désirons insister.

Instruments. — Blépharostat. Pince à griffes. Ciseaux à pointes mousses. Grands et petits crochets à strabisme.

Le patient est étendu sur un lit ou sur une table d'opération. Après avoir pris toutes les précautions antiseptiques d'usage, on insensibilise l'œil en instillant quelques gouttes d'une solution *fraîche* de cocaïne à 1/20. Après cinq minutes

d'attente l'anesthésie de la conjonctive est suffisante, et l'on commence l'opération.

1er *Temps.* — Les paupières étant maintenues écartées par le blépharostat, le chirurgien recommande au patient de regarder le plus possible en dehors s'il s'agit d'un strabisme convergent, par exemple, c'est-à-dire du côté opposé à la déviation, puis il saisit la conjonctive avec des pinces à griffes dans l'angle interne de l'œil, *non pas entre le bord de*

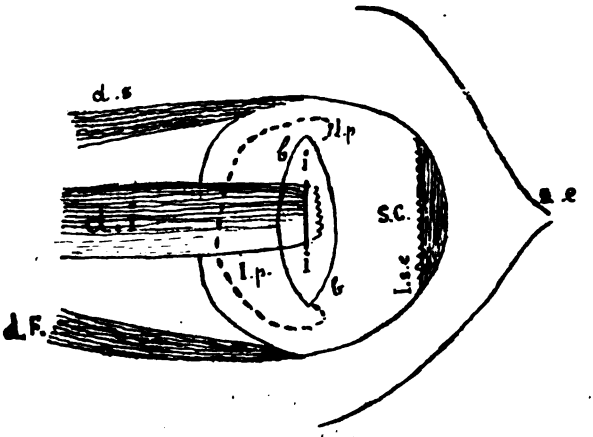

FIG. 2.

ŒIL VU DE CÔTÉ DANS L'OPÉRATION DU STRABISME CONVERGENT.

(Le patient prêt à être opéré regarde du côté de l'angle externe, c'est-à-dire du côté opposé au strabisme.)

a e, Angle externe de l'œil. — *l s c*, Limbe scléro-cornéen. — S C, Partie de la sclérotique comprise entre le limbe scléro-cornéen et l'insertion scléroticale du muscle droit interne. — *b, b*, Boutonnière conjonctivale de 10 à 12 millim qui doit être pratiquée à 7 ou 8 millim. du limbe scléro-cornéen, de façon à bien découvrir le tendon à couper. — l *p*, Ligne pointillée indiquant la zone des attaches capsulaires périmusculaires qui doivent être détachées du muscle droit interne : 1° d'avant en arrière jusqu'à la caroncule; 2° en haut jusqu'à mi-chemin entre le droit interne et le droit supérieur; 3° en bas jusqu'à mi-chemin entre le droit interne et le droit inférieur; 4° au-dessus, au-dessous et en avant de la boutonnière conjonctivale. Les ciseaux doivent cheminer à petits coups sous la conjonction soulevée par la pince. — *i, i*, Trait indiquant la section du tendon du droit interne à 2 millim. environ en arrière de l'insertion scléroticale, de façon à laisser une petite languette tendineuse à la sclérotique. — *d s*, Droit supérieur. — *d i*, Droit interne. — *d f*, Droit inférieur.

la cornée et l'insertion musculaire comme on le lit généralement dans les traités d'ophtalmologie, mais *plutôt un peu en arrière de l'insertion tendineuse à peu près à 7 ou 8 milli-*

mètres du limbe scléro-conien au point médian situé entre le bord de la cornée et la caroncule lacrymale, l'œil regardant franchement en dehors (voir fig. 2). Nous avons vu des débutants éprouver les plus grandes difficultés pour trouver le tendon uniquement pour avoir incisé la conjonctive trop près de la cornée. En incisant bien en arrière, on tombe directement sur le tendon, et on opère à ciel ouvert. Il faut avoir soin de pincer la conjonctive sur le diamètre transversal passant par la pupille qui sert de point de repère. La conjonctive pincée et soulevée est incisée à l'aide des ciseaux courbes à pointes mousses, de façon à pratiquer une fente verticale de 10 à 12 millimètres (BB.). Par la boutonnière ainsi obtenue on pousse les ciseaux pour couper à petits coups les attaches prémusculaires de la capsule en avant, en arrière, en haut et en bas.

Ce débridement doit s'étendre d'avant en arrière jusqu'à la caroncule ; en haut, jusqu'à mi-chemin entre le droit interne et le droit supérieur; en bas, jusqu'à mi-chemin également entre le droit interne et le droit inférieur.

Ce premier temps terminé, on doit instiller de nouveau, à l'aide d'un compte-gouttes stérilisé, quelques gouttes de la solution de cocaïne sous la conjonctive décollée. On retire ensuite le blépharostat et on attend cinq minutes. Cette précaution que nous avons toujours observée, après l'avoir vu pratiquer par M. Abadie, a l'avantage d'insensibiliser les parties profondes.

De plus, l'hémostase se produit pendant ces quelques instants, surtout si on comprime légèrement à travers la paupière à l'aide d'un tampon aseptique, et les manœuvres sont singulièrement facilitées.

2° *Temps.* — Quittant les ciseaux, le chirurgien saisit le grand crochet et, l'appuyant fortement contre la sclérotique, l'engage sous le muscle droit interne qu'il soulève.

3° *Temps.* — Le crochet étant repris de la main gauche et les ciseaux de la main droite, l'opérateur, au lieu de s'efforcer à couper le tendon fibre par fibre le plus près possible de son insertion, le coupe hardiment un peu en arrière de cette

insertion *de façon à laisser une languette tendineuse d'environ deux millimètres.* Il doit toujours pratiquer cette section entre le crochet et l'insertion scléroticale. En sectionnant en arrière du crochet il s'exposerait à aller trop loin, et aux inconvénients de l'ancienne myotomie, c'est-à-dire au strabisme secondaire.

Nous avons vu d'habiles oculistes ne pas employer le crochet et couper le tendon après l'avoir soulevé avec une pince. En opérant ainsi ils laissent forcément un peu de tendon à la sclérotique et font en somme une ténotomie para-scléroticale.

4e Temps. — On engage le petit crochet, toujours en appuyant contre la sclérotique, de façon à s'assurer que le tendon a été détaché dans toute sa largeur, et on sectionne encore *une partie des attaches péri-tendineuses en haut, en bas et en avant de la plaie.*

En opérant de la sorte, on pratique non pas une simple ténotomie, mais une véritable *strabotomie para-scléroticale s'attaquant à la fois au tendon et à la capsule de Tenon.* Elle procure un reculement musculo-capsulaire dans de meilleures conditions qu'en coupant la conjonctive plus en avant et le tendon juste à son insertion sur la sclérotique. Le reculement musculaire seul ne suffirait pas dans les strabismes un peu prononcés. Celui de la capsule est indispensable pour le succès. « La régularisation des mouvements s'opère surtout par la capsule dans laquelle le globe oculaire se trouve enchâssé » (de Wecker).

Dans les premiers jours il ne faut pas craindre une légère surcorrection. Elle est même nécessaire, car il faut compter avec la rétraction cicatricielle qui diminuera plus tard le résultat immédiat. Loin d'avoir à craindre un excès d'action, dit M. le professeur Chauvel, le chirurgien ne doit pas oublier *qu'on pêche toujours par déficit.*

Dans nos observations on constate une légère surcorrection qui persiste un mois après l'opération et disparaît complètement le troisième mois. Dans l'une d'elles il y a eu également un peu de surcorrection qui a disparu quinze

jours après l'opération. Chez les sujets après quinze ans, dit Terson, *il faudra tendre à la surcorrection* et combiner l'avancement capsulo-musculaire à la ténotomie dont l'effet est incomparablement moindre que chez les enfants.

Sutures. — La suture conjonctivale rapprochant les lèvres de la plaie dans le sens horizontal a l'inconvénient de diminuer l'effet de l'opération. C'est pour remédier à cet inconvénient que M. de Wecker prescrit de faire la suture verticale qui rapproche les angles de la plaie. M. Abadie, la plupart du temps, s'abstient de mettre des sutures; c'est la conduite que nous avons adoptée.

D'ailleurs, en incisant la conjonctive, comme nous l'avons indiqué, loin du limbe cornéen, la plaie se trouve cachée dans l'angle interne par le repli semi-lunaire et les paupières dès que l'œil a repris sa position normale et regarde en face. La guérison s'obtient tout aussi rapidement, et on évite la gêne occasionnée par les fils.

Nous réservons la suture pour les cas où nous voulons diminuer l'effet obtenu lorsque nous constatons après l'opération une surcorrection trop prononcée. On peut objecter que, lorsqu'on ne met pas de suture, il peut se développer un bourgeon charnu polypiforme. Cette complication insignifiante est assez rare, et il suffit pour y remédier d'exciser la petite tumeur d'un coup de ciseaux après avoir instillé quelques gouttes de cocaïne dans l'œil. On signale aussi comme complication l'enfoncement de la caroncule. Cet accident jusqu'à présent ne s'est pas produit chez nos opérés.

PANSEMENT ET SOINS CONSÉCUTIFS.

Le pansement est des plus simples. Il suffit, après avoir lavé l'œil à l'eau boriquée bouillie, de le recouvrir d'un tampon de ouate aseptique qu'on maintient à l'aide d'une bande *peu serrée.*

Le lendemain de l'opération on doit couvrir l'œil sain et

découvrir l'œil opéré pour faire fonctionner les muscles, principalement en faisant regarder du côté opposé à la section tendineuse.

On fait souvent porter au malade des lunettes dont une moitié est recouverte de taffetas, de façon à forcer le regard en dedans ou en dehors suivant l'effet qu'on désire obtenir.

Bien entendu, quelques jours après l'opération, le malade, si sa réfraction peut être améliorée, devra porter les verres correcteurs qui contribueront à maintenir l'effet de la strabotomie. On se souviendra seulement qu'en cas d'anisométropie prononcée, le numéro du verre du côté mauvais ne doit pas être supérieur de plus d'une dioptrie à celui donné pour le meilleur œil.

STRABOTOMIE PARA-SCLÉROTICALE DANS LE STRABISME DIVERGENT.

L'opération et les observations décrites ci-dessus s'appliquent également à la strabotomie du côté du droit externe en cas de strabisme divergent. Le patient est invité à regarder fortement en dedans, et on incise la conjonctive toujours sur le même méridien horizontal à 7 ou 8 millimètres du limbe cornéen, c'est-à-dire dans *un point plutôt plus rapproché de l'angle externe que de la cornée.* Les autres temps de l'opération se font comme dans le strabisme convergent.

Nous devons reconnaître que les résultats de la strabotomie para-scléroticale sont moins satisfaisants dans le strabisme divergent que dans le strabisme convergent. Heureusement le strabisme divergent est le plus rare.

CAS OU LA STRABOTOMIE PARA-SCLÉROTICALE EST APPLICABLE.

On voit que notre méthode est surtout applicable aux strabismes d'une déviation variant entre 2 et 6 millimètres, cas exigeant habituellement soit la double ténotomie, soit la ténotomie répétée ou la ténotomie combinée avec l'avance-

ment capsulaire. Elle a l'avantage d'être plus simple et plus à la portée des praticiens que ces trois dernières opérations.

CONCLUSIONS.

D'après ce qui précède, et d'après nos observations, nous croyons pouvoir conclure :

1° *La strabotomie habituelle devra être réservée aux strabismes peu prononcés* (2 *millimètres de déviation*) ;

2° *La strabotomie para-scléroticale sera pratiquée de préférence dans les strabismes assez prononcés* (3, 4, 5 *et* 6 *millimètres de déviation*) ;

3° *Le reculement combiné à l'avancement capsulaire sera l'opération de choix dans les strabismes très prononcés* (*déviation dépassant* 6 *millimètres*).

Ces conclusions s'appliquent surtout au strabisme convergent chez les adultes, celui que nous avons à traiter le plus souvent.

Chez les enfants au-dessous de dix ans, une correction immédiate n'est pas absolument nécessaire. Le temps et les verres correcteurs achèvent la guérison.

Nos observations ne sont pas suffisantes pour conclure sur l'effet de la strabotomie para-scléroticale dans le strabisme divergent d'ailleurs peu fréquent. D'après notre observation, cette méthode n'a donné qu'un résultat médiocre. La ténotomie combinée à l'avancement capsulo-musculaire nous semble donc préférable pour les loucheries en dehors.

P.-M. Delamare.

DE LA COMPRESSION
ET
DE LA LIGATURE DE LA CAROTIDE PRIMITIVE
DANS LE TRAITEMENT DE L'EXOPHTALMOS PULSATILE

PAR

Le Dr P. RASCALOU

(SUITE ET FIN[1])

Si nous ajoutons ces 2 cas aux 37 cas précédents, nous avons sur 39 cas, 4 guérisons complètes, soit 10,28 p. 100, 4 guérisons incomplètes avec perte de la vue, soit 20,51 p. 100, 1 mort, soit 2,80 p. 100 et 26 cas sans guérison, soit 66,19 p. 100.

C. — Ligature.

Obs.				
1	Guérison complète.			
2	. . . . .	Guérison avec perte vue.		
4	Guérison complète.			
5	. . . . .	. . . . .	Pas de changements.	
8	. . . . .	Guérison avec ulcération et atrophie de l'œil.		
9	Guérison après 6 mois.			
10	Guérison avec conservation de la vue.			
11	. . . . .	Guérison incomplète.		
13	. . . . .	. . . . .	. . . . .	Mort 4 mois après la ligature.
15	Guérison 1 an après.			
18	. . . . .	. . . . .	. . . . .	Mort le 16e jour par hémorragie.
20	. . . . .	Guérison incomplète.	. . . . .	Mort 5 ans après.
21	Guérison en 1 mois.			
24	Guérison. . . .	. . . . .	. . . . .	Mort 18 mois après.
26	Guérison, vue bonne.			
29	. . . . .	. . . . .	. . . . .	Mort en 48 h. avec hémiplégie.

1. Voir le numéro d'octobre.

33	. . . . .	Guérison incomplète.	
35	Guérison 3 ans après.		
36	. . . . .	. . . . .	. . . . . Mort subite.
39	. . . . .	. . . . .	. . . . . Mort avec aphasie et paralysie.
40	. . . . .	. . . . .	. . . . . Mort au 3e jour avec hémiplégie.
41	. . . . .	. . . . .	Pas de changement.
43	. . . . .	Guérison avec perte de la vue.	
44	Guérison complète.		
45	. . . . .	Guérison incomplète.	
46	. . . . .	. . . . .	Pas de changement.
47	. . . . .	. . . . .	. . . . . Mort le 11e jour.
48	. . . . .	. . . . .	Pas de changement.
49	. . . . .	. . . . .	. . . . . Mort au bout de quelques mois.
50	Guérison complète.		
52	. . . . .	Guérison avec diminution de la vue.	
53	Guérison complète.		
56	(Ligature des 2 carotides).	Guérison avec perte de la vue.	
57	Guérison complète.		
59	. . . . .	. . . . .	. . . . . Mort.
60	Guérison.		
62	. . . . .	Guérison incomplète.	
63	Guérison complète.		
65	Ligature de la carotide primitive et carotide externe.	Guérison incomplète.	
66	Guérison complète.		
68	. . . . .	. . . . .	. . . . . Mort par infection purulente.
72	. . . . .	Guérison avec perte de la vue.	
73	Guérison complète.		
74	Guérison complète (ligature des 2 carotides, droite et gauche).		
76	. . . . .	Guérison incomplète.	
82	. . . . .	Guérison incomplète.	

83	. . . . .	. . . . .	Pas de changement.	Mort 2 ans après.
84	Guérison complète en 14 mois.			
87	Guérison complète.			
88	. . . . .	Guérison incomplète.		
89	. . . . .	Guérison complète.		
90	. . . . .	. . . . .	. . . . .	Mort par hémorragie secondaire.
91	Guérison complète.			
94	Guérison complète.			
95	Guérison complète.	Vue diminuée.		
96	Guérison complète.			
97	. . . . .	Guérison incomplète.		
98	. . . . .	. . . . .	. . . . .	Mort.
100	Guérison complète.			
102	. . . . .	Guérison avec perte de la vue.		
105	. . . . .	Guérison avec perte de la vue.		
108	. . . . .	Guérison avec atrophie de l'œil.		
109	Guérison complète.			
110	Guérison complète (ligature des 2 carotides, droite et gauche).			

Nous avons donc 64 cas de ligature de carotide. Dans 1 cas, on a lié (65) la carotide primitive et la carotide externe.

Dans 3 autres cas, on a lié les deux carotides primitives, droite et gauche (56, 74, 110). Sur ces 4 cas de ligature double, on trouve 2 guérisons incomplètes et 2 guérisons complètes, soit 50 p. 100 de guérisons complètes et aucune mort.

Sur les 60 cas de ligature simple qui restent, nous en trouvons 16 avec guérison incomplète, dont 8 avec vision complètement perdue, par atrophie papillaire ou fonte de l'œil, soit 13,33 p. 100 de guérison avec perte de la vue, et 33 p. 100 de guérison incomplète sans perte de l'œil.

2 guérisons complètes avec diminution de l'acuité visuelle (52 et 95).

25 guérisons complètes, soit 43,33 p. 100.

3 sans changements, soit 86,66 p. 100.

15 morts, dont une 18 mois, l'autre 2 ans, et la troisième 5 ans après, et qui ne sont vraisemblablement pas dues à la ligature de la carotide. Reste donc 12 morts, par hémorragie, par hémiplégie, par infection purulente, soit 20 p. 100 de mortalité. Encore faudrait-il ne pas tenir compte de la mort survenue par infection purulente (observation 68), puisque cette opération avait été faite à une époque où l'on ne connaissait pas l'antisepsie et l'asepsie, ce qui ferait seulement une mortalité de 18,33 p. 100.

En prenant les 16 guérisons incomplètes, les 2 guérisons complètes avec diminution de l'acuité visuelle, et les 26 guérisons complètes, on arrive à un total de 44 guérisons sur 60 cas, soit 73,33 p. 100.

II

Voici maintenant les deux observations personnelles de Siégrist[1]. La première a trait à une ligature de la carotide droite pour un carcinome de la base de la langue propagé aux amygdales, ulcéré et compliqué de fortes hémorragies. Quoiqu'elle n'ait pas été faite pour exophtalmos pulsatile, nous le donnerons avec assez de détails parce que l'autopsie qui fut pratiquée explique les cas de mort subite ou survenant assez rapidement après la ligature de la carotide, et éclaire d'un jour nouveau certains points obscurs de la pathologie oculaire, en ce qui concerne les accidents de la ligature.

Observation I

Le malade était un homme de 47 ans. Le jour même de la ligature, il s'inquiète de ne plus voir avec l'œil droit. L'exa-

1. Siégrist. *Archiven von Ophtalmologie* de von Graefe, 1901, tome L. *Die Gefahren der ligatur der grossen Halsschlagadern für das menschliche Auge*, Bâle.

men ophtalmoscopique montre l'aspect caractéristique de l'embolie de l'artère centrale de la rétine, avec disparition de toute la circulation rétinienne.

Sans doute celle-ci se rétablit complètement le 5e jour, mais pour disparaître de nouveau un peu après, et cette fois d'une manière complète et définitive.

Mort le 15e jour.

L'autopsie révèle une thrombose ascendante de la carotide interne, à partir de la ligature, se continuant jusqu'aux artères cérébrales, et allant même dans l'artère ophtalmique droite où le thrombus se termine en pointe. Un embolus s'était détaché de celle-ci et obstruait l'artère centrale de la rétine à son entrée dans le nerf optique. Autour de cette embolie et au centre de la papille s'était formée une thrombose secondaire. Dans ce cas, d'après Siégrist, il s'agit non d'un simple thrombus par continuité mais d'une véritable embolie avec thrombose consécutive. Pour lui la thrombose de l'artère ophtalmique seule à son origine, ne pourrait produire une interruption de la circulation rétinienne, attendu que les anastomoses périphériques de cette artère avec celle du côté opposé servent amplement à rétablir la circulation dans les vaisseaux et en particulier dans l'artère centrale de la rétine.

Les cas de ce genre sont excessivement rares, surtout les cas récents et celui-là donne un intérêt extraordinaire aux coupes microscopiques réalisées par Siégrist.

Ces coupes montrèrent en effet que la lésion histologique qui se traduisait par un empâtement de la rétine, dans l'embolie de l'artère centrale, consiste essentiellement en un œdème du revêtement des fibres optiques, et dans la région maculaire, en un épaississement des prolongements internes des cônes. La nécrose des cellules ganglionnaires contribue également à ce résultat.

La tache rouge de la macula, caractéristique de l'embolie rétinienne, se produit par ce fait que la fossette centrale échappe au trouble général, étant dépourvue de fibres nerveuses et de prolongement des cônes. A travers elle, on dis-

tingue la choroïde et son reflet sanguin plus accentué qu'à l'état normal, par opposition avec la rétine œdématiée qui l'entoure.

L'œil en question présentait à ce moment un commencement de kératite neuro-paralytique. L'examen microscopique montre en effet une légère ulcération de son centre avec une altération vésiculaire des couches profondes de l'épithélium et infiltration leucocythique du parenchyme, sans microbes. Ces lésions, et Siégrist y insiste, sont certainement celles de la kératite neuro-paralytique et non celles que pourrait produire une suspension du courant sanguin dans les artères ciliaires, qui sont tout à fait différentes.

Observation II

La seconde observation porte sur un homme de 25 ans, à qui Kocher a lié les deux carotides interne et externe gauches, pour un anévrysme du sinus caverneux.

En août 1893, chute. Traumatisme au niveau du front, à gauche. Le patient put se relever et regagner son domicile. Ecchymose palpébrale gauche. Le patient remarqua un bruit ininterrompu de souffle rythmique dans l'oreille gauche. Légère exophtalmie. En appliquant la main, il perçut une pulsation. Quinze jours après il reprend son travail.

Plus tard, il reçoit un corps étranger dans cet œil, et c'est pour cela qu'il vient à la clinique.

État actuel (2 mai 94). — Œil gauche en exophtalmie, ne peut se fermer complètement. Mouvements du globe normaux. Vaisseaux sous-conjonctivaux très visibles. La cornée présente une taie centrale.

Pupille un peu dilatée, réagissant bien à la lumière.

Acuité visuelle : OD, V = 1 avec + 0,50 sph.

— — OG, V = 0,5 avec + 2,50 sph.

Examen ophtalmoscopique :

La papille est très nettement limitée, un peu pâle. Les veines sont un peu élargies et quelque peu sinueuses ; les artères un peu plus étroites que normalement. Rien d'autre.

Le fond de l'œil est rouge diffus, non tigré, et ne laisse nulle part reconnaître des traces de vaisseaux choroïdiens, ou d'irrégularités pigmentaires. Pas de changement dans le champ visuel. La main appliquée sur l'œil sent au-dessus du bulbe une pulsation qui disparaît par compression de la carotide gauche.

Dans tout le crâne, on entend un bruit synchrone au pouls carotidien, qui est plus fort du côté gauche. Ce bruit est moins accentué au-dessus de l'œil droit que sur le crâne. La compression de la carotide primitive fait aussitôt disparaître ce bruit. Celle de la carotide droite n'a aucune influence, mais il reste un léger souffle lors de la compression de la ligature gauche, souffle qui disparaît tout à fait si l'on comprime en même temps la carotide droite. Le bruit provient donc presque exclusivement de la carotide gauche.

L'examen général donne les résultats suivants : jeune homme robuste de bonne mine ; nutrition excellente ; appétit bon.

Selles normales ; pas de cyanose. Pouls 78, régulier, assez fort. Poumons normaux.

Cœur dilaté à droite, venant à 1 centimètre du bord sternal. Souffle systolique distinct à droite, au-dessus du milieu sternal, et allant en décroissant de tous les côtés.

Rien de particulier du côté abdominal.

Le diagnostic est : Exophtalmie pulsatile traumatique, c'est-à-dire rupture traumatique de la carotide interne dans le sinus caverneux.

Le patient fut transporté le 10 mai 94 à la clinique du Dr Kocher, à Berne, pour la ligature de la carotide.

Cours de la maladie. — L'opération fut pratiquée le 21 mai 1894 par le professeur Kocher, sous anesthésie par la cocaïne. Les carotides interne et externe gauches furent liées, pour éviter la circulation collatérale de l'artère carotide externe de l'autre côté. Incision parallèle à la branche horizontale du maxillaire, à un travers de doigt au-dessous de l'angle de la mâchoire. L'incision finit au niveau du sterno-cléïdo-mastoïdien, vers la bifurcation de la carotide

primitive. On fit la ligature de la carotide externe et de l'interne au-dessus de cette bifurcation.

Hémostase par ligature à la soie. Deux sutures profondes sont faites. Tamponnement au sublimé. Suture superficielle. Bandes au collodion.

Au moment de la ligature de la carotide interne, le malade sent le bruit crânien disparaître. La ligature de la carotide externe ne procure aucune sensation nouvelle.

21 mai. — Le malade est très bien le soir. Extérieurement, aucun effet visible de la ligature de la carotide, ni à la tête ni à la face. Le patient n'entend plus de bruit. Objectivement, le bruit est encore perceptible dans tout le crâne, surtout vers la tempe gauche.

22 mai. — Le patient se plaint de troubles de l'œil gauche. L'acuité visuelle est limitée dans celui-ci à la distinction de la clarté et de l'obscurité. Le patient se sent très bien.

23 mai. — L'examen ophtalmoscopique montre des sinuosités veineuses assez fortes dans l'œil gauche. Les artères, par contre, sont minces. Les environs de la macula sont extrêmement pâles. La tension est moindre à droite.

24 mai. — Même état.

25 mai. — Idem.

26 mai. — On enlève les sutures. Pas de réaction. Le champ visuel temporal est meilleur que le champ visuel nasal. Le patient compte les doigts à dix centimètres, aussitôt que ceux-ci se sont placés du côté temporal, mais du côté nasal, il n'accuse qu'une légère impression lumineuse sans distinction des objets.

Examen ophtalmoscopique pratiqué par le Dr Heim, chef de clinique :

Les veines sont plus dilatées qu'à l'état normal et légèrement sinueuses. Les artères sont étroites, le fond pâle. Les environs de la macula dans une étendue assez considérable présentent un aspect pâle. La fovea ressort comme une tache rouge sur la région voisine pâle. Donc, tout le tableau de l'embolie de l'artère centrale de la rétine.

3 juin. — Le patient sort du lit sans permission, pour se

laver les pieds. Dans ce but, il a dû se pencher en avant, car soudainement il s'affaisse et ne peut ni se relever, ni appeler. On le trouve dans cette position; on le relève et on l'étend sur son lit.

État. — Sensorium libre. Le patient comprend tout et exécute du côté gauche du corps tous les mouvements demandés. A droite, par contre, paralysie complète du bras et de la jambe, y compris la main et ses doigts, le pied et ses doigts. Le nerf facial n'est innervé qu'à gauche, dans les mouvements mimiques de la figure à l'exception de la branche oculaire qui fonctionne des deux côtés (à droite un peu plus faiblement). La langue tirée est en ligne droite ou du moins ne se dévie pas sensiblement. La parole est tout à fait abolie et cependant le malade comprend. 10 minutes après environ, les mouvements des doigts reparaissent, ainsi que dans le poignet et le coude. Le malade ne peut cependant pas écrire, ni de la main droite ni de la gauche.

Au début de l'examen, le patient répond tout à coup : « Non », puis il peut prononcer son nom, et après quelques minutes il cause normalement. La paralysie faciale diminue en même temps. Le bras devient plus mobile, et ceci en partant de la main et en se dirigeant vers l'épaule.

Dans la jambe droite on voit maintenant quelques contractions du quadriceps, mais encore faibles. Les autres muscles sont paralysés. Au bout de deux heures environ, le patient remue la jambe mais pas encore les doigts de pied. Au bout de quatre heures, les muscles agissent de nouveau. On ne constate pas une différence considérable dans le réflexe droit et gauche, tout au plus une légère augmentation à droite.

A midi le patient peut de nouveau écrire, quoique d'une façon un peu indistincte. Il peut aussi lire. Pas de céphalalgie, pas d'évanouissement, pas de symptômes ordinaires à ces états. Le soir, l'innervation faciale seule est encore plus marquée à gauche.

4 juin. — A l'œil gauche, injection péricornéenne conjonctivale et épisclérale un peu plus accentuées. Il reste

encore une légère parésie du nerf facial, dans la commissure buccale droite.

8 juin. — Le malade se plaint de son œil. Compression. La commissure buccale est normale.

9 juin. — L'injection péricornéenne a complètement disparu sous la compression.

15 juin. — Le malade quitte le lit et se trouve très bien.

21 juin. — On entend encore un léger souffle crânien plus fort au-dessus de la bosse frontale gauche et s'étendant en bas jusqu'au maxillaire supérieur où on l'entend encore distinctement au-dessous des yeux, des deux côtés. On ne remarque plus rien de la paralysie des extrémités. Le patient entend le souffle, mais il est beaucoup plus léger qu'avant l'opération. Il ne l'entend pas pendant la nuit. L'œil gauche est encore légèrement exophtalme et présente un peu d'injection conjonctivale et épisclérale.

Champ visuel. — Du côté temporal, impressions lumineuses faibles. Du côté nasal, pas d'impressions lumineuses. Sens des couleurs nul. Le tableau ophtalmoscopique n'est pas changé. Le malade sort de l'hôpital le 2 juillet.

Cinq mois après la ligature, Siégrist examina le malade à l'ophtalmoscope. Le fond de l'œil qui, avant la ligature, était rouge et non tigré, présente un aspect extraordinaire.

La papille avait l'aspect de l'atrophie simple. Les vaisseaux avaient disparu, à part quelques fibres minces et rouges qui ne se laissaient pas suivre au-dessus du bord de la papille.

La choroïde laissait reconnaître distinctement tous ses vaisseaux, surtout les branches les plus grandes. Ils étaient de couleur à peu près normale, mais en grande partie de couleur jaune blanchâtre, donc avec des traces évidentes de début de sclérose. On était surtout frappé de ce que le fond était parsemé de petits points nombreux, réguliers, noirs, qui en aliénaient les vaisseaux choroïdiens. A quelques endroits de la périphérie, il y avait accumulation du pigment. Depuis quelque temps déjà, l'œil était complètement aveugle.

Un an et demi plus tard, nouvel examen du malade par Siégrist. Le fond de l'œil était de nouveau complètement changé. Trois quarts environ du côté nasal (en haut, en bas et en dedans) présentaient les vaisseaux choroïdiens d'un blanc éclatant. Ils étaient donc complètement sclérosés. Aux environs de la macula seulement, ils étaient un peu rougeâtres. Tandis que dans le dernier quart du fond conservé relativement en meilleur état, on peut voir encore de nombreuses et fines taches pigmentaires, on ne peut plus découvrir trace de pigment dans la partie sclérosée de la choroïde. Celui-ci s'est accumulé dans de gros caillots à l'endroit où la région sclérosée se fusionne avec la plus petite partie, mieux conservée. Enfin, les petits vaisseaux fins de la papille atrophiée avaient complètement changé en blanc leur teinte ordinaire rouge.

Ces deux observations nous montrent, la première, que la mort est survenue 15 jours après l'intervention par thrombose ascendante de la carotide et embolus. C'est en effet un des accidents ordinaires de la ligature de la carotide.

La deuxième, que le malade, par son imprudence, en se levant trop tôt, a dû avoir une embolie qui a arrêté la circulation, et a causé une hémiplégie avec aphasie, qui ont, du reste, disparu assez rapidement. La conclusion à tirer est qu'après l'opération, le malade doit, pendant un certain temps, garder le repos absolu au lit.

III

Nous allons donner maintenant l'observation personnelle du malade que nous avons suivi pendant deux ans.

Observation personnelle

B. Édouard, armurier, 47 ans.

Comme antécédents héréditaires, le malade ne présente rien de particulier. Il a eu, tout jeune, la coqueluche, et, à

25 ans, la variole qui a évolué très normalement. A 15 ans, il a reçu dans l'œil un assez gros morceau de limaille, qui a été retiré sans donner d'ulcération et sans laisser de taie sur la cornée.

A 36 ans, hernie inguinale droite pour laquelle il porte un bandage.

Le 22 janvier 1900, après un déjeuner très rapide, le malade se rend au cimetière sur la tombe d'un ami. Il fait très froid. En sortant il prend l'omnibus, et en montant l'escalier qui conduit à l'impériale, il est pris d'une syncope, s'affaisse et, dans sa chute, bascule par-dessus la rampe de l'escalier et vient s'abattre sur la chaussée, se faisant une légère blessure à la nuque, à deux centimètres et demi environ à gauche de l'inion.

Transporté à l'hôpital Cochin, il reprend connaissance une heure après, et demande à être reconduit chez lui. Il se plaint de douleurs violentes à la tête et au thorax. Arrivé chez lui, il se couche, persuadé qu'il est simplement contusionné et que le repos le guérira. Cependant, vers trois heures du matin, il est pris d'étouffements, souffre beaucoup et croit sa dernière heure venue. Vers 5 heures du matin, il vomit des « torrents de bile », c'est sa propre expression. Il est immédiatement soulagé; mais, craignant que ses étouffements le reprennent, il se traîne chez un voisin pour demander du secours et envoie chercher un médecin. Le médecin diagnostique une fracture de l'extrémité interne de la clavicule et une fracture de côte à droite, met une écharpe de Mayor et une bande de diachylon, mais ne remarque rien du côté de l'œil; et en présence du malade qui a beaucoup de peine à se faire comprendre et à parler, qui bégaie, qui a perdu la mémoire, qui se plaint de douleurs violentes dans la tête, pense à la possibilité d'une congestion ou d'une hémorragie cérébrale.

Pendant une dizaine de jours, les douleurs crâniennes furent si fortes que le malade ne put dormir. L'œil gauche était rouge, larmoyant, mais l'acuité était toujours bonne. Cependant les choses s'arrangeaient un peu. La plaie de la

nuque se cicatrisait, les douleurs thoraciques et crâniennes diminuaient. Au bout de trois semaines, le malade pouvait se lever, ayant toujours son bras en écharpe.

Mais les douleurs crâniennes avaient fait place à une sensation particulière, à un bourdonnement très fort et très insupportable, à un bruit pareil, d'après l'expression imagée du malade, à celui d'un marteau tapant sur une enclume à un bout de la Galerie des Machines, par exemple, le malade étant à l'autre bout et l'entendant résonner. Sans ressentir de douleur spéciale dans l'œil, et quoique la vision fût très bonne, l'œil sortait légèrement de l'orbite et les paupières se fermaient plus souvent que d'habitude.

En mars, il s'aperçut qu'il voyait double de l'œil gauche, et c'est à ce moment que, très affecté et craignant de perdre l'œil, il vint à la clinique du Dr Despagnet.

État actuel. — La cornée présente quelques rares vaisseaux, un peu sinueux. L'œil est presque normal, en légère exophtalmie. La vision est encore bonne, il y a 0,8 d'acuité. Il y a paralysie de la 6e paire à gauche (droit externe). Les bourdonnements dans la tête persistent et le malade les perçoit surtout la nuit, quand tout est calme et que le bruit de la rue s'est apaisé. Ce bruit d'ailleurs ne l'empêche pas de dormir.

En appliquant le doigt sur le globe oculaire, on perçoit une pulsation isochrone au pouls, une sorte de thrill murmure, redoublant à chaque battement. En lui faisant fermer l'œil, on voit qu'il est animé d'une pulsation presque imperceptible. Pour la rendre très apparente, on colle sur la paupière une bande longue et étroite de papier mince, et à chaque systole on voit le papier s'agiter.

Si on ausculte l'œil, on perçoit un souffle continu avec redoublement systolique, humé, très fort, semblable au bruit d'un soufflet de forge. Ce bruit disparaît quand on comprime la carotide primitive gauche, de même d'ailleurs que les battements oculaires, pour réapparaître dès qu'on cesse la compression.

M. le Dr Despagnet fit le diagnostic d'exophtalmos pulsa-

tile, conseilla la compression du globe et l'iodure à haute dose. En même temps, on fit et on ordonna la compression plusieurs fois par jour de la carotide primitive gauche. Le malade pressenti pour une opération ultérieure, dans le cas où la compression ne donnerait pas de résultat, ne la refusa pas; mais, comme il était très occupé à l'Exposition, il se réserva de la réclamer plus tard.

A l'ophtalmoscope, on voyait une papille normale. Les artères étaient amincies, animées par moments de pulsations; les veines étaient grosses, sinueuses. Tous les capillaires méningés, c'est-à-dire compris dans la gaine entourant le nerf optique, étaient apparents et engorgés.

15 mai. — L'état du malade est à peu près le même. L'acuité à droite est de 0,7 dixièmes et de 0,6 dixièmes seulement, au lieu de 0,8, à gauche, sans correction. Les bords de la papille sont un peu diffus, les veines un peu élargies. Pas de pulsations dans les artères. A la palpation et à l'auscultation du globe, on perçoit toujours le souffle que l'on arrête par la compression de la carotide.

10 juillet. — La situation n'a guère changé. Mais les bords de la papille sont un peu plus diffus et l'acuité n'est plus que de 0,5 dixièmes. Il y a de la conjonctivite.

10 octobre. — L'acuité de l'œil gauche n'est plus que de 0,4 dixièmes. On assiste à l'atrophie lente du nerf optique. Il y a du chémosis assez prononcé.

15 février. — Les régions palpébrale et sourcillière sont plus apparentes et ont dépassé leurs limites, saillent en avant. Chute de la paupière supérieure. La fente palpébrale est diminuée d'autant. Légère saillie veineuse à la partie supérieure et interne de la paupière supérieure gauche. La malade a plus de peine à mouvoir les paupières de l'œil gauche. Le chémosis est très prononcé. Les artères, flexueuses, rayonnent à partir de la cornée. Le cul-de-sac conjonctival est épaissi, bosselé, irrégulier, tomenteux. Le globe est en exophtalmie plus marquée.

Les mouvements de l'œil sont plus limités et moins faciles qu'à droite. Le droit externe gauche est paralysé. Les veines

ophtalmiques saillent d'une façon très marquée à la paupière supérieure, dépassant le rebord orbitaire.

L'acuité n'est plus que de 0,1 dixième, l'œil est rouge. Le réflexe pupillaire est encore conservé et on éclaire difficilement le fond de l'œil ; le vitré commence à se ramollir. Le malade réclame lui-même une opération.

M. le Dr Reclus, consulté, conseilla la ligature de la carotide primitive gauche qui fut acceptée par le malade et pratiquée le 18 février 1901.

Chloroforme.

Incision le long du muscle sterno-cléido-mastoïdien. Ouverture de la gaîne du muscle. Ce dernier est écarté en dehors. Débridement sur le côté interne. Le larynx est écarté en dedans.

Dénudation de l'artère et ligature.

Pas d'incident.

Le souffle disparaît complètement.

Les pulsations persistent, mais diminuées, ainsi que la tumeur de l'angle interne de l'orbite. Le chémosis diminue. L'acuité augmente peu à peu en même temps que l'exophtalmie commence à disparaître.

Les fils de suture sont enlevés le huitième jour.

Cette observation est intéressante parce qu'elle montre que si, dans certains cas, on a comme résultat une guérison avec perte de la vue, il en est d'autres, et c'est ici le cas, où l'acuité visuelle a augmenté de beaucoup. A l'opération, l'acuité était seulement de 0,1 dixième. Elle a été, après l'opération, d'abord de 0,4 dixièmes, puis de 0,5 dixièmes. La diplopie n'a pas disparu complètement, mais a beaucoup diminué. Le chémosis a presque complètement disparu. Le bruit dans la tête n'a pas cessé tout à fait, mais a beaucoup perdu de son intensité et ne gêne nullement le malade. L'œil est beaucoup moins saillant, et il est permis d'espérer d'ici quelques temps une guérison complète. Et de toutes façons, le résultat, tel qu'il est, est encore très satisfaisant et très encourageant, puisque l'œil a actuellement (le 20 juin) près

de 0,8 dixièmes d'acuité. Ajoutons, pour être complets, qu'à ce moment le malade, examiné par M. François Franck au point de vue de la tension artérielle des deux côtés, n'a rien présenté de particulier. Le pouls du côté opéré était synchrone à celui du côté opposé, avec un peu moins d'amplitude cependant.

RÉSUMÉ

En résumé, nous voyons que l'exophtalmos pulsatile sans traitement ne donne jamais de guérison.

L'exophtalmos pulsatile, traité par l'iodure et la compression de la carotide primitive, donne pour 39 cas :

2,80 p. 100 de mortalité.

10,28 p. 100 de guérisons complètes.

Et 20,51 p. 100 de guérisons incomplètes.

Enfin, le traitement par la ligature de la carotide donne les résultats suivants pour 61 cas, y compris notre observation personnelle :

2 guérisons complètes avec diminution de l'acuité visuelle.

27 guérisons complètes, soit 44,26 p. 100.

3 cas non suivis de résultats.

12 morts par hémorragie, hémiplégie, infection purulente, soit 19,67 p. 100.

Si nous tenons compte de ceci, à savoir que ces ligatures de carotides ont été faites à une époque où on ne connaissait pas encore l'asepsie, nous nous expliquons les morts survenues par infection. Les dernières ligatures faites depuis la période aseptique, l'une en 1886 (obs. 108), l'autre en 1888 (obs. 110), la troisième en 1901 (obs. personnelle), ont eu des suites opératoires bonnes, et il est certain que de nos jours, avec l'asepsie rigoureuse que font les chirurgiens, il y aura très peu de mortalité.

CONCLUSIONS

En face d'un exophtalmos pulsatile, quelle sera donc la conduite à tenir ? En nous basant sur les cas que nous

avons analysés dans ce travail, nous arrivons à ce résultat :

1° Essayer en premier lieu le traitement par la compression directe de la carotide, et l'iodure à l'intérieur, d'abord parce que ce traitement a donné des guérisons : 10,28 p. 100 de guérisons complètes et 20,51 p. 100 de guérisons incomplètes.

Ensuite parce que, même dans le cas où le résultat est nul et où on a recours à la ligature de la carotide ultérieurement, la compression préalable donne le temps à la circulation collatérale de se développer et habitue le cœur au travail supplémentaire qu'il aura à fournir après la ligature;

2° Si la compression ne donne pas la guérison, faire la ligature de la carotide primitive, du côté correspondant à l'œil malade, si le bruit de souffle disparaît par la compression de cette carotide, en faisant naturellement une antisepsie et une asepsie absolument rigoureuses.

Le trop grand âge du malade ou son état cardiaque ou trop cachectique sont les seules contre-indications à l'opération.

Exiger après l'opération le repos absolu au lit pendant quinze jours au moins.

Dr Rascalou.

SOCIÉTÉ D'OPHTALMOLOGIE DE PARIS

Séance du 8 octobre 1901

Présidence de M. Darier

M. Darier, *président*, rappelle que plusieurs commissions ont été nommées pour l'étude de la question de l'acuité visuelle. Il prie les rapporteurs de bien vouloir rédiger leurs rapports et le soumettre prochainement à la Société.

M. Pechin, *secrétaire annuel*, lit le procès-verbal de la dernière séance, qui est adopté.

M. A. Terson. — Je tiens à rapporter à la Société que l'action analgésiante de la dionine, dans le cas si douloureux de glaucome

hémorragique communiqué par moi dans la dernière séance, s'est parfaitement maintenue jusqu'à aujourd'hui et a évité l'énucléation depuis déjà plusieurs mois.

Le Secrétaire général dépouille la correspondance qui comprend une lettre du comité du Congrès de médecine égyptien invitant la Société d'Ophtalmologie à se faire représenter au Congrès de 1902.

M. Morax. — **Ptosis opératoire. — Opération de Motais.** — Amélie Leb..., 26 ans, se présente pour la première fois à la consultation d'ophtalmologie de l'hôpital Lariboisière en juillet 1900 pour une tuméfaction considérable de la paupière supérieure du côté gauche qui empêche l'ouverture de la fente palpébrale. La paupière est de coloration violacée et présente une induration très marquée qui en empêche le renversement et fait penser de suite à l'existence d'un chancre conjonctival, d'autant plus que les ganglions préauriculaires et sous-maxillaires sont engorgés et non douloureux à la pression. La malade est avertie de la longue durée de son affection ; on la soumet au traitement par les pilules de protoiodure d'hydrargyre.

Comme on lui avait dit qu'on n'opérait pas à Lariboisière, elle se rendit, sur le conseil d'une amie, dans une clinique particulière où incontestablement on opérait trop. Je l'avais perdue de vue depuis quelques semaines, lorsque je la vis revenir et me demander d'entrer dans le service. Elle présentait toujours un gonflement très accusé et une chute complète de la paupière supérieure. Elle portait en outre les traces d'une large incision horizontale qui avait été faite à ladite clinique dans l'idée sans doute d'évacuer une collection purulente.

Deux mois environ après le début de l'évolution du chancre conjonctival, il persiste encore un peu de gonflement et de rougeur de la paupière. A ce moment on voit se développer une roséole généralisée. Sur ces entrefaites, la malade qui était enceinte de 8 mois 1/2 éprouve quelques douleurs utérines qui nous engagent à la faire passer dans un service d'accouchement spécial.

C'est dans ces conditions qu'elle quitte le service pour aller accoucher à l'hôpital Broca. L'accouchement se fait à terme. L'enfant ne présente aucune éruption cutanée. Il meurt à 1 mois 1/2 de méningite.

Depuis lors, la malade se porte bien. Elle continue son traitement et ne se plaint que de la chute de la paupière du côté gauche qui reste presque complète et supprime toute fonction

visuelle de l'œil gauche. Le 26 juillet 1901, la mesure du ptosis faite suivant les indications de Dianoux à l'aide du périmètre donne une excursion de 15° seulement. Le cartilage tarse est encore hypertrophié. Son épaisseur et sa hauteur sont beaucoup plus considérables que celles du côté droit.

Le 26 juillet je pratique, dans l'anesthésie chloroformique, avec l'aide du Dr Chaillous, l'opération de Motais sur l'œil gauche. Je pratique une incision verticale du cul-de-sac supérieur pour mettre à nu le tendon du droit supérieur. On en isole facilement une languette médiane après avoir tout d'abord passé une anse de fil dans le tendon. Les deux extrémités de ce fil sont passées à travers l'épaisseur de la paupière supérieure et nouées au-devant de la paupière. Pansement binoculaire. Suites opératoires simples. Après 3 jours, pansement sur l'œil opéré seul. — Ablation du fil le septième jour. La malade quitte le service le lendemain. Il persiste du gonflement du tarse et l'effet opératoire immédiat semble peu marqué, ce qui tient surtout à l'épaississement palpébral.

17 *août.* — La paupière supérieure est encore assez basse, mais le sillon supérieur se forme peu à peu; quand on saisit les bords de la paupière supérieure on sent très bien la traction dans les mouvements d'élévation du globe.

20 *août.* — L'élévation est de 42°.

Dans la position d'ouverture des paupières avec regard en face, la hauteur de la paupière du bord ciliaire au sillon orbito-palpébral est de 1/3 plus large que celle de l'œil droit. Au voisinage de ce sillon orbito-palpébral et dans sa partie moyenne on constate une très légère dépression correspondant au point d'issue des fils. Dans l'élévation du regard la paupière supérieure est très mobile. Son bord libre correspond au 1/3 supérieur de la pupille alors que de l'autre côté la paupière découvre la moitié de la surface irienne. Dans le mouvement d'occlusion, le sillon orbito-palpébral reste accusé, et la petite dépression devient plus marquée. Au début de l'occlusion, la fente palpébrale présente un écartement de 2 millimètres, puis lorsque l'occlusion se prolonge, l'écartement diminue et ne dépasse pas 1 millimètre.

Actuellement, le 8 octobre, le résultat ne s'est pas modifié. S'il est parfait, au point de vue fonctionnel, les deux yeux pouvant participer à la vision dans toutes les directions du regard, il reste cependant un peu incomplet au point de vue esthétique, et cela surtout je crois par suite de l'hypertrophie du cartilage tarse qui persiste depuis l'évolution du chancre. J'ai pensé un instant à compléter ma première intervention par une résection partielle du tarse, mais j'ai renoncé à cette idée et je vais vous en exposer les raisons.

Les procédés opératoires de Motais et de Parinaud, tous deux basés sur la suppléance fonctionnelle du droit supérieur, donnent des résultats parfaits et me paraissent bien préférables aux anciens procédés, mais il faut reconnaître qu'ils ont un petit inconvénient que la physiologie des mouvements oculaires aurait pu faire prévoir. Je ne veux pas parler de la diplopie que, pour ma part, je n'ai pas observée, mais j'attire l'attention sur ce qui se produit dans le mouvement d'occlusion des paupières. On sait que dans ce mouvement, le globe oculaire se dévie en haut et en dedans. Or, à la suite de l'opération du ptosis, on constate précisément que lorsqu'on ordonne au malade de fermer les yeux, la paupière supérieure, tout en s'abaissant dans une certaine mesure, reste néanmoins plus ou moins éloignée de la paupière inférieure. Vous pouvez voir que, chez cette malade, l'écartement ne dépasse pas 1 ou 2 millimètres; c'est pour éviter un écartement plus considérable et l'inconvénient pouvant résulter du lagophtalmos que je n'ai pas cru prudent de recourir à une deuxième intervention.

Un mot encore au point de vue opératoire : je ne trouve pas plus de difficulté à opérer suivant le procédé de Motais que suivant celui de Parinaud. Le procédé de Motais peut avoir des inconvénients lorsqu'on noue le fil du côté conjonctival. Son frottement sur la cornée a produit dans quelques cas des lésions ulcéreuses de la cornée. On peut fort bien faire sortir le fil au niveau du bord ciliaire comme dans le procédé de Parinaud, ou encore plus simplement dans le sillon parallèle au bord ciliaire de la face convexe cutanée de la paupière. On aura soin, dans l'un comme dans l'autre cas, de nouer le fil sur une perle ou un petit rouleau de coton pour éviter la cicatrice cutanée.

M. Sulzer. — Dans son très intéressant exposé, M. Motais exprime la crainte que le muscle droit supérieur soit trop faible pour soulever une paupière infiltrée, plus lourde que la paupière normale.

J'ai été surpris d'observer le développement de l'excursion en haut que prit, après l'opération de Motais, un muscle supérieur « faible » avant l'opération. Ma surprise céda du reste à la réflexion : aussi longtemps que la paupière supérieure ne peut pas s'élever au-dessus du plan horizontal, une rotation en haut du globe serait un mouvement nuisible, inutile au meilleur des cas. Or les mouvements inutiles ou nuisibles n'ont pas de place dans la coordination musculaire, mais celle-ci se développe à partir du moment où ils sont utiles. C'est là une règle générale, le muscle et son innervation s'adaptent dans les limites du possible aux besoins, sans dépasser la limite du nécessaire, de l'utile.

Chez les ptosiques, la vision binoculaire fait souvent défaut, et le fait seulement de soulever les deux paupières à la fois avec les doigts provoque de la diplopie. L'opération faite, la vision binoculaire s'établit.

M. Abadie. — Ce n'est pas sans une certaine appréhension que j'ai pratiqué l'opération de M. Motais, je craignais qu'en touchant au muscle droit supérieur et en l'affaiblissant on ne provoquât de la diplopie. Je dois avouer que ces craintes un peu théoriques n'étaient pas fondées, car j'ai bien vu, comme d'autres opérateurs, du reste, un certain degré de diplopie pendant les quinze premiers jours qui ont suivi l'opération, mais cette diplopie a fini par disparaître. J'ai aussi de mon côté introduit la petite modification signalée par M. Morax : au lieu de suturer la languette du tendon sous la paupière, ce qui expose à des ulcérations de la cornée, j'ai traversé la paupière et fixé le nœud de la suture en avant.

En somme, le procédé de M. Motais, quoique d'une exécution assez délicate, est très efficace et les petites modifications qui ont été apportées depuis la première publication sur ce sujet sont insignifiantes. Aussi je crois que personne ne songe à contester à M. Motais ni la priorité ni la valeur de son procédé.

M. Motais. — Je félicite tout d'abord M. Morax du beau résultat qu'il a obtenu dans un cas difficile (paupière lourde et épaisse).

A propos de sa très intéressante observation, je ne puis entrer dans la discussion de mon opération. Je me bornerai à répondre à deux points particuliers que cette observation soulève.

Par mon opération *seule*, M. Morax a obtenu un relèvement presque complet, un bon fonctionnement de la paupière, sans diplopie, si je ne me trompe, dans le cas très défavorable d'une paupière lourde et chargée de chalazions. Je note ce fait avec d'autant plus de soin que jusqu'ici j'avais cru nécessaire, dans des cas semblables, de combiner mon opération avec une petite résection palpébrale pour soulager le muscle droit supérieur. La pratique seule peut nous apprendre ce qu'il faut penser de cette combinaison et, à ce titre, l'observation de M. Morax est à retenir.

M. Morax, comme plusieurs de nos confrères, comme moi-même dans un cas récent, a préféré la suture sur la face cutanée de la paupière à la suture tarsienne. Cette suture superficielle est plus facile; ses résultats opératoires sont les mêmes; je ne vois donc nul inconvénient à l'adopter. Je tiens toutefois à répondre à ceux qui peuvent craindre une ulcération cornéenne à la suite de la suture tarsienne que je n'ai jamais observé cette complication avec de la soie très fine ou floche.

M. Morax me fait remarquer qu'après la greffe palpébrale, lorsqu'on veut fermer fortement la paupière, il y a antagonisme entre

le néo-tendon et le muscle orbiculaire. C'est exact, mais, dans les cas ordinaires, cet antagonisme ne doit ni empêcher l'occlusion de l'œil ni devenir disgracieux. Ce serait peut-être une raison de plus de combiner la greffe et la résection dans les paupières lourdes.

Les deux faits que nous signale M. Sulzer sont très importants; ils établissent en effet que le défaut d'action du muscle droit supérieur n'est pas une contre-indication formelle à mon opération et qu'avant d'y renoncer on devra tenter des exercices méthodiques du muscle, à l'exemple de M. Sulzer.

M. Abadie veut bien me dire qu'à son avis mon opération est définitivement réglée et qu'il la juge très favorablement. Je le remercie de cette appréciation à laquelle son autorité donne une valeur toute particulière.

Je le prierai cependant, ainsi que MM. Sulzer, Vignes et tous nos collègues qui ont pratiqué mon opération, de bien vouloir m'envoyer leurs observations. C'est à l'aide de ces documents et de ceux déjà parus que nous pourrons arriver à une opinion exacte sur la technique, les indications et les résultats d'une opération toute nouvelle et sans analogue dans l'ophtalmologie.

M. Morax. — M. Motais ne nous a pas dit s'il avait observé chez ses malades les petits inconvénients que j'ai signalés et qui d'ailleurs n'enlèvent pas à son procédé opératoire sa supériorité sur les autres méthodes. Je ne crois pas que le fait de la lourdeur palpébrale puisse être invoqué et si je n'ai pas eu recours à l'opération complémentaire dont a parlé notre confrère, c'est, je l'ai déjà dit, pour ne pas exagérer ce petit inconvénient que je viens de signaler.

M. Morax. **Colobome congénital de la paupière supérieure. Blépharoplastie.** — L'enfant Jeanne Moug... s'est présentée à la consultation ophtalmoscopique de Lariboisière pour une malformation palpébrale du côté gauche dont on s'est aperçu dès la naissance. Il s'agit d'un colobome très étendu de la paupière supérieure, accompagné de dermoïde de la cornée et de condylomes cutanés siégeant dans la région préauriculaire.

La fente qui sépare les deux parties de la paupière supérieure siège à l'arrière du 1/3 interne avec les 2/3 externes qui se trouvent attirés vers la région temporale. Elle s'étend en hauteur jusqu'au sillon orbito-palpébral et mesure en largeur 1,5 centimètre au niveau du bord libre et 1 centimètre environ dans sa partie supérieure la moins large. Cette fente laisse largement à découvert la cornée et la partie supérieure de la conjonctive bulbaire. Le lambeau interne de la paupière supérieure forme un petit bourgeon aplati à bord mousses. Sa largeur ne dépasse pas 5 millimètres.

Le lambeau externe est plus large et plus haut; il forme un lambeau triangulaire dont la base se continue avec la peau de la région orbitaire; le bord interne est légèrement oblique et s'écarte du globe ainsi que le bord inférieur qui présente des cils régulièrement implantés. Le bord externe est en continuation avec la peau de la région temporale.

En tirant sur le lambeau externe on ne parvient qu'avec peine à le rapprocher du lambeau interne.

A la partie externe de la cornée, à cheval sur le limbe, on

remarque une petite tumeur rosâtre aplatie ayant tous les caractères du dermoïde. En soulevant le lambeau externe on voit au-dessous de lui la saillie très nette que forme la glande lacrymale palpébrale.

L'iris est normal et il ne semble pas y avoir d'autres malformations oculaires.

Mais là ne s'arrêtent pas les malformations constatées et, comme c'est souvent le cas, on note chez notre petite malade d'autres lésions.

C'est tout d'abord une très légère dépression siégeant au milieu du lobule du nez et le divisant en deux parties dont la gauche est un peu plus saillante.

Enfin de chaque côté des oreilles, au devant de l'antitragus et

à 1 centimètre au devant de lui se trouvent deux saillies pédiculées, à pédicule elliptique à grand axe vertical. Ces condylomes ont la forme d'un haricot et présentent à la palpation une consistance assez semblable à celle du lobule de l'oreille.

On ne trouve pas d'autres troubles ou lésions locaux ou généraux. L'enfant semble assez vigoureuse. Les antécédents héréditaires ne fournissent pas d'indication précise. La mère est chétive, mais en dehors d'une angine à fausses membranes, elle ne se souvient d'aucune manifestation pathologique spéciale. Le père, que nous n'avons pas vu, serait atteint de bronchite chronique. Durant les douze années de mariage il y a eu cinq grossesses : un fils né à terme et mort de méningite à 7 mois; un second fils bien portant actuellement âgé de 8 ans et sans aucun trouble local ou général; une fausse couche de 7 mois; le fœtus était mort depuis quelque temps déjà, car au dire de la mère il était très petit; une fille morte à 28 mois de méningite et enfin notre malade née à terme. Aucun des autres enfants ne présentait de malformations; mais une pareille mortalité (deux méningites et une fausse couche) indique l'existence d'une tare dont je n'ai pu préciser la nature.

Le 24 août, assisté du Dr Chaillous et de M. d'Abadie, je procède à une blépharoplastie. Pour cela j'avive les bords des deux lambeaux palpébraux, puis je fais deux incisions horizontales parallèles au bord supérieur et inférieur du lambeau temporal. Je prolonge ces incisions jusqu'au milieu de la région temporale, puis je détache le lambeau en incisant le cul-de-sac latéral de la conjonctive. Je réunis les deux lambeaux palpébraux, et pour diminuer la tension à la base du pédicule je fais une incision verticale qui s'écarte en losange et dans laquelle je greffe un des condylomes préauriculaires dédoublés. Suites opératoires simples. Pansement binoculaire. Le 29 août on constate que les fils ont coupé et que l'adhérence des lambeaux n'est pas obtenue. Je fais endormir l'enfant et après un nouvel avivement je refais une nouvelle suture. Cette deuxième tentative n'est pas plus heureuse, aussi le 5 septembre je me décide à faire une nouvelle autoplastie de la région temporale à lambeaux non pédiculés : c'est le condylome de la région préauriculaire droite qui cette fois me fournit les matériaux de l'autoplastie. Je procède en outre à la blépharorrhaphie, que j'avais eu le tort de ne pas faire dans mes deux premières interventions. Cette intervention fut couronnée de succès et je vous en montre ce soir les résultats encore un peu hâtifs. Il me paraît certain que le résultat deviendra meilleur avec le temps, mais dès maintenant déja vous pouvez voir que l'occlusion palpébrale se fait assez bien. Grâce aux photographies

que M. d'Abadie, externe des hôpitaux, a faites dans le service, vous pouvez vous rendre compte de l'aspect de l'enfant avant l'intervention; vous conviendrez sans difficulté que l'amélioration est manifeste.

Si je vous ai présenté ce cas, c'est qu'il m'a paru intéressant d'attirer votre attention sur les causes qui ont fait échouer mes premières tentatives de réunion. C'est d'une part que malgré un débridement assez lointain du lambeau externe, la traction demeurait encore trop manifeste. En outre, il est fort difficile d'appliquer sur la tête du nouveau-né un pansement tel que les mouvements incessants de la tête n'agissent pas sur la gaze qui recouvre directement la plaie et contracte habituellement quelques adhérences avec elle. C'est pour ces raisons qu'il me semble indiqué dans les cas de ce genre d'avoir d'emblée recours à la blépharorrhaphie qui immobilise davantage les lambeaux palpébraux et contrebalance une partie de la tension du lambeau.

M. Abadie. — Je n'ai pas eu l'occasion d'opérer de colobome congénital; mais il m'est arrivé plusieurs fois d'échouer ou de n'avoir qu'un résultat partiel dans le cas de colobome traumatique. Je me demande s'il ne serait pas utile dans ces cas de décoller la peau au niveau des surfaces à juxtaposer et de faire une suture des lambeaux cutanés adossés par leur surface cruentée.

M. Morax. — La difficulté dans ce cas provenait de la très grande tension du lambeau externe qui eût empêché l'adossement dont parle M. Abadie.

Quant à l'étiologie de ces lésions, il est pour l'instant impossible de la résoudre car ce n'est que reculer la question que d'admettre l'action d'une bride amniotique. Pourquoi cette bride? quelle est la cause qui la produit? Je crois que dans ces troubles dits arrêts de développements congénitaux, il faut voir des états cicatriciels de lésions inflammatoires ayant évolué pendant la vie intra-utérine. Il est certain que la syphilis joue le plus grand rôle dans la production de ces lésions. Chez la mère de notre malade je n'ai trouvé aucun signe de spécificité, mais je me garderai d'en conclure qu'il n'y a pas eu infection spécifique.

MM. Morax et Lakah. **Recherches cliniques sur l'étiologie du trachome.** — La conjonctivite granuleuse est une affection si répandue en Égypte parmi les indigènes, qu'il est tout à fait exceptionnel de retourner une paupière pour examiner la conjonctive tarsienne sans y constater les lésions actives ou cicatricielles caractéristiques de cette infection oculaire; c'est là un fait dès longtemps reconnu. On a souvent recherché les causes de cette diffusion extraordinaire d'une infection qui, dans les pays

occidentaux reste habituellement étroitement limitée à certaines familles ou ne donne lieu qu'à des contaminations individuelles. On a tout d'abord incriminé les conditions climatériques, on a vu dans le sable fin dont le vent est si souvent chargé, une cause d'irritation conjonctivale prédisposant au contage; on a admis une prédisposition particulière des Arabes, mais ce sont là des hypothèses qui ne résistent pas à l'observation clinique la plus superficielle et dont nous laisserons le monopole au siècle qui vient de finir.

La conjonctivite granuleuse est une affection contagieuse : la clinique le démontre tous les jours; mais il est aussi quelques faits expérimentaux, comme celui de Sattler par exemple, qui en établissent rigoureusement la démonstration. Pour rechercher la cause et les conditions de la diffusion extrême de la conjonctivite granuleuse en Égypte, il nous faut tout d'abord établir à quel âge la contamination se produit. Les observations d'Ewetzky en Russie, de Straub en Hollande et de Müller en Égypte, nous ont déjà appris que dans ces différents pays où le trachome est plus ou moins répandu, l'infection débute presque toujours dans l'enfance. Il est aisé de se rendre compte de l'exactitude de cette observation et nos recherches nous permettent de la confirmer entièrement. Nous croyons devoir néanmoins relater les conditions dans lesquelles ont été faites nos constatations, qui offrent par elles-mêmes un certain intérêt.

Les sœurs de Saint-Vincent-de-Paul dirigent à Alexandrie, à côté de leurs œuvres d'éducation ou d'assistance, un asile pour les orphelins et les enfants abandonnés. La plupart des enfants recueillis ont été abandonnés quelques jours après leur naissance; ce sont presque sans exception des enfants d'Européens. Ces enfants sont aussitôt placés en nourrice, chez des nourrices indigènes. Celles-ci se contentent de salaires très inférieurs à ceux que demandent les Grecques ou Triestines qui se placent comme nourrices en Égypte et que l'insuffisance des ressources de l'Œuvre ne permettait pas d'engager.

Après deux années de séjour au domicile de la nourrice indigène, l'enfant est repris par les sœurs et il séjourne dans l'asile jusqu'au moment où il peut être placé.

Ces conditions particulières réalisaient une expérience des plus intéressantes, puisqu'il s'agissait en somme d'enfants européens subissant l'existence des enfants indigènes pendant les deux premières années de leur vie. Les questions de race ne pouvaient plus être invoquées.

Le 30 avril 1901, jour de paye, les 63 nourrices devaient se présenter à l'asile pour toucher leur salaire. La sœur supérieure

voulut bien nous autoriser à faire l'examen oculaire des enfants et de leurs nourrices.

Sur les 63 nourrices nous en avons relevé 14 qui présentaient déjà des lésions conjonctivales trachomateuses des plus typiques, ce qui faisait une proportion de 22 p. 100 d'infectées pendant la période de l'allaitement. Encore ce chiffre ne saurait-il être interprété d'une manière absolue puisque plus de la moitié des enfants se trouvaient encore dans la première période de l'allaitement et que jusqu'à son achèvement la contamination peut encore fort bien se produire.

Nous ne nous sommes pas contentés d'examiner les nourrissons; nous avons recherché l'origine de la contamination chez ces 14 granuleux de la première enfance. De leurs 14 nourrices, 8 avaient des lésions conjonctives actives, 5 des lésions cicatricielles : une seule était exempte de toutes traces d'une infection granuleuse ancienne ou active.

Pour les nourrissons des 8 nourrices atteintes de granulations actives l'infection trouvait aisément son origine et son explication dans la conjonctivite granuleuse de la nourrice.

Par contre pour les 6 autres enfants il était impossible de suspecter les lésions cicatricielles de la conjonctive de la nourrice; ces cicatrices semblaient en effet en rapport avec une infection granuleuse dès longtemps éteinte. Il fallait donc supposer dans le milieu où vivait l'enfant d'autres cas de conjonctivite granuleuse en activité.

Pour nous rendre compte des conditions de contamination dans ces cas, nous nous sommes livrés à une inspection au domicile de la nourrice et toujours nous avons rencontré de nombreux cas de trachome parmi les enfants plus âgés de la nourrice ou même chez les adultes habitant dans la même chambre. Lorsqu'on a vu ces chambres étroites où habitent 6 à 8 personnes, on comprend combien se fait aisément la contamination d'une personne à l'autre et surtout d'un enfant à l'autre. Le plus souvent cette chambre unique donne sur une petite cour commune avec les 3 ou 4 chambres habitées par les familles voisines. Régulièrement lorsque nous examinions les enfants des voisins que notre présence attirait dans la cour, nous constations que tous présentaient des conjonctivites granuleuses typiques.

Il est inutile de relater le détail de ces 6 visites domiciliaires et il nous suffira d'en indiquer une.

L'enfant n° 6 est en nourrice chez une Arabe habitant le quartier de Ras-el-Tin. La nourrice n'a aucune lésion granuleuse récente ou ancienne. Par contre, elle a deux filles : l'une âgée de 13 ans qui présente des lésions granuleuses peu intenses et

n'entraînant aucune gêne oculaire, l'autre, âgée de 6 ans chez laquelle les lésions granuleuses sont très accusées et s'accompagnent d'une légère sécrétion conjonctivale. Nous avons pu examiner les 3 filles d'une voisine dont la chambre s'ouvre sur la même cour de 2 mètres carrés; toutes trois sont atteintes de conjonctivite granuleuse des plus typiques.

Il serait sans intérêt de relater le détail des observations des autres enfants.

Nous avons donc constaté qu'il existait toujours dans l'entourage immédiat du malade des cas d'infection granuleuse. Comment se fait la transmission d'une conjonctive à l'autre? Il paraît évident que la contamination manuelle joue le plus grand rôle. On peut comprendre le rôle qu'elle joue dans une population où l'usage du mouchoir n'existe pas et où l'on voit une mère enlever la sécrétion conjonctivale de son enfant avec les doigts. L'habitude d'enduire le bord ciliaire avec du kohl n'est peut-être pas étrangère non plus à cette contamination. Nous avons vu fréquemment des nouveau-nés dont les paupières étaient noircies par le kohl. Pour appliquer cette préparation, on se sert d'une plume ou d'une baguette et la même plume sert à tous les membres de la même famille : dans ces conditions on comprend aisément combien facile est la contamination d'un œil à l'autre. Ce que nous disons de la conjonctivite granuleuse se répète exactement pour les autres infections conjonctivales causées par le bacille de Weeks, le diplobacille ou le gonocoque. Pour ces différentes infections il a été démontré que la transmission des germes par l'air ou les poussières ne pouvait se faire que dans des conditions très rarement réalisées dans la nature. Ces différents germes désséchés ne conservent leur vitalité qu'un temps si court (36 heures au plus) qu'il n'est pas admissible que le transport des germes par les poussières puisse se faire.

Mais voyons maintenant ce qu'il adviendra des enfants abandonnés qui n'ont pas été contaminés pendant leur séjour chez la nourrice indigène. Ces enfants sont repris après le sevrage et vivent dans un bâtiment unique qui reçoit également les orphelins européens.

Le 30 avril 1901, nous avons examiné ces enfants trouvés ou orphelins au nombre de 95.

Il est nécessaire d'établir deux séries, l'une correspondant aux enfants les plus âgés (entre 12 et 17 ans) et comprenant plus d'orphelins que d'enfants trouvés.

Sur les 20 enfants de cette série, 7 présentaient des granulations typiques; les 13 autres n'avaient aucune lésion conjonctivale.

La deuxième série comprenant 75 enfants entre 12 et 2 ans renferme 56 granuleux. Cela nous donne une proportion de 74 p. 100 d'infectés, soit pendant l'allaitement, soit pendant le séjour à l'asile. Nous verrons tout à l'heure que ce chiffre n'est que faiblement inférieur à ce que l'on observe dans les milieux et écoles indigènes.

Nous exposerons maintenant les résultats que nous avons obtenus dans nos inspections de quelques écoles indigènes.

Dans l'école du Cheik Gonen du 4e district d'Alexandrie, nous avons examiné les 62 enfants qui se pressent dans une salle au rez-de-chaussée formant un boyau étroit et profond. Les enfants sont âgés de 5 à 10 ans, ils sont assis sur le sol et serrés les uns contre les autres. Parmi les 62 élèves, 58 présentent de la conjonctivite granuleuse, ce qui nous donne une proportionnalité de 93 p. 100.

Dans l'école du Cheik Awad il n'est pas un seul des 27 élèves qui ne présente des lésions granuleuses typiques.

Ces deux écoles correspondent à l'enseignement primaire. A côté de ces écoles, il existe des écoles indigènes d'un niveau supérieur et dont les élèves sont recrutés dans la classe aisée de la population musulmane.

Dans l'une de ces écoles du même district d'Alexandrie, nous avons pu examiner 40 élèves sur les 200 qui la fréquentent. De ces 40 élèves, 5 présentaient des conjonctives saines, 3 avaient des lésions suspectes et 32 des altérations granuleuses typiques (80 p. 100). Ces élèves sont groupés en 4 classes et sont âgés de 4 à 18 ans. La proportion relative des granuleux dans les 4 classes était sensiblement la même.

Enfin nous avons pu compléter nos investigations par l'examen des enfants d'une classe gratuite de la Maison de la Miséricorde et d'une classe payante de l'école d'Attarine dirigées également par les sœurs Saint-Vincent-de-Paul. Ces écoles sont fréquentées par des filles européennes ou syriennes.

Sur les 48 enfants entre 6 et 10 ans de la classe gratuite, 25 présentaient des lésions granuleuses, soit 52 p. 100. Dans la classe payante comprenant 70 élèves, la proportion était un peu plus faible. Il n'y avait que 14 granuleux constituant la proportion de 20 p. 100.

Ajoutons encore que sur une série de 140 malades indigènes qui se sont présentés à notre examen, 10 seulement étaient indemnes de toutes lésions anciennes ou récentes de conjonctivite granuleuse (93 p. 100).

Ainsi donc la conjonctivite granuleuse est extraordinairement fréquente chez les indigènes et il ne semble pas, contrairement

à l'impression générale, qu'il y ait une amélioration dans l'état hygiénique oculaire des Egyptiens. Comment d'ailleurs pourrait-il en être autrement dans un pays où l'instruction du peuple est aussi rudimentaire et où l'on ne fait rien pour modifier les conditions d'existence de la masse? On est forcé de reconnaître d'ailleurs que, lorsqu'on se trouve en présence d'une infection aussi répandue, il est bien difficile de se rendre compte du côté par lequel on peut l'attaquer. D'autant que l'infection se dissimule le plus souvent aux regards du profane et ce n'est qu'en renversant la paupière supérieure que l'on reconnaît les lésions granuleuses. Celles-ci même fort développées ne provoquent bien souvent aucune sécrétion conjonctivale et aucun trouble subjectif. Les conditions diffèrent donc bien de ce qu'elles sont dans les infections aiguës où la présence de la sécrétion, la rougeur de l'œil avertissent l'entourage du malade ou l'instituteur de l'état inflammatoire de sa conjonctive.

La prophylaxie de la conjonctivite granuleuse dans les pays aussi fortement infectés que l'Egypte rencontre les plus grandes difficultés, puisque les enfants qui ne sont pas contaminés pendant la période d'allaitement, le sont presque sûrement pendant la période scolaire. Les contaminations plus tardives peuvent évidemment se produire, mais elles restent toujours exceptionnelles, étant donné que la presque totalité des enfants sont déjà infectés à l'âge de 3 à 6 ans.

Dans l'Œuvre des Enfants abandonnés que nous avons étudiée, le seul moyen pratique de prévenir l'infection nous paraît être dans l'allaitement artificiel des enfants en bas âge qui éviteraient ainsi la chance d'infection que leur offre le séjour chez la nourrice indigène. Pour éviter la contamination scolaire il sera nécessaire de séparer les granuleux des non granuleux par une inspection ophtalmique annuelle et d'empêcher toute fréquentation de ces deux groupes. Le savonnage fréquent des mains aurait, en outre, l'avantage de diminuer les chances de contamination manuelle et d'inculquer à ces enfants d'excellentes habitudes pour toute leur existence. C'est la précaution hygiénique la plus simple et la plus importante à enseigner à des enfants.

Nous conclurons des observations que nous avons pu recueillir que la conjonctivite granuleuse en Egypte doit sa diffusion extrême à ce fait qu'elle atteint les enfants, soit pendant la période d'allaitement, soit pendant la période scolaire, et qu'il n'a pas encore été possible de séparer dans les écoles les enfants granuleux de ceux qui ne le sont pas à leur entrée.

Les conditions de climat ne nous paraissent exercer aucune

influence sur la diffusion de l'infection, de même que la race ne joue aucun rôle prédisposant. Les enfants européens soumis aux mêmes conditions que les Arabes sont atteints par l'infection dans des proportions semblables.

M. Abadie. — J'ai été en Égypte à deux reprises différentes, à vingt-cinq ans d'intervalle. A mon second voyage, j'ai pu constater que les granuleux, et surtout les aveugles par suite de granulations, étaient moins nombreux qu'auparavant. De même, je constate qu'à Paris, dans nos cliniques, le nombre des granuleux va constamment en diminuant.

Si, d'autre part, on tient compte de ce fait, qu'en Égypte même (terre classique de la conjonctivite granuleuse) cette affection est extrêmement rare chez les Bédouins et les nomades qui vivent sous la tente dans le désert et se déplacent continuellement, il est permis de conclure que le séjour dans un air confiné, l'encombrement, la vie en commun, jouent, comme pour la tuberculose, un rôle étiologique important. Les cultivateurs égyptiens qui travaillent les terres irriguées sur le bord du Nil, habitent, dans de petites maisons en terre, des locaux très étroits. Par suite, non seulement la contagion directe devient plus facile, mais le fait même de vivre constamment dans un milieu dont le cube d'air est insuffisant, d'y séjourner en commun avec d'autres personnes, respirant ainsi l'air expiré par d'autres, semble constituer pour eux une cause prédisposante des plus fâcheuses. L'hygiène de l'habitation, les soins de propreté doivent donc jouer un grand rôle dans la prophylaxie de la conjonctivite granuleuse.

M. Motais. — On insiste toujours, à juste titre en général, sur la contagiosité de l'ophtalmie granuleuse. Malheureusement, l'élément de contage n'a point été découvert, et les faits cliniques semblent démontrer qu'il n'est pas unique.

Je rappellerai deux cas que j'ai présentés ici même de trachome des paupières supérieures avec complication des moitiés supérieures des cornées, datant de quatre et de cinq ans, sans *contamination des paupières inférieures*. J'ai vu depuis des cas analogues.

Comment concilier cette immunité des paupières inférieures, bien placées pourtant dans les conditions de chaleur, d'humidité, de contact constant, etc., avec ce que nous savons de la puissance contagieuse des granulations?

M. Morax. — Je ne crois pas que l'encombrement agisse autrement qu'en multipliant les chances de contamination. Aux Sources de Moïse, où j'ai examiné quelques enfants de Bédouins, j'ai pu constater qu'ils étaient tous porteurs de granulations.

La localisation d'une infection à une région circonscrite n'est pas

un phénomène rare et n'est pas spéciale à l'infection granuleuse. La raison nous échappe pour le moment, mais c'est un fait dès longtemps constaté, que, dans un très grand nombre de cas, les lésions ne sont apparentes qu'à la conjonctive tarsienne supérieure.

M. Trantas (de Constantinople), membre correspondant. **Sur la kératite exanthématique ponctuée superficielle pendant la rougeole.** — Ayant eu l'occasion autrefois de voir quelques cas de kératite ponctuée superficielle chez les rubéoliques (V. *Annales d'oculist.*, 1900, t. CXXIII, p. 390), depuis une année, j'ai commencé à examiner systématiquement toute personne atteinte de la rougeole, même quand elle ne se plaignait pas de ses yeux, et cela pendant tous les stades de cette affection cyclique, pour me rendre compte surtout de la fréquence de cette kératite à la suite de la rougeole. Je me permets de soumettre à la Société d'ophtalmologie un résumé de ces recherches. De cette étude sont exclues les lésions oculaires tardives survenues longtemps après la rougeole. Il s'agit seulement des lésions cornéennes survenues le premier septénaire depuis l'éruption de l'exanthème rubéolique.

Dans l'espace d'une année, j'ai examiné 41 personnes atteintes de la rougeole, et j'ai constaté 31 cas qui portaient sur la cornée des altérations plus ou moins prononcées sous la forme d'une kératite ponctuée superficielle, soit 76 p. 100. La fréquence en est énorme, puisque les trois quarts des rubéoliques présentent cette kératite, que par conséquent nous ne pouvons pas considérer comme une simple complication, mais comme un symptôme et même fréquent de la rougeole. Voici quelques exemples de cette kératite spéciale.

Observation I.

Jean D..., âgé de 21 ans, est entré à l'hôpital grec le 9 juin 1900 pour une rougeole, dont l'éruption exanthématique venait d'éclater le jour même de son entrée à l'hopital (section de pathologie interne). L'exanthème commençait à s'effacer, quand on nous adressa le malade, le 13 juin, parce que depuis un jour (12 juin) il avait une photophobie très intense. Par l'éclairage oblique, je constate au centre des deux cornées, surtout du côté gauche, un assez grand nombre de toutes petites taches grises sous forme de points ronds réguliers, siégeant aux couches superficielles de la cornée; l'épithélium est, dans ces parties de la cornée, trouble, rugueux, mais il n'est pas tombé nulle part. La sensibilité de la cornée reste intacte, la photophobie et le larmoiement gênent beaucoup le malade. Quand on examine la cornée à l'œil

nu, c'est à peine si on aperçoit quelque chose d'anormal. Je frotte à plusieurs reprises la cornée avec les paupières, mais les taches grises ne bougent pas du tout. Le malade voit bien comme d'habitude. Le fond de l'œil est normal. En dehors de la propreté, je ne fais aucun autre traitement.

Deux jours après, le 15 juin 1900, la kératite ponctuée a disparu totalement. La cornée est absolument normale.

Observation II.

D. Z..., âgé de 33 ans, entre à l'hôpital grec le 28 mai 1900, avec un exanthème général de rougeole datant d'un jour; il se plaint de ne pas voir bien. Il a de la photophobie et du larmoiement. Acuité visuelle à droite égale à 1/3, à gauche à 1/4 de l'échelle de Wecker. Je constate une kératite centrale double superficielle; il y a aussi quelques points disséminés dans les parties périphériques de la cornée. L'épithélium est trouble au centre, la sensibilité de la cornée y est émoussée. En dehors des points ronds nombreux, il y a quelques taches disséminées plus larges à contours irréguliers. Cette kératite a duré cinq jours; le 2 juin, on en voyait plus que des traces; les phénomènes irritatifs ont disparu.

Observation III.

P. K..., âgé de 19 ans, souffre aussi d'une rougeole. Trois jours après l'éruption de l'exanthème, je vois à l'éclairage oblique vers le centre de la cornée gauche un point blanchâtre un peu plus profondément situé. Un jour après, je constate trois points au centre de la cornée, celui de l'œil gauche ayant disparu. Les jours suivants, quelques autres points ont fait leur apparition à gauche. Sept jours après le commencement de l'exanthème, toute trace des points a disparu. Il est à remarquer que, chez ce sujet, il n'existait pas de photophobie, ni de larmoiement. Seulement, les premiers jours de la maladie, l'œil était un peu injecté et larmoyant, comme cela arrive d'habitude chez les rubéoliques à cause du catarrhe oculo-nasal.

Je crois inutile d'ajouter d'autres observations qui se ressemblent plus ou moins. D'une façon générale, cette kératite apparaît au milieu de phénomènes irritatifs, lorsque les points développés sur la cornée sont très nombreux, et l'épithélium est trouble et rugueux. Dans d'autres cas il n'y a aucun phénomène subjectif de la part du malade; les points sont alors très peu

nombreux, quelquefois même un seul point apparaît; l'épithélium est même tout à fait intact. Quelquefois on voit entre les points une ou même plusieurs lignes grisâtres horizontales ou verticales situées superficiellement. Cette kératite est en règle générale bilatérale. Elle commence le plus souvent le troisième, quatrième ou cinquième jour après le commencement de l'éruption exanthématique; j'ai vu rarement apparaître les points de cette kératite dès le deuxième jour, quelquefois même j'ai vu qu'elle ne survenait qu'après la disparition de l'exanthème; mais le plus souvent l'exanthème existait encore pendant l'apparition de la kératite. Dans aucun cas, la kératite ponctuée n'a précédé l'exanthème général; souvent, j'ai examiné les malades dans la période préexanthématique, mais toujours le résultat a été négatif. Cette kératite disparaît même sans aucun traitement, habituellement dans l'espace de trois ou quatre jours; quelquefois elle disparaît dans l'espace de vingt-quatre heures, mais je l'ai vue quelquefois persister plus d'une semaine. Dans ces cas, il s'agit de points isolés siégeant relativement plus profondément dans les couches de la cornée.

Le sexe et l'âge n'ont aucune influence sur cette kératite.

La grande fréquence de la kératite ponctuée superficielle, son siège dans les couches superficielles de la cornée, qui constituent la couche cutanée de la cornée embryologiquement parlant, son apparition au moment où l'exanthème de la rougeole encore est à son évolution, exanthème qui dans la rougeole apparaît par étapes, et pas d'emblée, dans toute la surface de la peau, sa disparition rapide, nous font croire que cette kératite est de la même nature que l'exanthème général, et c'est pour cela que je veux l'appeler exanthématique. On a discuté autrefois si la cornée prend part à l'exanthème général dans la rougeole et la variole surtout; pour la rougeole les phlyctènes de la cornée, pour la variole les abcès si fréquents de la cornée représenteraient la manifestation exanthématique de la part de la cornée; mais aujourd'hui tout le monde est d'accord à reconnaître que ces lésions ne sont que des infections secondaires, qu'on peut même éviter souvent par une simple propreté. Comby, par exemple, parmi 717 cas de rougeole, n'a eu à enregistrer aucun cas d'une affection quelconque de la cornée; les phlyctènes de la cornée étant si facile à reconnaître, qu'elles ne seraient pas passées inaperçues. Les phlyctènes de la conjonctive ou de la cornée, quand elles surviennent après la rougeole, sont attribuées pour la majorité des cas à la diathèse lymphatique, qui par la rougeole est rallumée.

Au contraire la kératite exanthématique attaque toutes sortes d'individus sans aucune tare et ne peut qu'être considérée comme

une sorte d'exanthème cornéen. Et en effet la non participation de la cornée dans l'exanthème était inexplicable, la cornée par ses couches antérieures représentant les éléments cutanés.

La kératite exanthématique nous explique la grande irritabilité des yeux qu'on peut voir souvent après l'éruption cutanée; dans ces cas, au lieu de vouloir expliquer la photophobie intense, qui est si disproportionnée à la conjonctivite rubéolique, par la simple raison qu'il s'agit d'enfants, qui n'opposent pas la résistance voulue à l'irritation provoquée par la conjonctivite, il est plus rationnel d'explorer attentivement l'état de la cornée, qui souvent nous expliquera de la meilleure façon et la photophobie et le larmoiement.

La kératite exanthématique a une parenté nosologique avec la kératite superficielle ponctuée et l'herpès de la cornée de de Horner (herpès fébrile), qui compliquent si souvent les maladies des voies respiratoires. Il n'est pas inutile de rappeler combien fréquemment les rubéoliques souffrent de complications du côté des voies respiratoires. La kératite exanthématique pourtant diffère de l'herpès, en ce que ce dernier est monolatéral; il commence par des vésicules, qui éclatent bientôt pour laisser des pertes de substance, il est accompagné par des douleurs beaucoup plus intenses, et encore souvent on rencontre comme phénomène concomitant l'herpès labial, etc. Par ces caractères on ne confondra pas ces deux affections.

Quant à la kératite superficielle ponctuée qui a été décrite en 1889 par Ransohoff et surtout par Fuchs, Adler, Stellwag; v. Carion et Reuss presque en même temps (quoique celui qui lira ce que Desmarres père a écrit sur la kératite ponctuée — son Traité de 1855, II, p. 245 — reconnaîtra que ce maître n'ignorait pas absolument cette kératite superficielle, siègeant « sous la conjonctive cornéenne », au centre de la cornée, guérissable plus facilement que la kératite ponctuée profonde), elle diffère de la kératite exanthématique non seulement par l'étiologie tout autre dans les deux affections, mais encore par sa marche, puisque la kératite centrale ponctuée, celle décrite par Fuchs, dure des mois et même des années; elle est souvent monolatérale.

La variété de la kératite superficielle ponctuée décrite par Stellwag; v. Carion sous le nom de *nummulare Form* se distingue de la kératite exanthématique, parce que la forme nummulaire de cet auteur occupe les parties périphériques de la cornée, contrairement à la kératite exanthématique, qui est centrale; encore les taches de la kératite du Stellwag; v. Carion sont relativement beaucoup plus grosses (0,5-1,5 mm. de diamètre chacune), et ne disparaissent que plus lentement que les points fins de la kéra-

tite exanthématique, dont d'ailleurs l'étiologie est différente.

L'anatomie pathologique de la kératite superficielle ponctuée a été faite par Nuel; il est à souhaiter qu'on examine histologiquement l'état de la cornée des gens qui meurent à la suite de la rougeole pour compléter une lacune évidente.

J'ajoute encore que j'ai examiné huit cas de scarlatine et dans un seul cas j'ai pu trouver une kératite centrale superficielle double ponctuée survenue trois jours après l'exanthème et disparue après quatre jours. Les taches cependant de cette kératite ont été plus étendues que dans la kératite à la suite de la rougeole. Des recherches plus nombreuses sont nécessaires pour établir si dans la scarlatine comme à d'autres maladies exanthématiques la kératite superficielle exantématique se présente et dans quelles proportions, et s'il y a moyen à différencier l'une de l'autre.

Toutefois ce qui se dégage jusqu'ici, c'est que la présence de la kératite exanthématique parle en faveur d'une maladie générale infectieuse exanthématique et notamment de la rougeole; dans des cas difficiles, et dans les maladies pareilles les difficultés sont quelquefois énormes, on aurait à profiter de ce symptôme oculaire. Surtout ce cas se présentera, quand le médecin est appelé presque après l'effacement de l'exanthème et il a des raisons à hésiter sur le diagnostic d'un exanthème déjà évolué. Car il n'est pas rare de voir des points sur la cornée persister même après l'effacement de l'exanthème. — Dans un cas, le diagnostic de la grippe avait été déjà prononcé à cause des phénomènes du côté des bronches, quand nous avons constaté la kératite exanthématique, qui a éveillé l'attention vers la rougeole; et en effet nous avons appris sûrement que le malade venait d'avoir l'exanthème de la rougeole, qui cependant aurait disparu le jour de son entrée à l'hôpital. — La connaissance du symptôme nouveau d'une maladie quelconque ne pourrait qu'être utile.

La kératite exanthématique que nous avons observée chez les rubéoliques est-elle connue? Vu la banalité de la rougeole et la fréquence de la kératite exanthématique, je m'attendais à trouver partout sa description. Mais je dois dire que toutes mes recherches jusqu'ici ont été négatives; des monographies complètes, comme celles du Dr P. Müller sur les complications oculaires de la rougeole, du Dr Zlocisti sur les complications oculaires des maladies exanthématiques (1901), les livres de Berger, Knies, Förster, Schmidt-Rimpler, qui donnent une description détaillée de toutes sortes de lésions oculaires compliquant la rougeole ne parlent pas de cette kératite spéciale. Les seules lésions qui pourraient avoir une certaine analogie avec elle sont les suivantes: Förster et Berger citent des cas rares de détachement de l'épithélium cen-

tral de la cornée sans aucune autre altération du tissu propre de la cornée; dans la kératite exanthématique, ce sont les lésions des couches superficielles qui sont atteintes sous forme de points, tandis que l'épithélium ne se détache pas. — Schmidt-Rimpler décrit de petites taches d'infiltration de la cornée, mais qui s'exulcèrent, ce qui les sépare nettement des points de la kératite exanthématique. — Vossius a décrit quelques petits abcès de la cornée sous forme de toutes petites taches jaunâtres, qu'il considère comme de petits abcès métastatiques, car ils étaient accompagnés de phénomènes sérieux, d'iritis et même d'hypopion quelquefois. Ces caractères suffisent à écarter toute ressemblance entre la lésion décrite par Vossius et la kératite exanthématique.

BIBLIOGRAPHIE CONSULTÉE

1. Carl H. Weller. Die krankheiten der menschlichen Augenh., 1819, p. 297.
2. Sichel. L'ophtalmie, la cataracte et l'amaurose, 1837, p. 237.
3. Matiols. Ann. d'oculistique, 1860, t. XLIV, p. 151.
4. Deval. Maladies des yeux, 1862, p. 277.
5. Stellwag v. Carion. Lehrbuch der pract. Augenh., 1870, p. 71.
6. Desmarres L. 1855, t. II, p. 74 et 245.
7. Schmidt-Rimpler. Berlin. klin. Wochenschr., p. 193 et 216.
8. Foerster. Graefe-Sämisch. Handbuch der Augenh., t. XIII, p. 160.
9. Berold. Berl. klin. Wochenschr., 1874, n. 33.
10. Arlt. Krankheiten des Auges, p. 77.
11. Galezowski. Jahresber. f. Augenheilk., 1881, p. 401 (résumé).
12. Galezowski. Maladies des yeux, 1888, p. 159.
13. A. Mooren. Hauteinflüsse und Gesichtsstörungen, 1884, p. 36.
14. Fieuzal. Jahrber. f. Augenh., 1887, p. 422 (résumé).
15. Fialkowski. Jahrber. f. Augenh., 1888, p. 538 (résumé).
16. Dujardin. Jahrber. f. Augenh., 1886, p. 247 (résumé).
17. Galezowski. Jahrber. f. Augenh., 1887, p. 251 (résumé).
18. Car. Arago. Centralbl. für Augenh., 1882, n° d'octobre (résumé).
19. Magnus. Jahresber. f. Augenh., 1887, p. 133.
20. Descroizilles. Pathologie et clinique infantiles, 1891, p. 982.
21. L. Guinon. Traité de médecine Charcot-Bouchard et Brissaud, 1892, t. II, p. 100.
22. Grancher. Traité de médecine de Brouardel, t. I, p. 285.
23. Panas. Leçons de clinique ophtalm. (par Castan).
24. Berger. Les maladies des yeux dans leurs rapports avec la pathologie gén., 1892, p. 319.
25. Knies. Die Beziehungen des Sehorgans und seiner Erkrankungen zu den übrigen krankheiten des Körpers und seiner Organe, 1893, p. 387.
26. Schmidt-Rimpler. Erkr. des Auges im zusammenhang mit anderen krank., 1898, p. 444.
27. P. Muller. Ueber Augenerkr. bei und nach Masern., 1894.
28. Streubel. Centralbl. f. prakt. Augenh., 1898, p. 629 (résumé).

29. Dreisch. Centralbl. f. prakt. Augenh., 1898, p. 631 (résumé).
30. Haan. Recueil d'opht., 1897, p. 53 (résumé).
31. Gripat. Rec. d'opht., 1900, p. 315 (résumé).
32. Josias. Rec. d'opht., 1898, p. 120 (résumé).
33. Raymond. Rec. d'opht., 1896, p. 232 (résumé).
34. Zlocisti. Die Erkrankungen des Auges bei den acuten Exanthemen, 1901.
35. Dieulafoy. Manuel de pathologie interne, t. IV, p. 80.
36. Comby. Traité des maladies de l'enfance (Grancher-Comby, Marfan), t. I, p. 187.
37. Flemming. Wiener mediz. Blätter, n° 19, 1899, p. 419.

Pour la kératite superficielle ponctuée.

38. Ransohoff. Jahrb. über der Opht., 1889, p. 255 (résumé).
39. Reuss. Wiener klin. Wochenschr., n° 34, 1889.
40. Adler. Wiener klin. Wochenschr., n° 37, 1889.
41. Fuchs. Wiener klin. Wochenschr., n° 44, 1889.
42. Stellwag v. Carion. Wiener klin. Wochenschr., n° 33 et 34.
43. Rosenzweig. Jahrb. für Opht., 1900, p. 247 (résumé).
44. Pfluger. Jahrb. für Opht., 1900, p. 247 (résumé).
45. Ehrlich. Jahrb. für Opht., 1891, p. 259 (résumé).
46. Mme Pokitanoff. Complication oculaire de l'influenza. Thèse de Paris, 1890.
47. Nuel. Arch. d'opht., 1894, p. 145.
48. Nuel. Arch. d'opht., 1896, p. 725.
49. Trantas. Gazette méd. d'Orient, 1900, n° 1; — et Ann. d'ocul., 1900, t. CXXIII, p. 390.
50. Trantas. Gazette méd. d'Orient, 1900, n. 16; — et Ann. d'ocul., 1900, t. CXXIII, p. 390.

Nous avons trouvé encore quelques passages relatifs dans un certain nombre de Traités d'opht., que je crois inutile de citer ici en détail.

SOCIÉTÉ DE NEUROLOGIE

7 *février* 1901

Hémiasynergie avec hémitremblement d'origine cérébello-protubérantielle. — M. J. Babinski. Le malade présenté est un homme de 54 ans, chez qui se sont développés progressivement les troubles suivants: Paralysie faciale droite complète avec une paralysie du *moteur oculaire externe droit*, *nystagmus*, *kératite neuro-paralytique*, ainsi qu'une abolition de l'ouïe du même côté. Ces symptômes sont caractéristiques d'une lésion de la région bulbo-protubérantielle du côté droit, et sont de nature inflammatoire ou résultent d'un trouble de la circulation.

Le malade déclare que le côté gauche de son corps fonctionne d'une façon normale, mais qu'il ne peut se servir que très imparfaitement du membre supérieur et du membre inférieur droits. Je suis, dit-il, comme paralysé à droite.

L'observation de ce fait conduit à cette conclusion qu'une lésion du pédoncule cérébelleux inférieur peut donner naissance, du côté où elle siège, à un syndrome particulier, vraisemblablement susceptible d'exister à l'état d'isolement ou de s'associer à d'autres troubles protubérantiels qui, en raison de ses caractères cliniques et de son siège anatomique, peut être désigné sous la dénomination de « hémiasynergie avec hémitremblement d'origine cérébello-protubérantielle ».

Du traitement de la maladie de Basedow par le salicylate de soude. — M. J. Babinski. J'ai traité plusieurs malades atteints de goitre exophtalmique par le salicylate de soude et j'ai obtenu, par cette médication, des résultats satisfaisants.

J'ai observé, en particulier, trois malades chez lesquels les effets de la cure ont été tout à fait remarquables.

Dans un cas, il s'agit d'une jeune femme de 28 ans chez laquelle l'affection, ayant débuté vers le milieu de 1898, avait augmenté progressivement à partir de cette époque, et cela avec une très grande rapidité depuis le milieu de janvier 1899.

Au commencement de février, je constatais un goitre pulsatile très marqué, une exophtalmie bilatérale fort apparente, du tremblement des membres supérieurs, une augmentation du nombre des pulsations, qui s'élevaient au chiffre de 140 à la minute; la malade s'était notablement affaiblie et avait maigri.

Le traitement salicylé fut institué et continué pendant plusieurs mois avec des interruptions.

Je revis cette femme en octobre 1899; son état s'était transformé. Les pulsations n'étaient plus qu'au nombre de 80 à la minute, le goitre et le tremblement avaient disparu, l'exophtalmie avait diminué, les forces avaient augmenté, et il y avait un accroissement de poids de plusieurs livres.

J'ai revu encore cette personne à la fin de 1900. La guérison du goitre, du tremblement, ainsi que de la tachycardie s'est maintenue, et l'exophtalmie a complètement disparu.

Chez un autre sujet âgé de 41 ans, la maladie de Basedow avait débuté en avril 1898, et jusqu'en novembre 1899 avait augmenté progressivement. A cette époque, l'affection était caractérisée par une exophtalmie bilatérale prononcée, de la tachycardie (120 à 130 pulsations à la minute), un léger tremblement du membre supérieur; il n'y avait pas de goitre. Le malade fut soumis alors

à l'usage du salicylate de soude. En l'espace d'un mois la tachycardie avait presque disparu. A partir de cette époque le malade suspend et recommence plusieurs fois le traitement; son état, après avoir présenté des alternatives en bien et en mal, a fini par s'améliorer considérablement. Je constate, au milieu de janvier 1901, que l'exophtalmie du côté gauche a complètement disparu et qu'à droite elle s'est sensiblement atténuée, que le tremblement n'existe plus et que les pulsations sont au nombre de 80 à 90 à la minute.

Enfin, j'ai observé un troisième individu chez lequel le diagnostic est discutable, il est vrai, car le seul symptôme de maladie de Basedow était un goitre, mais ce goitre était très marqué et était animé de pulsations.

L'affection durait depuis un an quand le traitement fut commencé. En moins d'un mois le goitre a disparu presque complètement et deux mois après il n'y en avait plus de traces.

Stase papillaire guérie par la trépanation crânienne. — M. J. Babinski. Une femme âgée de 29 ans fait une chute de bicyclette et se heurte fortement la partie postérieure de la tête contre le sol. Un mois après cet accident, elle commence à souffrir de maux de tête qui augmentent petit à petit d'intensité et depuis dix-huit mois sont extrêmement violents; ces douleurs sont continues, privent la malade de sommeil, mais cependant disparaissent complètement pendant quelques jours après chaque période menstruelle.

De plus, cette femme a des vomissements quotidiens et un examen ophtalmoscopique, pratiqué il y a plus d'un an par un oculiste, a décelé l'existence d'une névrite optique et d'hémorragies rétiniennes, sans affaiblissement de l'acuité visuelle. Ce n'est que depuis six mois que la vision s'affaiblit, et depuis un mois la diminution de l'acuité visuelle va en s'accentuant rapidement. A un nouvel examen ophtalmoscopique pratiqué tout récemment, le 10 janvier dernier, on note l'existence d'une névrite optique œdémateuse double des plus caractérisées.

Sur ma demande, M. Gosset pratique, le 18 janvier, une craniotomie sur la partie gauche du crâne et fait l'ablation d'un large volet osseux. A partir de ce moment, les douleurs de tête et les vomissements ne reparaissent plus et on constate, le 30 janvier, à l'ophtalmoscope, la disparition complète de l'étranglement papillaire, mais la pâleur des papilles persiste.

M. E. Dupré. Dans un cas analogue à celui de M. Babinski la simple ponction lombaire, sans trépanation consécutive, m'a donné de bons résultats.

Trois cas de gliomatose cérébrale. — M. GILBERT BALLET. Le premier cas se rapporte à un gliome circonscrit, développé aux dépens et dans la profondeur de la 3e circonvolution frontale gauche. Le pied de la circonvolution n'est pas envahi par le néoplasme, mais est refoulé en arrière et très aplati. Malgré ces lésions il n'y a pas eu le moindre signe d'aphasie.

Dans le second cas, il s'agit d'une gliomatose diffuse du lobe frontal droit et de la circonvolution du corps calleux consécutive à un traumatisme du crâne. Le malade avait présenté une double paralysie du moteur oculaire commun, qui avait fait penser à une lésion protubérantielle. Du côté de la protubérance et du bulbe on n'a constaté qu'une dilatation vasculaire très accusée.

La troisième observation est relative à un adolescent de 16 ans, chez lequel on avait relevé comme symptômes, à l'âge de 12 ans, des crises épileptiformes qui avaient été prises pour du mal comitial vulgaire, plus récemment de la névralgie avec troubles trophiques (alopécie temporale) du trijumeau gauche, de la paralysie du moteur oculaire externe de ce même côté, un très léger degré de parésie faciale droite, à peine une parésie légère (et encore intermittente) des membres du côté droit, dans les derniers temps de la torpeur cérébrale, de la névrite optique, des crises épileptiformes. A l'autopsie, on a trouvé un énorme gliome qu'un pédicule reliait aux fibres blanches du lobe frontal gauche, et dont la masse, plus grosse qu'un gros œuf de dinde, s'était creusé une cavité sur la face externe de l'hémisphère, dont les circonvolutions (3e frontale, frontale et pariétale ascendantes) étaient fortement aplaties et réduites à l'état de minces lamelles.

Sur la paralysie du mouvement associé de l'abaissement des yeux. — M. POULARD présente une malade atteinte de paralysie associée de l'abaissement des yeux et d'une paralysie de la convergence, avec intégrité de l'élévation et des mouvements de latéralité.

SOCIÉTÉ D'ANATOMIE ET DE PHYSIOLOGIE DE BORDEAUX

Séance du 13 mars 1900

PRÉSIDENCE DE M. VERGELY

Corps étranger intra-oculaire; radiographies; extraction; dermatite due aux rayons X. — MM. AUBARET et PICOT présentent un malade de la clinique ophtalmologique chez lequel, au mois de décembre 1900, on a pu extraire un corps étranger métallique intra-oculaire et éviter l'énucléation.

C'est un ouvrier mécanicien. Le 10 octobre dernier, en travaillant au chantier, un éclat de moule à rivet a été projeté sur son œil droit. La perte de la vision est presque instantanée. Il ressent une vive douleur au moment de l'accident. Le soir même, son œil est injecté, les douleurs reviennent lancinantes, intermittentes.

Deux jours après, il se présente à la consultation. On remarque à l'inspection de l'œil, au niveau de la partie externe, une plaie linéaire horizontale d'environ 3 millimètres, à cheval sur le limbe scléro-cornéen.

La chambre antérieure a sa profondeur normale. On y distingue quelques caillots sanguins. Il n'y a pas de déchirure de l'iris. La pupille est dilatée. Les paupières sont gonflées; il y a du blépharospasme. Le toucher oculaire est très douloureux. La tension est un peu diminuée.

L'examen des milieux réfringents est rendu impossible. Il s'est fait un épanchement sanguin qui empêche l'éclairage du fond de l'œil.

Ces divers signes ont fait immédiatement supposer que l'éclat de fer, après avoir créé la plaie perforante scléro-cornéenne, avait pénétré dans l'œil et s'était logé quelque part dans son intérieur.

Le malade rentre aussitôt à l'hôpital, et les jours suivants les phénomènes douloureux s'exagèrent. Ce sont des douleurs très vives d'irido-cyclite s'irradiant dans l'orbite.

Deux épreuves radiographiques stéréoscopiques, faites par le Dr Rivière, permettent de voir le corps étranger lui-même, et d'en déterminer exactement le siège, c'est-à-dire dans la portion interne du globe oculaire en arrière de l'iris, un peu en haut et en dedans, au niveau du siège présumé de l'éclat de fer.

Une intervention opératoire est décidée et pratiquée le 8 décembre par M. le Dr Lagrange. Le malade est mis sous chloroforme jusqu'à résolution complète. L'œil est fortement cocaïnisé. Après les précautions antiseptiques préalables, le globe oculaire est incisé dans sa portion inférieure à l'aide d'un couteau de de Græfe, comme dans l'opération du décollement de la rétine : sclérotomie inférieure. La tension oculaire étant déjà diminuée, il ne s'échappe pas de corps vitré.

Dans la plaie linéaire, de cinq millimètres environ, on introduit la pointe d'un électro-aimant qui ne tarde pas à conduire sur l'éclat de fer, au siège indiqué par la radiographie.

Mais il s'est formé des adhérences inflammatoires qui empêchent son extraction immédiate. Il est nécessaire de faire quelques manœuvres de tractions.

Peu à peu, le corps étranger finit par être attiré entre les lèvres

de la plaie et par être enlevé. C'est un petit fragment d'acier irrégulier du poids de 18 centigr. 5.

Durant ces manœuvres, la perte de vitré a été peu considérable. La sclérotique est suturée aussitôt après à l'aide de deux fils de soie aseptique.

Les suites opératoires ont été bonnes. Les fils ont été enlevés huit jours après.

Les douleurs ciliaires n'ont pas reparu, mais la tension oculaire reste inférieure à la normale. Depuis, le malade n'a pas eu de poussée nouvelle d'irido-cyclite.

Actuellement, l'œil est toujours mou. Il a évolué vers l'atrophie.

Est-ce là le résultat définitif? Pouvons-nous porter un pronostic sûr au sujet de l'autre œil et d'une infection sympathique? Il serait téméraire de s'avancer trop avant à cet égard.

Nous pouvons cependant dire qu'il se peut que la cause d'irritation de cet œil étant enlevée, tout s'arrête là et que nous ayons un résultat définitif. Cet œil, n'étant plus douloureux, ne peut être un œil dangereux.

Il nous reste à ajouter un mot encore relativement à l'observation de ce malade.

Après les séances de radiographie qu'il a dû subir, il a offert du côté de son cuir chevelu une alopécie due aux rayons X. Cette alopécie est survenue huit jours après les dernières séances.

A ce moment, il s'est aperçu que ses cheveux du côté gauche tombaient avec une facilité extrême. Il les arrachait lui-même sans la moindre douleur et par petits paquets. En trois ou quatre jours, il a présenté une zone de la grandeur de la main, occupant la région temporale, à peu près complètement dépourvue de cheveux.

Il n'y a rien eu du côté de la peau. Pas de rougeur analogue à celle produite par un coup de soleil; pas d'érythème. Il n'a pas eu également de troubles trophiques, pas de vésicules ni d'ulcération. Les troubles dus aux rayons X ont évolué sans aucune douleur : il n'y a eu qu'alopécie simple et passagère. (*Gazette des Hôpitaux de Toulouse*, 10 août 1901.)

ARCHIVIO DI OTTALMOLOGIA

(Janvier-Août 1901)

Analysés par le Dr A. ANTONELLI

1° A. Marchetti (Palerme). — **La conjonctivite granuleuse en Sicile et surtout à Palerme.** — C'est une étude systématique du trachome, étude qui ne se prête pas à l'analyse puisqu'elle

résume, fort bien du reste, et surtout au chapitre du traitement. nos connaissances actuelles. Pour l'historique, et la répartition géographique du trachome, le travail de Marchetti sera toujours à consulter.

2° L. Monesi (Modène). — **Un cas de dégénérescence hyaline de la conjonctive.** — D'après l'examen histologique du tissu excisé chez un homme (ancien trachomateux) atteint de dégénérescence hyaline de la conjonctive des fornix et du pli sémilunaire, Monesi confirme les recherches de Vossius, Scimemi, Raabe, Kamocki et d'autres. La dégénérescence hyaline a lieu à la suite de l'infiltration adenoïde des tissus, et se trouve presque toujours associée à la dégénérescence amyloïde. La phase ultime est représentée par la dégénérescence fibreuse (cicatricielle) ou la calcification et l'ossification.

3° Prof. A. Angelucci (Palerme). — **Les centres corticaux de la vision et leur mécanisme fonctionnel.** — Publication *in extenso* du rapport au Congrès international de 1900, que nous avons eu l'honneur de traduire et de résumer.

4° C. Magnani (Turin). — **Nouveau procédé pour démasquer les simulateurs d'une amaurose monoculaire.** — Les simulateurs connaissant déjà l'épreuve du prisme appliqué devant un œil suivant la méthode de V. Graefe ou le procédé de Baudry, peuvent être encore déjoués par l'emploi d'un *double prisme* (deux prismes assez forts, réunis selon les arêtes aiguës, sur un même plan). Quand la ligne d'union des deux prismes est placée suivant le diamètre horizontal du champ pupillaire de l'œil admis sain, le sujet, invité à fixer les optotypes, ne les verra pas si l'autre œil est réellement amaurotique. La diplopie disparaîtra, de même, si l'autre œil voit; mais le simulateur continuera à affirmer qu'il voit un seul tableau d'optotypes, et se sera trahi. (C'est très bien quand l'acuité est la même aux deux yeux, ou à peu près, de sorte que le simulateur ne puisse pas trop se rendre compte de la différence d'images, pour chaque œil. Les cas vraiment difficiles sont d'ailleurs ceux de simulation d'amblyopie des deux yeux A. A.).

5° G. Lodato (Palerme). — **La sympathectomie cervicale dans le glaucome; étude histologique de deux ganglions supérieurs excisés.** — Les altérations constatées par Lodato (infiltration lymphatique, sclérose connectivale et lésion vasculaires) à une période différente d'évolution, mais dans tous les

deux cas opérés, le portent à croire que les ganglions devaient se trouver en état de surexcitation fonctionnelle, à cause d'un processus d'inflammation chronique autochtone, et que cet état pathologique du cordon cervical pouvait être la cause déterminante de l'hypertension oculaire. Une mise à point de la question, si d'actualité, complète le travail, et huit microphotographies ajoutent à la valeur de la partie originale.

6° F. P. DE BONO et F. PRISCO (Palerme). — **Sur la perméabilité des muqueuses conjonctivale et nasale, à l'état normal, pour les microorganismes; recherches expérimentales au point de vue de la pathogénie des infections intraoculaires.** — Les recherches de de Bono et Prisco, assez nombreuses et parfaitement rigoureuses (nous sommes forcés de renvoyer à l'original pour les détails) prouvent que des microorganismes tels que le bacille pyocianique, le bacille prodigiosus, le staphylococcus aureus, le bacille charbonneux et le bacille de la tuberculose, mis en contact avec la conjonctive des lapins, en évitant toute lésion épithéliale, parviennent dans l'humeur aqueuse et dans le vitré. Sur 21 expériences sur des lapins auxquels la communication entre sac conjonctival et fosses nasales avait été interrompue par la cautérisation préalable des points lacrymaux, 17 fois la recherche des microorganismes dans l'humeur aqueuse et dans le vitré donna résultat positif, après instillation des cultures, répétées toutes les 5 minutes, pendant 1 à 2 heures (l'animal étant anesthésié et convenablement immobilisé); 4 fois le résultat fut négatif, après instillation pendant 10 minutes, une demi-heure (deux expériences) et une heure. Le moins facile à pénétrer, à en juger d'après la durée des instillations et le nombre des colonies fournies par les liquides intraoculaires, serait le bacille du charbon. Quant au bacille de la tuberculose, les cochons d'Inde inoculés par voie sous-cutanée, avec les liquides intraoculaires des lapins soumis aux instillations, montrèrent constamment la tuberculose des ganglions lymphatiques, de la rate et du foie.

Ce qui est non moins intéressant, dans les expériences de de Bono et Prisco, c'est que, même après des instillations répétées de cultures sur la muqueuse nasale chez des lapins préalablement opérés pour obtenir l'obstruction supérieure des voies lacrymales, la recherche des microorganismes dans les humeurs oculaires donna toujours des résultats positifs.

Dans toutes ces expériences les animaux ont survécu sans présenter des symptômes graves d'infection généralisée. Du reste l'examen bactériologique du sang des cavités cardiaques, des

ganglions cervicaux du côté opéré, de la rate et du foie, chez quelques-uns des animaux expressément sacrifiés, ne montra que rarement et en très petit nombre (2 ou 3 colonies), les microorganismes mis en contact avec la muqueuse. Ceci comme preuve de la migration directe des microbes parvenus de la surface muqueuse dans les liquides intraoculaires, par les lymphatiques des tissus superficiels, jusqu'au canal de Schlemm, à la chambre antérieure et au vitré, et non pas par la voie indirecte de la circulation sanguine générale. Une migration analogue a été reconnue du reste, par les auteurs, chez des lapins soumis à des instillations répétées d'émulsion d'encre de Chine, dans le sac conjonctival ou dans les fosses nasales. Les détails de ces expériences, qui prouvent en même temps l'imperméabilité *de la cornée* aux substances comme aux germes *figurés*, sont aussi très intéressants à lire.

Les considérations que de Bono et Prisco font suivre à l'exposé de leurs expériences et aux tableaux les résumant, se devinent facilement. La tuberculose oculaire interne (notamment de l'iris), n'est pas forcément la manifestation de tuberculose constitutionnelle, car elle peut être la suite d'inoculation locale accidentelle et rester longtemps sans autre migration. Les rapports entre maladies du nez (par exemple : ozène) et maladies intraoculaires (iritis), quoique rares, n'ont rien de surprenant en songeant à la migration des germes pathogènes, migration plus ou moins facile, suivant la nature de ces germes, etc.), à travers les voies lymphatiques de la pituitaire, jusqu'aux cellules du labyrinthe ethmoïdal, à la lame papiracée, aux tissus orbitaires, à la cavité ténonienne et au bulbe. Enfin les expériences en question donneraient la clef des cas d'ophtalmie sympathique survenant — bien que rarement, — à la suite de plaies sous-conjonctivales d'un œil. Pour ces cas, comme pour d'autres où l'infection *endogène* était incriminée, il est plus juste de penser à l'infection *ab-externo*, par la voie des muqueuses, voie se prêtant à l'immigration des germes, même à l'état normal.

7° Prof. S. Tornatola (Messine). — **Contribution à la thérapie de la maladie de Basedow par la sympathectomie.** — Histoire clinique d'un cas des plus malheureux au point de vue des complications oculaires de l'exophtalmie (infiltration bilatérale cornéenne), et opéré en désespoir de cause. Le résultat de la sympathectomie fut : réduction de l'exophtalmie d'environ la moitié; réduction légère du goitre; aucun changement quant à la tachicardie (cinq mois après l'opération). L'auteur résume en un tableau les cas précédant le sien, dans la littérature, et relève

parmi 52 basedowiens opérés de sympathectomie (y compris sa malade), dix cas de guérison (18 1/2 p. 100) et 30 d'amélioration (58 1/2 p. 100). Il conclue, que dans les cas rebelles à tout traitement médical, puisque l'intervention chirurgicale par la thyroïdectomie a donné une large proportion de suites funestes, nous avons le devoir d'opérer la sympathectomie, par le procédé de Jounesco, et de publier les résultats dans tous leurs détails, car la question mérite l'étude approfondie sans parti pris.

8° François Ré (Palerme). — **Le mécanisme de production de la soi-disant image visuelle cérébrale.** — Image soi-disant *cérébrale* (Bocci) est l'image accidentelle ou consécutive, *perçue par un œil resté au repos*, ou couvert pendant que l'autre œil regardait fixement un objet capable de déterminer facilement l'image consécutive (par exemple un petit carré ou tout autre dessin noir, sur fond blanc bien éclairé). Suivant Bocci, cette image représente « l'induction cérébrale — aux centres corticaux de la vision chez l'homme — de l'image consécutive provoquée dans un œil, et son renvoi, vers la périphérie, à la rétine de l'œil congénère »; elle affecte la couleur complémentaire de la couleur du fond de l'objet fixé, ne paraît pas suivre facilement les excursions oculaires dans le champ de regard, au contraire tout mouvement de l'œil suffit à la faire disparaître, et, enfin, elle présente des alternatives rhytmées d'évidence et d'effacement.

L'auteur rappelle les expériences de Bocci, sa polémique avec Baquis, quant à l'explication du phénomène, les expériences de Sergi sur le même sujet, ainsi que les observations de Vizioli, et relate enfin ses propres recherches, avec des détails qui sont à lire dans l'original. Comme conclusion, s'en rapportant aux faits signalés par Kühne et Chodin, par Lodato, Engelmann, Angelucci, Pergens, Lodato et Pirrone, dans le domaine de la physiologie rétinienne, il affirme que l'image soit-disant cérébrale représente la « simple propagation du réflexe qui part de la rétine de l'œil impressionné le premier, et, par la voie du chiasma et des noyaux sous-corticaux, arrive à la rétine de l'œil congénère : celle-ci en éprouve les mêmes modifications histologiques et chimiques que celle de l'œil impressionné, modifications qui à leur tour sont perçues par les centres corticaux correspondants, sous la forme d'image consécutive de l'œil qui était resté au repos ».

9° G. Lodato et D. Pirrone (Palerme). — **Sur les voies d'association entre les deux rétines; étude expérimentale.** — Le résumé et les conclusions à tirer, des quatre séries d'ex-

périences faites par les auteurs sur des grenouilles. peuvent s'énoncer ainsi :

1. Chez les grenouilles, à l'état normal, en exposant un seul œil à l'action de la lumière, il se produit aussi dans le congénère, laissé dans l'obscurité, la contraction des bâtonnets et la descente du pigment : ces deux phénomènes présentent un même degré d'intensité et d'étendue dans les deux rétines (confirmation des résultats d'Engelmann, Van Genderen Stort, Angelucci, Pergens).

2. Chez les grenouilles privées des hémisphères cérébraux, la contraction des éléments rétiniens a lieu aussi, dans l'œil non éclairé, et présente la même étendue, mais à un degré légèrement moins prononcé que dans l'œil éclairé.

3. Chez les grenouilles privées de l'encéphale en respectant le chiasma, et chez les grenouilles opérées de résection des bandelettes optiques, la réaction des éléments rétiniens dans l'œil non éclairé se vérifie également, mais à un degré moindre, comme intensité et étendue, que dans l'œil éclairé : en effet, les granules pigmentaires n'arrivent pas jusqu'à la limitante externe, et leur descente est plus prononcée dans la zone périphérique nasale de la rétine que dans les zones centrales et dans la zone périphérique temporale. Si la réaction est faible, le phénomène peut même n'avoir lieu que dans la zone périphérique nasale.

4. Chez les grenouilles opérées d'excision des deux nerfs optiques à la base du crâne, la contraction réflexe des éléments rétiniens dans l'œil non éclairé ne se produit pas ; et de même à la suite de la section d'un seul des deux nerfs optiques, la réaction a lieu simplement dans l'œil exposé à la lumière, que ce soit l'œil laissé en rapport avec son nerf optique, ou que ce soit l'œil isolé.

Ces résultats infirment les conclusions de Fick et les hypothèses de Roux et Marquez, sur les voies du réflexe rétinien, et ils démontrent que la contraction des éléments rétiniens peut avoir lieu en dehors de toute influence des centres encéphaliques, sous la forme d'une réaction directe de la rétine aux impressions lumineuses. Entre les deux rétines, il existe deux systèmes d'associations, l'un plus élevé par la voie des centres mésencéphaliques, l'autre plus périphérique et plus simple par la voie du chiasma. Les centres corticaux n'auraient aucune influence sur la réaction pure et simple des éléments rétiniens aux impressions lumineuses, leur rôle étant de transformer en perception visuelle les modifications périphériques du neuro-épithélium rétinien. Les centres mésencéphaliques doivent représenter, même chez les vertébrés supérieurs et chez l'homme, la voie principale d'association pour les actions réflexes entre les deux rétines.

10° F. Alessandro (Messine). — **Relations entre la courbure de la cornée dans l'astigmatisme congénital régulier et la forme du crâne et de la face.** — D'après des observations cliniques, au nombre de dix seulement, mais ayant demandé une somme de travail considérable, pour l'examen des yeux (kératométrie complète et optométrie subjective) et pour les déterminations crâniométriques et prosopométriques, Alessandro conclue (note préliminaire) :

1. Parmi les sujets examinés, en majorité mésocéphales, l'astigmat. était plus fort chez ceux dont l'index céphalique était moins élevé. Les mêmes rapports ont été constatés pour l'anisométropie.

2. L'index céphalique chez les emmétropes fournit une moyenne inférieure à celle constatée chez les astigmates.

3. La circonférence crânienne chez les astigmates est, en moyenne, supérieure à la normale, et de même chez les emmétropes.

4. La capacité crânienne est également au-dessus de la normale, chez presque tous les astigmates. Chez les emmétropes, la moyenne est plus basse que chez les astigmates.

5. L'astigmat. paraît plus élevé chez les sujets qui présentent une forte différence entre la demi-courbe antérieure et la postérieure du crâne. Ce sont surtout les variations de la *vertèbre fronto-maxillaire* (Gœthe et Lavocat) qui influent sur la forme et les dimensions du globe oculaire.

6. Chez les astigmates l'angle facial de Camper est généralement petit, l'index facial élevé et l'index orbitaire également.

7. L'anisométropie est très fréquente dans l'astigmat. pathologique (au-dessus de D.), rare et négligeable dans l'astigmat. physiologique (0.75 D.).

11° C. Tornabene (Palerme). — **Influence de la bile sur les modifications fonctionnelles des éléments rétiniens; contribution expérimentale à l'étude de la pathogénie de l'héméralopie.** — Par des séries de recherches, sur des grenouilles et de crapauds, soumis à l'injection sous-cutanée de la bile, exposés à la lumière ou laissés dans l'obscurité, dans différentes conditions d'expérience, et sacrifiés de suite ou après un certain temps, pour en étudier la rétine au point de vue de ses réactions chimiques, de ses modifications histologiques, etc., Tornabene est arrivé à des conclusions intéressantes qui peuvent se résumer ainsi :

Quant à l'acidité de la rétine, elle devient, chez les animaux soumis à l'intoxication aiguë ou chronique par la bile, presque toujours moins prononcée qu'à l'état normal. Cette modification,

qui se manifeste aussi bien sur la rétine influencée par la lumière que sur la rétine laissée dans l'obscurité, témoigne très vraisemblablement d'un arrêt apporté par la bile dans les processus istochimiques provoquant l'acidité rétinienne.

Quant à la formation du pourpre rétinien, l'intoxication biliaire prolongée pendant plusieurs jours détermine presque constamment un retard considérable dans la régénération du pourpre de la rétine replacée dans l'obscurité, et un épuisement plus rapide qu'à l'état normal du pourpre sous l'action de la lumière.

L'héméralopie étant un *trouble de la faculté d'adaptation de la rétine,* ainsi que le prouvent les mesures à l'aide du photomètre de Forster, elle doit se trouver liée à des altérations fonctionnelles de l'épithélium pigmenté de la rétine. L'obstacle apporté par l'intoxication biliaire à la régénération du pourpre dans l'obscurité et au retour en place du pigment rétinien, rend parfaitement compte de l'héméralopie symptomatique des maladies hépatiques accompagnées d'ictère.

BIBLIOGRAPHIE ET REVUE DES JOURNAUX

Dr Kœnisgshœfer (de Stuttgard). **Névrite optique guérie par l'extirpation de végétations adénoïdes du nasopharynx.**

Observation.

Mlle F. R..., âgée de 21 ans, se présente le 12 mars 1899, disant éprouver depuis environ deux semaines une sensation de voile devant l'œil droit.

La malade souffre d'un catarrhe nasal, elle a une voix nasillarde. A la fin de 1898 elle souffrit pendant quinze jours de vertiges, de maux de tête et perte de l'appétit.

Depuis environ quinze jours elle se plaint le matin et l'après-midi de maux de tête violents qui durent quelques heures.

O D. + 2 D. V = 5/12
O G. + 1 D. V = 5/4.

Champ visuel : normal à la périphérie ; à droite, scotome central relatif de 20° pour le blanc, scotome absolu pour toutes les couleurs.

A l'ophtalmoscope : les contours de la papille sont très diffus,

surtout en bas; les vaisseaux dilatés, surtout les veines; la papille est œdémateuse et proémine d'environ 2 D.

L'examen de l'état général du système nerveux donne des résultats absolument négatifs. Pour ce qui est de l'examen du pharynx, il est pratiqué le 14 mars, avec beaucoup de soin, par le professeur Krieg; des deux côtés les cavités nasales antérieures sont normales, mais la paroi postérieure du pharynx est occupée par un amas considérable de végétations adénoïdes qui obstruent complètement le naso-pharynx.

A son entrée à l'hôpital, on institua le traitement habituel, frictions hydrargyriques, iodure de potassium à l'intérieur, injections de strychnine, galvanisations du nerf optique, bains chauds et massages.

Le 13 mars, la proéminence du nerf optique s'était encore accrue, les concours du nerf optique s'élargissent encore; la rétine est légèrement troublée aux alentours du nerf optique. Sur l'artère temporale supérieure de la rétine, à environ deux diamètres papillaires de son origine on remarqnait de minces stries blanches.

Le 15 mars l'extirpation des deux amygdales et des végétations adénoïdes fut exécutée par notre collègue Krieg.

Le résultat de cette opération fut étonnant; le 17 mars OD V = 5/5 — 5/4, scotome central relatif pour le blanc qui est vu trouble, la papille proémine de 1,5 D., les contours redeviennent nets.

Le 18 mars, les contours du nerf optique sont visibles dans tous les sens, les troubles de la rétine ont disparu les stries blanches du côté de l'artère temporale supérieure ne sont plus visibles.

Du 21 mars au 25 mars, le gonflement du nerf optique a disparu.

Le 27 mars, les contours du nerf optique sont très nets, sauf peut-être en haut et en dehors; le trouble de la rétine a disparu.

Cette amélioration se maintint malgré une forte attaque d'influenza dont la malade eut à souffrir le 2 avril. A l'ophtalmoscope : nerf optique et rétine normaux, le bord externe du nerf optique est peut-être un peu pâli.

On pourrait décrire ce cas sous le titre suivant : *Névrite à la suite d'une affection nasale*, si on n'avait à faire des réserves sur deux points; d'une part, il faut tenir compte de ce fait que les maux de tête intermittents qui ont caractérisé le début de la maladie peuvent être attribués à une autre cause que l'affection nasale; il ne faut pas oublier non plus qu'une attaque d'influenza survenant dans le cours de la névrite optique a provoqué une sciatique double.

Il serait téméraire d'affirmer que la tumeur était la cause de la névrite, par ce seul fait que la guérison a suivi son extirpation, mais néanmoins il est permis de le penser.

Je ne crois pas me tromper en disant que les végétations adénoïdes ont provoqué des troubles de la circulation dans le système vasculaire de l'orbite, particulièrement de l'orbite droite, et étant donnée la prédisposition aux névrites que nous avons observée chez notre sujet, il n'est pas étonnant qu'on ait vu se produire là une névrite optique.

L'extirpation de cet obstacle à la circulation a permis une guérison spontanée en régularisant la nutrition du nerf optique et en favorisant l'élimination des exsudats pathologiques. (*Clinique ophtalmologique*, 10 février 1901).

NICOLLE. **Des déchirures du bord interne de l'iris** (Thèse Lyon, décembre 1900). — Sept observations de déchirures du bord interne de l'iris consécutives à une contusion oculaire et recueillies dans le service du professeur Gayet. L'élément primordial des déchirures radiaires serait la contraction brusque du sphincter qui se produit au moment de la contusion, jointe à la dilatation du bord scléral de l'iris par la pression de l'humeur aqueuse, et la pathogénie deviendrait celle des ruptures musculaires en général. L'auteur rappelle les difficultés que peut présenter le diagnostic et l'erreur qui peut provenir de la confusion avec le renversement de l'iris et l'enclavement irien dus également à la contusion oculaire. PÉCHIN.

INDEX BIBLIOGRAPHIQUE

M. A. DELFAU. — De l'exclusion temporaire des voies lacrymales du champ opératoire par la ligature des canalicules lacrymaux (*Thèse de doctorat de Paris*, 1901).

Thèses de doctorat. — LYON-NICOLLE. Des déchirures du bord interne de l'iris par contusion du globe oculaire. — M. BAILLART. Traitement chirurgical de la myopie, en particulier par la suppression du cristallin. — SOULLIER. Contribution à l'étude pharmaco-dynamique du chlorhydrate d'éthylmorphine dionine. Bon emploi en thérapeutique oculaire (*Thèse de Lyon*, 1901).

Le Gérant : FÉLIX ALCAN.

5652. — L. — Impr. réunies, B, rue Saint-Benoît, 7. — MOTTEROZ, dir.

BLENNORRHÉE DES NOUVEAU-NÉS

D'ORIGINE INTRAUTÉRINE

PAR

Le Dr STRZEMINSKI (de Wilna)

Vu la grande rareté de la blennorrhée des nouveau-nés, d'origine intrautérine, je crois utile de publier le cas suivant, qui est d'autant plus rare qu'il n'était pas accompagné de la rupture prématurée des membranes fœtales.

Le 17 août 1900 je fus appelé auprès d'une enfant, B. M., née depuis quatre heures avec un gonflement des paupières; jusque-là elle n'ouvrait point du tout les yeux.

Les deux paupières supérieures étaient sensiblement tuméfiées et présentaient la peau distendue, luisante, rouge; elles recouvraient les yeux et leur bord libre dépassait les cils des paupières inférieures et les cachait. Après que les paupières furent écartées, ce qui ne put être fait qu'avec une grande difficulté, je vis jaillir un liquide séro-purulent. La conjonctive des paupières était rouge, celle du globe fortement injectée, luisante et un peu gonflée, celle du cul-de-sac supérieur considérablement boursouflée. Sur la cornée de l'œil gauche, au-dessous du centre, se trouvait une petite opalescence.

Pendant les jours suivants apparurent sur la conjonctive palpébrale des papilles saignantes; la sécrétion est devenue abondante et suppurative, présentant tous les signes de l'écoulement blennorragique des nouveau-nés.

L'enfant était bien développée et, sauf l'affection oculaire, saine. L'accouchement s'effectua normalement, en temps dû, assez rapidement (il a duré environ treize heures), sans complications; les contractions pendant le travail étaient normales, la position de l'enfant occipito-iliaque gauche

antérieure. Les eaux amniotiques s'écoulèrent après la dilatation complète de l'orifice du col de la matrice et quelques minutes plus tard naquit l'enfant.

La mère est la femme d'un ouvrier, âgée de 26 ans. Son état général est bon, le bassin normal. Elle accouchait pour la seconde fois. Le premier enfant (né il y a deux ans) était aussi atteint de la blennorrhée, mais l'affection n'a apparu que le quatrième jour après la naissance. La mère a des flueurs blanches. L'examen de la sécrétion de son vagin et de la conjonctive du nouveau-né a démontré la présence d'une grande quantité de gonocoques de Neisser. Il n'y avait donc aucun doute ; il s'agissait de la blennorrhée chez l'enfant et ce dernier avait été infecté par l'écoulement vaginal gonorrhéique de la mère. L'infection dut s'effectuer avant la naissance, parce que, si elle avait eu lieu pendant celle-ci, l'enfant serait né avec les yeux sains et ne serait tombé malade que le troisième ou le quatrième jour.

Sous l'influence d'un traitement ordinaire (lavages fréquents des yeux, compresses froides au sublimé, solution de 1 p. 10.000, solution de 1 p. 400 de l'atropine dans l'œil gauche, et depuis le troisième jour cautérisation au moyen de la solution de 2 p. 100 de nitrate d'argent) les symptômes de l'affection cédaient graduellement. L'opalescence de la cornée a disparu après une semaine. Au bout de trois semaines l'enfant fut complétement sain.

A présent on peut remarquer, surtout à l'aide de la loupe, sur la conjonctive palpébrale comme une suite de l'affection, de fines cicatrices blanc bleuâtre en forme de plusieurs lignes très minces, parallèles au bord libre des paupières. Ces cicatrices, comme on le sait, s'établissent parfois à la suite de la blennorrhée des nouveau-nés.

Les observations de la blennorrhée des nouveau-nés d'origine intrautérine, décrites dans la littérature, se répartissent en celles qui présentent le développement de cette affection durant les deux premiers jours après la naissance, et celles dans lesquelles les enfants naissent avec la blennorrhée. Les dernières sont plus rares. Aux premières appartiennent les

16 cas de Rivier[1], parmi lesquels dans quatre l'affection survint pendant le premier jour après la naissance. Dans le cas de Hirschberg[2] la blennorrhée apparut au bout de douze heures, accompagnée de l'opalescence de la cornée; les eaux amniotiques se sont écoulées trois jours avant la naissance. Hirschberg fait mention du cas de Rivaud-Landrau, qui a observé chez un enfant deux jours après la naissance la blennorrhée et la destruction complète de la cornée.

Les cas dans lesquels les enfants sont nés avec l'affection, ont été décrits par Galezowski[3], Magnus[4], Krukenberg[5], Keller[6], Feis[7], Parischeff[8], Runge[9], Fers[10], Okintchitz[11]. Feis a noté aussi un cas, observé dans l'hospice des enfants trouvés à Vienne, dans lequel se présentait la destruction congénitale des deux cornées avec la hernie de l'iris, comme conséquence de la blennorrhée intrautérine.

Dans ces 9 cas, mentionnés ci-dessus, les eaux amniotiques s'écoulèrent dans un espace de temps plus ou moins long avant la naissance; dans le cas d'Okintschitz, une semaine avant le début des douleurs du travail; dans celui de Parischeff, trois jours; chez Feis et Fers, cinquante-quatre heures; chez Krukenberg, deux jours; chez Magnus, un jour; chez Keller dix-sept heures. Cette circonstance, c'est-à-dire la rupture prématurée des membranes de l'œuf, explique parfaitement l'infection des yeux de l'enfant avant la naissance. L'agent infectieux de la blennorrhée, contenu dans la sécrétion du vagin et du canal du col de l'utérus, s'introduit facilement dans l'espace de l'œuf et pénètre dans le sac conjonc-

1. *Annales de gynécologie*, 1887.
2. *Beitr. z. prakt. Augenheilk.*, 1876.
3. Mentionné par Haussmann dans *Die Bindehautinfektion der Neugeborenen*, 1882.
4. *Klin. Monatsbl. für Augenheilk*, 1887, p. 389.
5-6. *Vorhandlung der Gesellschaft für Geburtshilfe und Gynäkologie zu Berlin. Sitzung vom* 26 juin 1891.
7. *Centralblatt für Gynäkologie*, 1892, p. 873.
8. Kratch, 1892, p. 1186 (en russe).
9. *Die Krankheiten der ersten Lebenstage.* 2e éd., 1893, p. 239.
10. *North Americ. Practitioner*, 1893. Analysé dans *Centralbl. für prakt. Augenh.*, 1893, p. 557.
11. *Rousskii meditzinskii Viestnik*, 1900, n° 17 (en russe).

tival du fœtus. Feis admet que dans son cas, la sécrétion avec les gonocoques, pendant l'examen de la femme, a été transportée, par le doigt, de la partie inférieure des organes génitaux dans l'utérus.

L'infection a été favorisée dans plusieurs des cas mentionnés par le prolongement de l'accouchement (chez Magnus trois jours) et par la précocité de celui-ci (dans les cas de Feis et de Parischeff), à la suite de laquelle l'enfant nait faible et présente une moindre résistance à l'action nocive extérieure; cette cause a déterminé dans le cas de Parischeff la mort de l'enfant au cinquième jour de sa vie. L'influence d'un accouchement prolongé sur l'infection des yeux des enfants est démontrée par la statistique de Crédé et les observations de Haussmann et de Crédé; ces auteurs établissent, que les garçons, qui, plus grands naissent plus lentement que les filles, sont atteints plus souvent que celles-ci de la blennorrhée.

Dans quelques cas on a constaté après la naissance, à côté de l'affection de la conjonctive, l'opalescence de la cornée, unilatérale (cas de Krukenberg) ou bilatérale (cas de Magnus et de Parischeff).

Mon cas diffère considérablement de ceux qui précèdent; la rupture prématurée des membranes fœtales n'ayant pas lieu, il n'y avait pas d'entrée libre dans l'espace de l'œuf et le sac conjonctival du fœtus pour l'agent toxique de la blennorrhée. De même faisaient défaut les conditions favorisant l'infection, le prolongement et la précocité de l'accouchement.

Un cas semblable a été décrit par Liroff[1] (docent de l'Université de Kazan). L'accouchement se fit normalement; les eaux amniotiques s'écoulèrent quand l'orifice du col utérin fut complétement dilaté; six minutes plus tard naquit l'enfant, qui était affecté de la blennorrhée, démontrée par l'examen microscopique; la sécrétion du vagin de la mère contenait aussi des gonocoques en abondance. L'auteur sup-

1. *Journal de la Société des médecins de l'Université de Kazan* (en russe), 1900, n° 1.

pose, ou que les gonocoques ont pénétré par des membranes intactes, quand la tête du fœtus se trouvait dans le col de l'utérus, ou bien qu'ils ont pu passer par une petite rupture des membranes en haut (dans le col), qui aurait pu se former un jour avant ou même plus tôt. L'examen des membranes fœtales n'ayant pas confirmé cette seconde supposition, il ne reste que la première.

Les cas de Nieden[1] et de Haussmann[2], bien que la conjonctivite décrite par eux ne fût probablement pas blennorragique, présentent aussi une ressemblance avec mon cas. Dans le premier, l'enfant naquit dans les membranes; l'accouchement fut facile et rapide. Le médecin, qui assistait, a ouvert les membranes quand le nouveau-né se trouvait déjà entre les cuisses de la mère; il a nettoyé les yeux de l'enfant et a employé tous les moyens pour défendre la face et les yeux contre l'infection, sachant que les quatre enfants précédents avaient été affectés de la blennorrhée. Cependant après vingt-quatre heures apparut une conjonctivite, qui présentait tous les symptômes de la blennorrhée, sauf les gonocoques, qu'on n'a pas trouvés davantage chez la mère; après quelques jours l'affection a cédé. Les enfants, nés précédemment, étaient malades pendant deux à quatre semaines et la sécrétion de leur conjonctive accusait constamment des gonocoques. L'auteur considère son cas comme une forme atténuée de la blennorrhée, et admet que l'agent infectieux a pénétré par les membranes intactes et a atteint les yeux de l'enfant, déterminant une affection, qui cliniquement ne se distinguait pas de la blennorrhée.

Dans le cas de Haussmann, l'enfant naquit avec la conjonctivite, bien que la rupture prématurée des membranes n'ait pas eu lieu. L'affection a disparu après plusieurs jours, les gonocoques n'ont pas été trouvés. L'auteur, de même que Nieden, suppose que les microbes ont passé par les membranes intactes.

1. *Klin. Monatsbl. für Augenheilk*, 1891, p. 353.
2. *Die Bindehautinfektion der Neugeborenen*, 1882.

Moi aussi je dois admettre dans mon cas la même cause. La possibilité d'une petite rupture des membranes en haut est exclue, parce que, comme on m'en avait informé, la poche des eaux se formait normalement et les eaux s'écoulèrent en temps dû. Par conséquent, je suppose que, dans certaines conditions rares et jusqu'à présent indéterminées, les gonocoques peuvent pénétrer par les membranes fœtales intactes.

Dr Sarzeminski.

SOCIÉTÉ D'OPHTALMOLOGIE DE PARIS

Séance du 5 novembre 1901

Présidence de M. Wuillomenet

M. Péchin, *secrétaire annuel*, lit le procès-verbal de la précédente séance. Le procès-verbal est adopté.

M. Morax, *secrétaire général*, lit la correspondance qui comprend :

Une lettre du Dr Chaillous posant sa candidature à une place de membre titulaire et adressant un travail intitulé : *Sur les manifestations oculaires observées dans l'érythème polymorphe.*

M. Duboys de Lavigerie présente une fillette atteinte de **microphtalmie bilatérale**. Il s'agit d'une enfant trouvée. L'un des globes n'a aucune perception lumineuse; dans l'autre il existe une légère perception quantitative.

M. A. Terson. **Tarsorraphie interne** (*avec présentation du malade.* — Le petit enfant que je vous présente est atteint depuis plusieurs années de kératite neuro-paralytique avec insensibilité totale de la cornée de l'œil droit. Je n'entre pas dans les détails de sa maladie, dont je publierai ultérieurement l'observation. Je me borne à vous montrer le résultat de la tarsorraphie interne que j'ai conseillée, il y a quelques années, et que mon père et moi avons depuis exécutée souvent dans la kératite lagophtalmique et dans la kératite neuro-paralytique. L'ulcération cornéenne de ce petit garçon a cédé de suite à la tarsorraphie partant

des points lacrymaux respectés et allant à 4 millimètres environ le long du bord ciliaire. Cette tarsorraphie partielle permet ensuite, réduite à un pont et quelquefois à un filament, de soigner l'œil et de l'opérer s'il y a lieu; elle déforme peu la fente palpébrale, relève la partie interne de la paupière inférieure et ne gêne en rien la vision. Nous la considérons comme l'opération de choix dans les kératites lagophtalmique et neuro-paralytique, en lui donnant l'étendue que l'on veut et en la rétrécissant ensuite par sa partie externe. Elle a tous les avantages, sans leurs inconvénients, des autres variétés de tarsorraphie. Elle s'exécute facilement avec des ciseaux pointus et une pince érigne. L'effet est durable, et chez une de nos malades opérée depuis un an, aucune ulcération n'a récidivé sur sa cornée toujours insensible.

M. A. Terson. **Sur un cas de staphylotomie** (*avec présentation de la malade*). — La dernière malade que j'ai opérée d'un large staphylôme cornéen compliqué d'une véritable *buphtalmie* secondaire, m'a paru offrir quelques particularités que je me permets de vous signaler, en vous présentant la malade.

C'est une jeune fille de 20 ans, qui a perdu la vision de l'œil droit par une ophtalmie purulente datant des premiers jours de la vie. Quand elle m'a consulté, il y a six mois, cet œil était atteint d'un staphylome opaque complet; mais au centre de la cornée se voyaient plusieurs amas blanchâtres interstitiels, d'aspect calcaire; de plus le limbe était brunâtre, extrêmement élargi et distendu, comme il l'est dans la buphtalmie, et de fait, cet œil était plus volumineux qu'un œil normal et était atteint, dans son ensemble, d'un état buphtalmique, d'une véritable *buphtalmie secondaire*, qu'on observe chez les enfants après les leucomes adhérents. Le *glaucome secondaire* existe en effet chez les enfants comme chez les adultes et pour les mêmes raisons, mais l'extensibilité de la sclérotique lui ajoute toujours un accroissement de volume du globe, un *état buphtalmique*. L'œil, privé de toute perception lumineuse, était très dur, et glaucomateux. La malade désirait formellement être débarrassée de l'aspect disgracieux de cet œil et accepta la résection du staphylôme.

Je pratiquai cette résection du staphylôme en ayant grand soin comme j'y ai récemment insisté (Soc. d'opht. de Paris, 3 avril 1900) de revenir aux anciens procédés et de laisser au moins *deux* millimètres du liseré cornéen, de façon à me tenir le plus loin possible du corps ciliaire, ce qui peut donner des cas d'ophtalmie sympathique, dont plusieurs ont été signalés. J'ai déjà fait un assez grand nombre de fois la résection du staphylôme double de l'iris, et toujours je me suis tenu à cette distance respectable du

limbe, en ayant toujours obtenu de bons effets, à condition que le cristallin fût sorti de l'œil. J'avoue d'ailleurs que je l'ai toujours vu sortir de lui-même, dès que le staphylôme était réséqué et même avant qu'il fût entièrement détaché ; j'ai toujours eu d'excellentes cicatrisations, sans irritation sympathique et sans glaucome consécutif.

Dans le cas actuel, diverses particularités furent à remarquer. D'abord le cristallin évidemment évacué lors de l'ophtalmie purulente infantile, n'existait plus dans l'œil.

Le corps vitré était *entièrement liquéfié* et était remplacé par un liquide roussâtre de la consistance de l'eau. Enfin il n'y avait pas de décollement de la rétine, malgré la liquéfaction totale du corps vitré. J'ai souvent observé ce fait en disséquant ou en faisant l'examen histologique de bien des yeux au laboratoire d'ophtalmologie de l'Hôtel-Dieu. J'ai même bien souvent remarqué la séparation du corps vitré en deux couches, l'une minime, épaisse, cicatricielle, rétractée derrière le cristallin et le corps ciliaire, l'autre entièrement liquide. La rétine *n'était décollée sur aucun point*, ce qui m'a toujours permis de douter du rôle des rétractions cicatricielles et de la liquéfaction du corps vitré dans la pathogénie du décollement rétinien en général, tandis que nous attribuons plus d'importance aux lésions épithéliales pigmentaires et à un épanchement liquide qui provoquent ce *dédoublement* rétinien (si faussement appelé décollement rétinien, puisque l'épithélium pigmenté reste en place sur la lame vitrée de la choroïde).

Au point de vue de la technique opératoire, nous avons longtemps opéré en passant 3 aiguilles préalablement et en faisant la résection sur ce gril à la Critchett; quoique placé beaucoup plus en avant, et à 1 millimètre en avant du limbe, la résection portant ensuite encore à 1 millimètre en avant des aiguilles. En réalité, aucun mode de placement des aiguilles n'empêche la tendance à la sortie du corps vitré, et quelquefois en plaçant d'abord les aiguilles à l'aveugle, cachées par l'opacité du staphylôme, on ne ressort pas toujours bien exactement en face du point d'entrée, et on court de plus le risque de luxer le cristallin. De plus, les aiguilles ne s'opposent en rien à la sortie du corps vitré et gênent quelquefois les manœuvres.

Nous opérons actuellement ainsi. Saisissant avec une solide pince érigne le sommet du staphylôme, nous le réséquons avec un couteau à cataracte en laissant 2 millimètres de rebord cornéen.

Si le cristallin n'est pas sorti en même temps que le staphylôme doublé de l'iris a été enlevé, on l'attirera après kystitomie pru-

dente, au lieu d'employer la curette qui ouvre largement le corps vitré. On enlèvera toujours le cristallin, *même transparent*. Il deviendrait opaque, provoquerait du glaucome, et à quoi servirait d'ailleurs un cristallin transparent dans un moignon privé de cornée? Puis, si le corps vitré n'est pas liquéfié, nous plaçons les aiguilles en nous servant pour celle du milieu d'un fil armé à *chaque bout* d'une aiguille. Nous enfonçons alors de dedans en dehors chaque aiguille terminale, et ce mouvement de dedans en dehors n'a plus la tendance à faire sortir presque tout le corps vitré qu'ont le passage des aiguilles courbes de dehors en dedans ou surtout celui de l'aiguille de Reverdin. Ces fils (3 en général) sont ensuite noués. Si le corps vitré est liquide, l'ancienne suture est suffisante, puisqu'il n'y a plus de risque de rien vider, tout étant sorti.

Dans le cas dont nous venons de parler, la malade a depuis plusieurs mois un moignon superbe donnant une prothèse bien saillante, bien tolérée, bien supérieure à celle qui suit l'énucléation. L'œil qui était entièrement vidé vu la liquéfaction totale du corps vitré, s'est bien regonflé dans la semaine qui a suivi l'opération et les suites ont été régulières. Ce cas prouve donc que la liquéfaction totale du corps vitré permet cependant d'obtenir un moignon convenable, et n'oblige pas à transformer séance tenante l'intervention en énucléation ou même en exentération totale dont le moignon au bout de quelque temps est presque insignifiant. Ici la tension est excellente, et le moignon n'a pas de tendance atrophique.

M. Chevallereau. — La malade présentée par M. Terson a obtenu un très bon résultat, mais il ne faut pas s'étonner de voir l'œil reprendre en pareil cas une consistance normale, et, d'autre part, je crois qu'on aurait pu obtenir le même résultat plus simplement, sans faire la résection de la cornée qu'a pratiquée M. Terson.

Quand j'ai à faire une éviscération, je sectionne transversalement la cornée avec un couteau de de Graefe, et, par cette ouverture, je fais passer la curette de Volkmann avec laquelle je vide entièrement le globe. La cornée que je me suis borné à inciser se rétracte peu à peu, et finit par se réduire à un point. Je ne pratique plus guère l'éviscération parce qu'elle ne donne qu'un moignon tout à fait insuffisant, mais j'ai utilisé cette puissance de rétraction, d'atrophie, de la cornée dans une opération qu'à défaut d'autre nom j'appelle la *kératotomie transversale*. Dans les cas de staphylôme total, d'ophtalmie secondaire, dans les cas où la vision est complètement perdue et où l'on ne peut viser qu'un but esthétique, je fais avec un couteau de de Graefe une incision de la cornée suivant le méridien transversal; par cette ouverture je fais

sortir le cristallin, puis j'arrache complètement l'iris lorsque c'est possible, lorsqu'il n'y a pas adhérence intime, fusion, entre cette membrane et la cornée, puis je panse à plat sans aucune suture, en ayant bien soin de faire une compression assez hâtive pour qu'il ne puisse se faire à l'intérieur de l'œil aucune hémorragie. On voit alors, comme dans les cas d'éviscération, le diamètre de la cornée diminuer peu à peu; cette membrane finit par disparaître, l'œil se rétractant de même et conservant une forme régulièrement sphérique, ce qui donne des moignons d'un volume considérable et très régulier, même lorsqu'il y avait auparavant une buphtalmie très considérable, avec sclérotique très bosselée.

Il n'y a pas lieu de craindre ici, comme dans l'éviscération, une trop grande rétraction du moignon, puisque la choroïde et la rétine ont été conservées, et d'autre part on évite l'ablation de la cornée rendue inutile par ce fait que cette membrane se rétracte spontanément.

M. Antonelli. — Au sujet de l'absence de décollement rétinien, remarquée par M. Terson, je voudrais rappeler que dans la singulière affection constituée par le *synchisis étincelant*, il ne se produit pas non plus de décollement de la rétine, malgré la liquéfaction complète du corps vitré, cela, tout au moins en règle générale, et jusqu'à une période tardive de la maladie.

MM. Alphonse Péchin et Félix Allard. **Paralysie faciale et paralysie des mouvements associés de latéralité des globes oculaires du même côté. — Examen électrique.** — Qu'il s'agisse de paralysie des mouvements oculaires associés de latéralité seulement, ou que ce symptôme soit accompagné d'autres phénomènes paralytiques, on se trouve généralement en face de réelles difficultés pour établir un diagnostic topographique, difficultés dues en partie à ce que nos connaissances sur les centres coordinateurs des globes oculaires ne sont pas précises.

Quand les phénomènes paralytiques, paraissant dériver d'une lésion organique, s'éloignent cependant du tableau clinique habituel et de plus évoluent chez un sujet hystérique, alors la difficulté d'interprétation du syndrome devient très grande.

C'est précisément un cas analogue que nous avons pu étudier dans le service de notre maître, M. le professeur Brissaud, et que nous devons à son obligeance de pouvoir vous rapporter.

Observation.

Femme de 46 ans.

Antécédents héréditaires. — Père et mère morts. Rien à noter dans ces antécédents héréditaires.

Antécédents personnels. — Vers l'âge de 3 ans, abcès aux bras et au cou. Des cicatrices subsistent; on en remarque une derrière l'oreille, au niveau de l'angle du maxillaire inférieur gauche.

En 1870, son mari est malade. Elle-même devient hypocondriaque; ne veut ni rire, ni parler.

En 1873, à Strasbourg, troubles mentaux qui ont duré trois mois. Elle ne savait, dit-elle, ce qu'elle disait ni ce qu'elle faisait. A cette époque elle est abandonnée par son mari. Les chagrins domestiques l'ont beaucoup éprouvée. Crises de larmes fréquentes. Souvent sommeil insurmontable.

En 1881, abcès du sein.

En 1883, opérée à Laënnec pour prolapsus utérin. Trois fausses couches. A eu six enfants dont un seul vivant. Les autres sont morts en bas âge à la suite de méningite et de convulsions.

En octobre 1899, trouble subit de la vision pendant qu'elle tricotait. Elle dut quitter son ouvrage parce qu'elle ne pouvait compter les mailles. Quelques jours après, elle remarque une déviation de la bouche. Depuis contractions involontaires des lèvres chaque fois qu'elle éprouve une impression pénible.

Le 20 novembre 1899, elle entre à la Pitié dans le service de M. Babinsky; elle y reste environ sept mois. Pendant ce laps de temps, elle aurait eu des crises nerveuses fréquentes, dix-douze fois par semaine, avec hallucinations visuelles et auditives.

En 1900, elle entre à l'Hôtel-Dieu, vers le 15 juillet; elle y séjourne environ quinze jours, puis va consulter à la Salpêtrière, pour rentrer à l'Hôtel-Dieu en mars 1901.

État actuel. — Paralysie faciale gauche, complète, totale. La peau du front et de la joue est absolument lisse, l'œil gauche plus ouvert que le droit; la bouche légèrement déviée à droite et attirée en haut. La contraction du frontal et du sourcilier est impossible à gauche; l'occlusion complète de l'œil gauche ne peut se faire; pendant le sommeil une partie du globe oculaire reste découverte et malgré cette lagophtalmie partielle, il n'y a pas eu de kératite neuro-paralytique. Pas d'épiphora. Légère déviation de la langue et de la luette à gauche (côté paralysé).

L'examen électrique a donné les résultats suivants :

Aucune modification dans les membres et le tronc.

A la face, augmentation considérable des excitabilités faradique et galvanique du tronc du facial, de ses trois branches et de tous les muscles de la face.

Diminution de la sensibilité farado-cutanée.

Céphalée fréquente. Bourdonnements d'oreille surtout à droite. Hémianesthésie du côté gauche s'étendant à la face. Anesthésie pharyngée. Point ovarien à droite.

Marche spéciale, spasmodique; la malade frotte le sol avec ses pieds qu'elle a peine à soulever.

Pas de modifications des réflexes rotuliens. Réflexe du *fascia lata* conservé. Absence du signe de Babinsky.

Examen oculaire. — Paralysie du mouvement associé de latéralité dans le regard à gauche. Les globes oculaires ne dépassent pas la ligne médiane. On doit mentionner que pour l'œil droit une modification s'est produite dans ces jours derniers. Cet œil entre un peu en adduction par des mouvements nystagmiformes. L'œil gauche s'arrête toujours dans l'axe dit primaire; il n'y a pas d'abduction. Conservation de la convergence. Lorsque la malade ferme l'œil droit et qu'elle regarde une ligne tracée sur une feuille de papier blanc, elle ne tarde pas à avoir de la diplopie, puis de la polyopie. Elle a, en outre de la vision colorée; une ligne noire lui apparaît bordée d'un liseré rouge et jaune; elle voit avec intermittence deux arcs-en-ciel superposés. La diplopie monoculaire avec troubles du sens chromatique (érythropsie et xanthopsie) et vision d'arcs-en-ciel (iridopsie) s'est manifestée constamment à des examens répétés.

Anesthésie tactile cornéenne complète. Hypoesthésie conjonctivale palpébrale et bulbaire de l'œil gauche.

Le champ visuel paraît rétréci, mais son examen est rendu très difficile parce que la malade a une crise chaque fois qu'on procède à cet examen. Cette crise est caractérisée par une douleur frontale suivie de contractions des membres supérieurs, rejet de la tête en arrière; elle se termine par des bâillements et des hoquets; on la fait cesser en frappant les régions latérales du cou avec la main.

Cette crise apparaît également lorsqu'on force l'attention de la malade et lorsqu'on électrise la région frontale gauche.

Fonds d'œil normal. Pas de névrite optique. Pas d'amaurose, ni d'amblyopie.

Malgré les stigmates généraux de l'hystérie et la diplopie monoculaire nous ne sommes pas disposés à admettre qu'il s'agisse ici d'une paralysie faciale hystérique. La participation du facial supérieur n'exclut pourtant pas absolument l'hystérie. Dumontpallier[1] disait en 1891 : « A une autre époque on niait l'existence de paralysies hystériques. Aujourd'hui on l'admet pour le segment inférieur de la face. Un jour peut-être on observera cette paralysie pour le segment supérieur et pour les deux segments inférieur et supérieur simultanément. » Or, cette prévision s'est réalisée et

1. Dumontpallier, *Soc. méd. des hôpit.*, 9 janvier 1891.

on peut citer entre autres observations celles d'Oppenheim[1], un cas de Lépine[2] et un cas de Gnauck[3].

Cependant dans la paralysie faciale hystérique, il s'agit plutôt de parésie portant sur le facial inférieur, parésie souvent bilatérale (Chantemesse)[4], en tous cas paralysie moins accusée que ne l'est ordinairement la paralysie faciale, surtout de cause périphérique, parésie mobile, très marquée un jour, beaucoup moins accusée le lendemain ou quelques jours après (Ballet)[5].

Nous ne retrouvons pas ces caractères chez notre malade dont la paralysie totale est très accusée et s'est maintenue telle dès le début jusqu'à maintenant. Elle offre de plus une exagération de la contractilité électrique, alors que dans l'hystérie il n'y a pas de modification de cette contractilité.

Pour la paralysie oculaire, comme pour la paralysie faciale, nous rejetons l'étiologie hystérique, non pas que l'hystérie ne puisse donner naissance à une paralysie associée. Parinaud, qui a fait une étude très complète de ce sujet, admet cette paralysie, mais il n'en rapporte pas d'observations et nous-même nous n'en connaissons pas.

Les troubles musculaires oculaires de l'hystérie consistent en blépharospasme, clignotement, ptosis pseudo-paralytique, troubles de l'accommodation et de la convergence, nystagmus et strabisme par contracture ou paralysie des droits externes ou internes. La paralysie de tous les muscles intrinsèques ou extrinsèques a été signalée par Boeder[6]; l'ophtalmoplégie hystérique étant caractérisée par la perte des mouvements volontaires et la conservation des mouvements réflexes et devenant ainsi une paralysie systématique (Ballet, Babinsky)[7].

Si nous envisageons maintenant l'hypothèse d'une lésion organique, nous avons à rechercher si cette paralysie est périphérique ou cérébrale et dans ce dernier cas centrale ou corticale.

Bien que nous ayons en faveur d'une origine périphérique : 1° l'aspect clinique d'une paralysie totale intéressant la totalité des muscles de la face et le peaucier du cou, et 2° le signe de Bell (quelle que soit d'ailleurs l'interprétation pathogénique que nous

1. Oppenheim, cité par Gasnier, *in* Thèse, Paris, 1892-1893.
2. Lépine, *Lyon médical*, 1897, p. 449.
3. Gnauck, *Soc. de méd. de Berlin*, 30 janvier 1899.
4. Chantemesse, *Soc. méd. des hôpit.*, 24 octobre 1890.
5. Ballet, *Soc. méd. des hôpit.*, 24 octobre 1890.
6. Boeder, *Zur Kasuistik der hysterie* (*Klin. Monatsb. für Augenheilkunde*, 1891, p. 361.
7. Ballet et Babinsky, *Soc. méd. des hôpit.*, octobre et novembre 1892.

donnions à ce signe, que nous le considérions avec Campos[1] et Köster[2] comme un phénomène physiologique plus apparent dans la paralysie faciale, ou que nous voyions en lui, avec P. Bonnier[3], un désarroi dû à une irritation nucléaire des oculo-moteurs, irritation provenant elle-même d'une irritation labyrinthique), cette origine périphérique se trouve nettement en désaccord avec l'exagération des contractilités électriques, avec l'absence de modifications qualitatives de l'excitabilité galvanique (réaction de dégénérescence) dans une paralysie datant d'un an et demi; et enfin avec l'absence de névralgies qui souvent accompagnent la paralysie d'origine périphérique.

Il n'y a pas lieu de nous arrêter à l'hypothèse d'une lésion siégeant au niveau de la cicatrice que nous avons signalée derrière l'oreille. Cette cicatrice est large, mais la peau en cette région est très mobile, non adhérente; il ne peut être question d'une lésion ayant intéressé le facial en cet endroit. Et d'ailleurs il faudrait en outre admettre un second siège pour une autre lésion qui expliquerait les troubles oculaires. Tout cela est bien invraisemblable.

Une lésion centrale ne va pas avec l'absence d'hémiplégie et avec la paralysie du facial supérieur.

Enfin la paralysie totale jointe à l'absence d'hémiplégie est exclusive d'une lésion siégeant dans l'écorce, bien qu'en faveur de l'origine corticale nous ayons la contractilité électromusculaire qui est conservée et même exagérée.

Nous nous trouvons donc ainsi amenés à admettre que cette paralysie faciale totale, offrant l'aspect clinique de la paralysie faciale périphérique et évoluant chez une hystérique, est due à une lésion cérébrale non centrale, ni corticale, mais à une lésion siégeant dans les tubercules quadrijumeaux ou leur voisinage.

Et ce qui va nous confirmer ce diagnostic topographique, c'est que le même siège mésocéphalique nous expliquera également, et par une seule lésion, la paralysie associée dans le regard à gauche, l'hémiophtalmoplégie horizontale, pour employer l'heureuse expression de M. Brissaud.

Cette paralysie oculaire s'expliquerait mal par une lésion nucléaire, par cette raison que le caractère fondamental des

1. Campos, *Gaz hebd. de méd. et de chirurg.*, 14 novembre 1897.
2. Köster, *Münch. med. Wochenschrift*, 1898, p. 1023, et *Progrès méd.*, 12 février 1898.
3. Bonnier, *Gaz. hebd.*, 19 novembre 1897 (Troubles oculo-moteurs dans la paralysie faciale périphérique), et *Revue neurologique*, 1898, p. 236 (Le signe de Bell dans la paralysie faciale périphérique).

paralysies appelées nucléaires est d'être non pas associées, mais dissociées. De plus, une lésion destructive du noyau commun du facial et du moteur oculaire externe et du noyau propre du facial entraînerait la dégénérescence du nerf et se traduirait du côté des yeux par du strabisme permanent, et du côté de la face par des modifications qualitatives et quantitatives des excitabilités électriques.

La lésion doit intéresser les centres coordinateurs, régulateurs des mouvements associés; ces centres sont extranucléaires, supranucléaires.

Ce centre mésocéphalique est démontré par les descriptions anatomo-pathologiques de Wernicke et Steffen[1], Henoch[2], Thompsen et Bristow[3].

Tout récemment MM. le professeur Raymond et Cestan[4] rapportaient deux observations anatomo-cliniques dans lesquelles il s'agissait d'un tubercule de la partie supérieure de la protubérance. Dans la seconde observation, on a noté une névrite œdémateuse, névrite qui fait défaut chez notre malade. Cependant, ici aussi, nous admettons une lésion compressive sur la nature de laquelle on ne peut être affirmatif, peut-être de nature tuberculeuse (les antécédents personnels nous permettent d'y penser), intéressant les faisceaux longitudinaux postérieurs.

Les données anatomo-pathologiques, la clinique et l'anatomie sont d'accord sur ce point. Nous sommes donc autorisés à placer là le siège de la lésion qui expliquera à la fois la paralysie faciale et la paralysie oculaire.

M. A. Terson. — J'ai observé trois cas de paralysie des mouvements associés : l'un, des mouvements de latéralité, chez une femme dont je n'ai pu suivre l'observation et où je ne trouvais aucune étiologie nette. Les deux autres étaient des paralysies de l'élévation et de l'abaissement. Un de ces malades avait eu autrefois la syphilis, fut saisi brusquement de sa paralysie sans autre complication et guérit tout à fait en un an. L'autre malade fut atteint à la fois de la paralysie des mouvements associés et d'une hémiplégie. Son état est depuis plus d'un an stationnaire. Le pronostic de ces cas est donc très variable comme leur étiologie, bien hypothétique sans autopsie.

M. Kœnig. — M. Péchin a bien fait, puisqu'il s'agissait d'une hystérique, de souligner que le symptôme de dissociation de la

1. Wernicke et Steffen, *Berl. Klin. Woch.*, 1876, n° 227.
2. Henoch, cité par Teillais, *in Congrès d'opht. de Paris*, 1899, p. 405.
3. Bristow, *Brain*, July 1883.
4. Raymond et Cestan, *Revue neurologique*, 1901, p. 70.

motilité n'existait pas chez sa malade, et que la paralysie portait aussi bien sur les mouvements réflexes que sur les mouvements volontaires.

J'ai observé plusieurs cas de paralysie conjuguée unilatérale chez les hystériques, mais cette paralysie n'était qu'apparente et ne portait en réalité que sur les mouvements volontaires, tandis que les mouvements reflexes automatiques étaient normaux dès que l'attention de la malade n'était plus maintenue.

Chez une hystérique que le professeur Raymond m'avait prié d'examiner, la paralysie des mouvements de latéralité à gauche paraissait complète et portait surtout sur le droit externe gauche, le droit interne droit était animé à certains moments de secousses spasmodiques. La sollicitation de ces mouvements de latéralité ne donnait aucun résultat, de sorte qu'on pouvait avec ces éléments porter le diagnostic de paralysie des mouvements conjugués. Ce n'est qu'après plusieurs examens que je suis arrivé à découvrir la simulation instinctive, et probablement inconsciente du sujet. Dès qu'elle fut soustraite à toute attention de l'observateur un bruit, une cause quelconque lui permettait de tourner son regard du côté gauche avec la plus grande facilité, tandis que dès qu'elle était soumise à l'examen, la paralysie reparaissait.

Je n'ai, pour ma part, jamais pu trouver un cas avéré de paralysie oculaire dans l'hystérie. Tous les cas de paralysie observés n'intéressent que les mouvements volontaires. Il se fait même une sorte de systématisation dans l'évolution de cette paralysie, elle a une prédilection pour les deux moteurs oculaires externes, et passe de l'un à l'autre en atteignant plus ou moins le droit interne du côté opposé, ce qui réalise dans certains cas une sorte de paralysie conjuguée des deux sixièmes paires.

L'ordre de succession de ces phénomènes suffirait pour les rapporter à l'hystérie, car rien de semblable n'a lieu pour les paralysies organiques. Que la pseudo-paralysie frappe un seul muscle, les deux successivement ou simultanément, ce sont toujours les droits externes qui sont intéressés et quand s'ajoute parfois la chute des paupières supérieures, il en résulte un ensemble de signes sur lesquels on doit attirer l'attention.

M. Sulzer. **De l'unité de mesure de l'acuité visuelle.** — Lorsque Giraud-Teulon et Snellen présentèrent en 1862 leurs échelles pour la mesure de l'acuité visuelle au Congrès international d'ophtalmologie, réuni à Paris, ils proposèrent comme unité de l'acuité visuelle moyenne l'angle de 1′. Dans les lettres majuscules isolées de Snellen chaque trait sous-tend un angle de 1′ et la lettre entière, formée de cinq traits ou leur équivalent

correspond, à la distance où elle doit être lue par un œil normal, à un angle visuel de 5′.

L'œil qui reconnaît des lettres, dont les traits noirs lui apparaissent sous un angle de 1′ possède selon eux un sens des formes ou une acuité visuelle normale. Cet angle correspond à l'acuité visuelle moyenne des personnes normales examinées par Giraud-Teulon et Snellen.

Tout le monde sait aujourd'hui que cet angle est trop grand : la correction exacte des vices de réfraction permet d'atteindre une moyenne de l'acuité visuelle supérieure à celle qui est représentée par le minimum separabile de l'angle visuel de 1′ et cette moyenne contient des cas isolés où cet angle descend au tiers, à 20″ au lieu de 1′, ce qui correspond au triple de l'acuité moyenne trouvée par Giraud-Teulon et Snellen.

Ayant institué la grandeur de l'acuité visuelle moyenne ou normale, Giraud-Teulon et Snellen choisirent cette grandeur comme unité et désignèrent par des fractions les acuités inférieures à la normale. Ordinaires d'abord, ces fractions furent rendues décimales par Monoyer.

Quand on compare l'évaluation de l'acuité visuelle aux autres procédés de métrologie, on est frappé de la singularité de cette manière d'évaluation qui consiste à choisir le maximum comme unité et de désigner les degrés faibles par des fractions. Quelques exemples, mieux que de longues explications, vous montreront ce fait.

La taille moyenne des hommes en France est de 164 centimètres. Que diriez-vous si, choisissant cette longueur comme unité et la divisant en six ou dix divisions on disait d'un homme de 150 centimètres qu'il mesure 0,9?

Croiriez-vous pratique de choisir la température normale de l'homme, 37° C., comme unité de la température humaine, et de dire d'un malade, qui atteint la température de 40°,7 C., qu'il a une température de 1,1.

Procéder ainsi serait tout simplement absurde et multiplier les exemples de cette absurdité serait abuser de votre patience.

Comment Giraud-Teulon, ancien élève de l'école polytechnique, et Snellen, un homme de tant de bon sens, ont-ils pu choisir une voie aussi peu conforme aux principes de métrologie?

Il est facile de montrer que l'événement était fatal.

La première préoccupation de ceux qui s'employaient à trouver une unité de mesure de l'acuité visuelle, la raison d'être même de ces recherches fut la question de savoir : que peut ou doit voir un œil normal au point de vue de sa sensibilité pour les formes?

De là cette préoccupation fort justifiée de l'acuité visuelle moyenne, dite normale.

Le choix d'un système fractionnaire tient également à des raisons fort légitimes.

Le système de mesure le plus usité par nous autres oculistes est celui qui désigne la valeur réfringente des verres de lunettes. Or en 1862 le traditionnel système des pouces était le seul employé. Prenant comme unité la lentille la plus forte, celle de un pouce de foyer, on désignait toutes les autres lentilles par des fractions, ayant 1 pour numérateur et la distance focale principale du verre exprimée en pouces pour dénominateur. Il fallut trente ans d'efforts pour faire triompher le système de la dioptrie, basé sur le système métrique et exprimant la force des lentilles par les multiples de la lentille de 1 mètre de distance focale principale.

Quoi d'étonnant qu'en 1862, à une époque où le système des pouces fut considéré comme un système classique, et où l'idée d'un système non fractionnaire pour mesurer les verres de lunettes avait été repoussée par les oculistes, Giraud-Teulon et Snellen, préoccupés de faire accepter la mesure proposée de l'acuité visuelle par leurs confrères, aient proposé un système fractionnaire, exactement analogue au système usité pour les verres de lunettes.

Depuis l'abandon définitif du système des pouces la façon d'exprimer l'acuité visuelle est devenue le seul vestige des systèmes fractionnaires. Comment a-t-on pu le conserver un seul instant, la dioptrie une fois acceptée? Cela est aussi difficile à expliquer par des raisons scientifiques que la résistance opposée à l'introduction de la dioptrie. Je crois que c'est tout simplement par le fait qu'on réfléchit peu ou point aux bases d'une question en apparence définitivement résolue.

Pour placer la mesure de l'acuité visuelle au niveau de la métrologie moderne, il est indispensable de choisir comme unité une acuité visuelle faible et d'exprimer les acuités visuelles supérieures par des multiples de cette acuité visuelle.

L'acuité visuelle d'un œil, sa sensibilité à distinguer les formes, ne peut être évaluée que d'une seule façon : par la distance des points les plus rapprochés qu'il distingue isolés ou par un test basé sur cette distance, le minimum séparable. La plus petite acuité visuelle, correspondant à la plus grande distance de ces points, est du reste donnée par une limite physiologique. En parlant de l'acuité visuelle tout court on entend, selon une convention tacite, l'acuité centrale. Il n'y a aucune limite absolue entre les parties rétiniennes servant à la vision centrale et celles destinées à la vi-

sion périphérique, mais cette limite peut être placée pratiquement dans le reflet circulaire ou ovale qui entoure la région maculaire vue à l'ophtalmoscope; le diamètre de cette plage est de 2 millim. 50 environ.

Nous choisirons pour représentant de l'unité de mesure de l'acuité visuelle le test-objet qui couvre l'étendue rétinienne servant à la vision centrale; c'est là une limite physiologique, car un test-objet plus grand empiéterait sur des parties de la rétine qui ne servent qu'à la vision indirecte.

Doit-on prendre comme base de cette unité[1] la hauteur, à une distance déterminée, de la lettre, exprimée en millimètres, ou l'angle visuel sous lequel elle est vue?

L'angle visuel présente plusieurs avantages. Il permet de calculer facilement l'acuité visuelle que doit posséder avec un instrument optique donné un œil possédant « nu » une acuité visuelle mesurée. Basée sur l'angle visuel la mesure de l'acuité visuel peut servir, par cela même, au contrôle des instruments d'optique. Car si un instrument d'optique ne procure pas l'acuité visuelle qu'il devrait procurer selon l'angle visuel sous lequel il fait paraître l'objet et selon la luminosité qu'il donne, il doit présenter des imperfections optiques.

La dimension de la lettre qui correspond à l'unité de l'acuité visuelle est donnée, nous venons de le voir, par le diamètre de la région maculaire que doit égaler le diamètre de son image rétinienne. Il est avantageux d'exprimer cette grandeur par l'angle visuel qui reste le même pour toutes les distances, tandis que la grandeur du test-objet de l'unité varie selon la distance à laquelle il est destiné à être disposé.

Cet angle visuel correspondant à cette grandeur d'image, doit-il être exprimé en degrés, minutes, secondes? Hier encore la réponse à cette question semblait si certaine qu'il aurait été oiseux de la poser. Aujourd'hui il n'en est plus ainsi.

On emploie actuellement deux systèmes de notation des grandeurs angulaires.

1° Celui des degrés, minutes et secondes d'arc, datant des Chaldéens, la minute d'arc correspondant sur le méridien ter-

1. Par des questions qui me furent adressées je vis que l'expression « unité » de mesure a induit en erreur certains lecteurs, qui ont cru que le test-objet, dont l'image rétinienne couvre toute la région maculaire, correspond à l'acuité la meilleure. C'est à l'acuité la plus petite, mesurable exactement à l'aide d'échelles, que correspond ce test-objet. L'acuité de Snellen correspond à un test-objet 11 fois plus petit. Elle est 11 fois plus grande que l'acuité correspondante à l'angle de 1 gramme. Aussi mesure-t-elle 11 unités de mesure, son angle visuel étant 11 fois plus petit.

restre au mille marin. Le quart de cercle étant divisé en 90°, la circonférence en 360°, tandis que le jour est divisé en 24 heures. L'heure correspond donc à 15°.

2° Celui de la division du quart de cercle en 100 grades; cette division constitue la base et la partie la plus importante, au point de vue pratique, du système métrique. Le centigrade arc correspond au kilomètre au niveau des mers. Le corollaire de la décimalisation du quart de cercle est la décimalisation de temps.

La division décimale du quart de cercle est suivie depuis plus d'un demi-siècle par le service géographiqne de l'armée française.

Par décision de M. le ministre de la guerre, en date du 17 avril 1901, les candidats à l'école polytechnique devront faire la composition de calcul trigonométrique avec des tables à 5 décimales, établies dans le système de la division centésimale du quart de cercle. Cet emploi, autorisé dès 1902, sera obligatoire en 1905.

Les règlements militaires récents ne parlent que de grades. Tous les instruments à division angulaire usités dans l'armée doivent donc être établis selon la division centésimale du quart de cercle.

On peut donc prévoir que l'usage de l'angle décimal sera adopté dès maintenant par l'enseignement secondaire et qu'il deviendra général en France au fur et à mesure que les nouvelles générations entreront dans la vie pratique, alors même que les générations actuelles n'abandonneraient pas la division chaldéenne.

Lors de l'Exposition de 1900, le congrès des académies s'est occupé de la question de l'introduction universelle du grade à la place du degré; un congrès international se réunira bientôt pour résoudre définitivement la question.

Il est probable que le système décimal vaincra; abstraction faite du côté théorique de la question, la décimalisation du quart de cercle et du temps présente des avantages considérables et réalisera une économie de temps précieux pour les ingénieurs, géomètres, géographes, marins, astronomes, pour tous ceux qui s'occupent de grandeurs angulaires et pour tous ceux qui regardent des cartes géographiques. Il est évident aussi que la grande masse conservera longtemps encore l'heure actuelle, unité à laquelle trop de personnes sont attachées. A ce sujet M. de Rey-Pailhade remarqua à l'occasion d'une récente discussion à la Société française de physique que la centième partie du jour est voisine de notre quart d'heure et qu'ainsi la coexistence des deux systèmes sera facilitée.

Si vous vous décidez à refaire les bases de la mesure de l'acuité visuelle il sera donc recommandable d'exprimer en grades la

nouvelle unité. Elle sera ainsi d'emblée en concordance parfaite avec le système métrique, qui ne manquera pas de devenir le seul employé.

Je vous propose de choisir comme unité de mesure de l'acuité visuelle l'angle visuel de 1 grade (1 g.) et d'appeler grade d'acuité visuelle l'acuité visuelle correspondante jusqu'au moment où une commission ou un congrès aura créé un nouveau mot, un nouveau terme pour désigner cette unité, pendant de la dioptrie. Votre premier mouvement est certainement de vous demander à quelle acuité visuelle du système actuel correspond cette nouvelle unité. Le grade équivaut à 54 minutes. Or les lettres des échelles de Giraud-Teulon et Snellen sont basées sur l'angle visuel de 5 minutes, comme limite supérieure de l'acuité visuelle ou acuité normale. La nouvelle unité correspond donc à peu de chose près au dixième de l'acuité normale de Snellen. Tandis que le dixième de l'acuité visuelle de Giraud-Teulon est représenté par l'angle visuel de 50 minutes et que la lettre correspondante de l'échelle murale disposée à 5 mètres mesure 73 millim. 5, la nouvelle unité est représentée par l'angle visuel de 54′ = 1 g., et la lettre correspondant à cette acuité à la distance de 5 mètres a une hauteur de 78 millim. 5. Elle correspond exactement à 0,0926 de l'acuité Giraud-Teulon — Snellen.

La table de la page suivante donne les relations qui existent entre les deux systèmes.

Dans tout système de mesure quatre desiderata doivent être réalisés :

1° Le système doit se rattacher directement au système métrique;

2° L'unité doit être choisie de façon à éviter les fractions autant que possible;

3° Les fractions inévitables doivent être décimales;

4° Si possible il doit se rattacher par une relation simple à l'unité qu'il doit remplacer.

La série décroissante des angles visuels, contenus dans la première colonne de la table est constituée par des chiffres entiers, exprimés en grades, centigrades et secondes de grade. L'unité de mesure de l'acuité visuelle se rattache ainsi directement au grade, l'unité fondamentale du système métrique.

La série correspondante des acuités visuelles exprimées en grades ne contient que des chiffres entiers.

Restent les acuités visuelles inférieures à 1 grade. Nous croyons qu'il vaut mieux ne pas les exprimer par des chiffres, car ces acuités faibles ne sont pas susceptibles d'une mesure aussi exacte que leur expression par des chiffres le ferait supposer. Quand un observé sera hors de lire à la distance de 5 mètres la lettre de

ANGLES VISUELS exprimés en		ACUITÉS VISUELLES CORRESPONDANTES exprimées en		GRANDEUR CORRESPONDANTE des lettres vues à 5 m., en millimètres.
grades, centigrades et secondes centésimales.	degrés, minutes, secondes.	grades d'acuité visuelle.	fractions ou multiples de la normale.	
1g = 100′ = 1,0	0°54′	1	0,0926	78,546
0,5 = 50′	0,26′	2	0,185	39,27
0,3333 = 33′33″	0,18′	3	0,278	26,18
0,25 = 25′	0,13′30″	4	0,370	19,64
0,20 = 20′	0,10′48″	5	0,463	15,71
0,1666 = 16′16″	0,9′	6	0,556	13,09
0,1427 = 14′27″	0,7′42″9	7	0,648	11,22
0,125 = 12′50″	0,6′45″	8	0,741	9,82
0,1111 = 11′11″	0,6′	9	0,833	8,73
0,1 = 10′	0,5′24″	10	0,926	7,84
0,0909 = 9′9″	0,4′54″	11	1,019	7,14
0,0833 = 8′33″	0,4′30″	12	1,111	6,54
0,0769 = 7′69″	0,4′9″	13	1,204	6,04
0,0714 = 7′14″	0,3′51″4	14	1,296	5,61
0,0666 = 6′66″	0,3′36″	15	1,389	5,24
0,0625 = 6′25″	0,3′22″4	16	1,482	4,90
0,0588 = 5′88″	0,3′10″6	17	1,574	4,62
0,0555 = 5′55″	0,3′	18	1,667	4,36
0,0526 = 5′26″	0,2′50″5	19	1,759	4,13
0,05 = 5′	0,2′42″	20	1,852	3,92
0,0454 = 4′54″	0,2′27″7	22	2,037	3,56
0,04 = 4′	0,2′9″6	25	2,315	3,14
0,0333 = 3′33″	0,1′48″	30	2,78	2,61
0,025 = 2′50″	0,1′21″	40	3,70	1,94
0,02 = 2′	0,1′4″8	50	4,63	1,57
0,01 = 1′	0,0′32″4	100	9,26	0,78
0,005 = 0′50″	0,0′16″2	200	18,52	0,39
0,0025 = 0′25″	0,0′8″1	400	37,04	0,195
0,0010 = 0′10″	0,0′3″2	1000	92,6	0,078

78 millimètres, on lui fera compter les doigts et on notera la distance maxima à laquelle il réussit à les compter.

Si toutefois on désire avoir l'expression en chiffres de ces acuités, on approchera le malade de l'échelle jusqu'à ce qu'il reconnaisse la première lettre.

S'il la reconnaît à	4 m. 50	son acuité est de	0,9	grade.
—	4 m.	—	0,8	—
—	3 m. 50	—	0,7	—
—	3 m.	—	0,6	—
—	2 m. 50	—	0,5	—
—	2 m.	—	0,4	—
—	1 m. 50	—	0,3	—
—	1 m.	—	0,2	—
—	0 m. 50	—	0,1	—

Les trois premiers desiderata sont réalisés par le système des grades, le quatrième ne l'est que relativement, par approximation. Le grade se rattache à l'acuité normale de Giraud-Teulon-Snellen par le facteur 0,0926. La relation ne devient simple que quand on remplace ce chiffre par 0,1, ce qui constitue une inexactitude de 7/100 de l'acuité dite normale.

J'ai soumis au calcul toutes les combinaisons possibles qui se sont présentées à mon esprit sans trouver un ensemble meilleur.

La concordance laborieuse avec l'ancienne unité ne constitue qu'un inconvénient passager.

Il durera aussi longtemps qu'on sera obligé de comparer des acuités exprimées en grades aux acuités exprimées selon le système actuel. En dehors de ce cas spécial, il n'existe pas. La concordance entre les deux systèmes est du reste bien plus satisfaisante que la concordance entre la dioptrie et le système des pouces, et la réforme de la mesure de l'acuité visuelle ne rencontre aucune de ces difficultés matérielles (outillage existant, stock du commerce, habitude des commerçants et du public) qui s'opposèrent à l'introduction et à la diffusion de la dioptrie.

La réforme de la mesure de l'acuité visuelle pourra donc être aussi rapide que vous le voudrez.

En attendant l'introduction générale de la division centésimale du quart de cercle et la réalisation de la réforme qu'elle imprimera nécessairement tôt ou tard à la mesure de l'acuité visuelle, il se recommande de faire usage d'échelles décimales pour la mesure de l'acuité visuelle. On facilitera ainsi la période future de transition pendant laquelle on sera souvent obligé de transformer en grades d'acuité visuelle des acuités visuelles exprimées selon le système actuel des degrés.

Dans le système des grades nous avons gardé l'accroissement géométrique des angles visuels et des dimensions des lettres, institués par Snellen pour le décroissement arithmétique des acuités visuelles.

Le principe fondamental du système de Snellen est d'exprimer l'acuité visuelle par la fraction $\frac{d}{D}$, dans laquelle D exprime la distance à laquelle la lettre sous-tend un angle de 5′ (1′ pour chacun des cinq traits) et d la distance à laquelle cette lettre est lue par l'œil observé. L'œil observé lit à 5 mètres la lettre qui à cette distance sous-tend un angle de 5′; acuité visuelle $= \frac{5}{5} = 1$. Angle visuel 5′. Il le lit à 4 m. 50. Acuité visuelle $= \frac{4,5}{5} = 0,9$. Angle visuel $= 5'32''$.

La série complète de ces grandeurs est :

Distance (d).	Acuité.	Angle visuel.	Lettres correspondant à 5 m. en millimètres.
5 m.	1	5′	7,3
4,5	0,9	5′32″	8,0
4,0	0,8	6′15″	9,1
3,5	0,7	7′08″	10,5
3,0	0,6	8′20″	12
2,5	0,5	10′	14,15
2,0	0,4	12′30″	18
1,5	0,3	16′40″	24
1,0	0,2	25′	36
0,5	0,1	50′	72

Aux diminutions égales de l'acuité visuelle correspondent, dans cette série, des accroissements croissants des angles visuels. Quand l'acuité passe de 1 à 0,9 l'angle visuel passe de 5′ à 5′32″ ; différence, 32″. Quand l'acuité passe de 0,2 à 0,1, l'angle visuel passe de 25′ à 50′; différence, 25′ = 1500″. Les accroissements des lettres, correspondant aux différentes acuités, sont directement proportionnés aux accroissements de l'angle visuel.

Comme méthode de mesure cette façon de procéder est en dehors de tout reproche. Au point de vue de l'*évaluation* des acuités on peut se demander si les chiffres correspondent aux acuités qu'ils sont censés représenter.

A priori on pourrait aux égales diminutions de l'acuité visuelle rattacher des augmentations égales de l'angle visuel ou, aux augmentations égales de l'acuité des diminutions égales de l'angle visuel.

La série Snellen-Monoyer ainsi transformée présenterait les chiffres suivants :

Acuité.	Angle visuel des traits.	Angle visuel des lettres.	Lettre de 5 traits à 5 m. Hauteur.
0,1	10′	50′	72 mm. 7
0,2	9′	45′	65 mm. 45
0,3	8′	40′	58 mm. 18
0,4	7′	35′	50 mm. 97
0,5	6′	30′	43 mm. 63
0,6	5′	25′	36 mm. 31
0,7	4′	20′	29 mm. 09
0,8	3′	15′	21 mm. 81
0,9	2′	10′	14 mm. 50
1,0	1′	5′	7 mm. 27

Le système des grades donne pour les accroissements égaux la série suivante :

Angles visuels.		Acuités.	Lettres à 5 m.
1°00	=	1 grade d'acuité.	78,55
0,90	=	2 grades d'acuité.	70,7
0,80	=	3 —	62,8
0,70	=	4 —	54,98
0,60	=	5 —	47,13
0,50	=	6 —	39,28
0,40	=	7 —	31,4
0,30	=	8 —	23,55
0,20	=	9 —	15,7
0,10	=	10 —	7,85

Adopter cette évaluation serait changer complètement l'évaluation de l'acuité actuellement en usage. Dans le système de Snellen la série des angles visuels et des acuités deviendrait :

5′ angle visuel	de l'acuité	1	au lieu de	1
10′	—	0,9	—	0,5
15′	—	0,8	—	0,33
20′	—	0,7	—	0,25
25′	—	0,6	—	0,2
30′	—	0,5	—	0,16
35′	—	0,4	—	0,14
40′	—	0,3	—	0,12
45′	—	0,2	—	0,11
50′	—	0,1	—	0,10

La réalité tient le milieu entre ces deux modes d'évaluation : la progression de Snellen et la progression arithmétique des angles visuels. Evaluée selon le système en usage (Snellen-Monoyer) une personne dont l'angle limite visuel remonte de 5′ à 10′ subit une diminution de l'acuité évaluée à 0,5 de la normale. Ce chiffre qui exprime cette évaluation est trop fort; car si l'angle limite remonte de 20′ à 16′40″, correspondant à une diminution de 0,2 (l'acuité 0,5 étant réduite à 0,3) la personne en question est bien plus diminuée au point de vue visuel que par la perte des 5 premiers dixièmes.

Dans le système des angles visuels égaux, l'augmentation de l'angle visuel limite de 5′ à 10′ correspondrait à la perte d'un dixième de l'acuité, chiffre inférieur à la réalité, tandis que l'augmentation de 25′ à 50′ correspondrait à 5 dixièmes de perte, au lieu de 1 dixième de perte; ce dernier chiffre (5 dixièmes) est supérieur à la réalité.

Nous manquons actuellement de base permettant d'établir une évaluation rationnelle des diminutions de l'acuité visuelle. En attendant que cette base soit trouvée, on pourrait tourner la difficulté en désignant l'acuité de chaque personne par l'angle visuel

limite de son minimum séparabile. Mais ce serait là rompre avec une habitude à laquelle trop de personnes sont attachées.

C'est pour cette raison que nous avons gardé le mode d'évaluation introduit par Snellen et qui se résume par la formule $V = \frac{d}{D}$. Mais il est indispensable de se rappeler que les expressions, les évaluations qu'il donne ne sont nullement proportionnées au pouvoir visuel, à l'utilité visuelle. Cela est d'autant plus nécessaire, que l'habitude s'est formée de considérer les chiffres exprimant l'acuité visuelle, comme exprimant la force ou l'utilité visuelle. Le fait est qu'ils ne lui sont pas même régulièrement proportionnés.

M. Vignes. — Je ne veux pas discuter, au pied levé, la très intéressante proposition de M. Sulzer. Je désire la lire d'abord, craignant de ne pas avoir suffisamment compris notre collègue.

Le seul reproche — encore qu'il soit fondé — que je me permettrais est le même que je formule contre la notation Javal : prendre un chiffre croissant pour exprimer une fonction décroissante. Je regretterais aussi de ne plus chiffrer les acuités que j'exprime actuellement en centièmes.

J'ai donc l'honneur de proposer à la Société de laisser à son ordre du jour la discussion de ce travail.

M. Javal. — Je ne veux toucher qu'à une seule des questions que soulève la communication de M. Sulzer. Faut-il adopter une unité pour la mesure de l'acuité visuelle ?

Je n'hésite pas à répondre *non !*

Bien que comparaison ne soit pas raison, les deux comparaisons apportées par M. Sulzer me paraissent tellement justes, qu'il me semble utile de les répéter textuellement :

« La taille moyenne des hommes en France est de 164 centimètres. Que diriez-vous si, choisissant cette longueur comme unité et la divisant en 6 ou 10 divisions, on disait d'un homme de 150 centimètres qu'il mesure 0,9 ?

« Croiriez-vous pratique de choisir la température normale de l'homme, 37° C., comme unité de la température humaine et de dire d'un malade, qui atteint la température de 40°, 7, qu'il a une température de 1,1 ? »

Les raisons de ne pas prendre une normale pour point de départ de l'acuité visuelle sont bien plus fortes que celles relatives à la mesure de la température. En effet, quand la température du corps s'écarte dans l'un ou l'autre sens de la normale, on peut suspecter un cas pathologique, tandis que l'acuité visuelle supérieure à la normale n'est pas faite pour déplaire. Si l'on tenait à prendre un point de départ fixe, pour les mesures d'acuité, ce que je ne crois pas, au lieu de la normale usuelle, il faudrait

prendre l'acuité physiologique parfaite, que je ne me charge pas de définir. — Je doute même que, d'ici longtemps, nos connaissances soient assez solidement établies pour qu'un physiologiste ait l'audace de définir l'acuité irréprochable. — Et d'ailleurs, pour la pratique, une pareille définition est inutile. — Reprenant la comparaison de M. Sulzer, si l'on savait déterminer à un dixième de degré près la température normale de l'espèce humaine, on continuerait, et on aurait raison, à noter les températures en degrés du thermomètre.

J'ai démontré théoriquement ailleurs l'erreur de ceux qui croient que la lisibilité des caractères typographiques repose sur le *minimum separabile* et on sait que, sauf pour certaines affections rétiniennes, une échelle de points noirs sur fond blanc donne, pour les mesures d'acuité, des résultats pareils à ceux fournis par une échelle typographique. Je m'explique. — Le même œil qui distingue à 4 mètres[1] le n° 4 de Snellen, ou qui, cela revient au même, possède l'acuité normale de Snellen, distingue l'existence d'un carré noir d'un millimètre de côté. Nous pouvons donc dire, par exemple, qu'un œil dit « normal » est celui qui aperçoit à 1 mètre un carré de 0 mm. 25.

Construisons donc une échelle de carrés noirs sur fond blanc; la qualité d'un œil sera définie par la grandeur du carré qu'il peut distinguer. Par exemple si, pour simplifier le raisonnement, nous supposons qu'on opère à 1 mètre, si le plus petit carré vu est celui de 0,125, la vue est double de la normale de Snellen; si c'est le carré de 1 millimètre, la vue est un quart de la normale. Si l'on opère à 4 mètres, par une coïncidence extrêmement commode, les carrés 1; 2; 8... par exemple répondent aux acuités qu'on désigne actuellement par 1; 1/2; 1/8...

Ce tableau, où il est préférable de ranger les grandeurs de carrés en progression géométrique (j'en ai donné la raison ailleurs), nous fournit une échelle d'après laquelle on pourra, par comparaison expérimentale, construire des échelles typo-

1. « *Ne vaut-il pas mieux accrocher les échelles typographiques à cinq mètres qu'à quatre mètres, pour avoir plus de précision dans les mesures de réfraction?* »

Réponse. — La différence étant d'un *vingtième* de dioptrie, est négligeable.

En effet la distance de cinq mètres équivaut à une myopie de 0,20. La distance de quatre mètres équivaut à 0,25. La différence 0,25 — 0,20 = 0,05.

Cela dit pour répondre à une question qui m'a été souvent posée, j'ajoute que, dans tout ce qui suit, la question de distance n'a pas à intervenir. Tout le monde étant d'accord sur le principe de la numération, chacun restera libre de construire des échelles pour la distance qu'il voudra. Les questions ne sont pas connexes.

graphiques au moyen de lettres du type le plus arbitraire. Toutes ces échelles seront comparables, étant construites en prenant pour point de départ la visibilité de points noirs sur fond blanc dont les dimensions sont données en millimètres. Il n'y a plus aucun arbitraire car, jusqu'à la fin des temps, on dira la même chose quand on écrira la grandeur du carré noir vu à une distance déterminée [1].

M. Landolt avait fait quelque chose d'analogue, car l'emploi de ses optotypes revient à se servir de la visibilité de carrés blancs limités par du noir de deux côtés seulement.

On sait que les optotypes de Landolt sont constituées par des lettres O dont les dimensions sont identiques à celles des lettres de Snellen. Dans chacun de ces O est réservée une lacune blanche, carrée, située à droite, à gauche, en haut ou en bas, formant des lettres C, rondes, dans quatre positions différentes, la distance entre les deux branches C étant égale à l'épaisseur du trait qui constitue la lettre, le patient, même illettré, peut aisément manifester s'il voit l'interruption du trait à droite, à gauche, en haut ou en bas. Il est clair que l'échelle de Landolt est préférable à celle de Snellen, car, outre son avantage pour l'examen des illettrés, elle diffère des optotypes d'Utrecht par ceci que tous les types d'une même ligne sont de pareille lisibilité (sauf pour les astigmates).

Un de nos confrères de l'armée a pris la peine de comparer les acuités visuelles obtenues respectivement au moyen des échelles de Snellen et de Landolt, et il a trouvé que ces dernières donnent des chiffres plus élevés, ce qui était à prévoir, et il évalue à un dixième, la supériorité de l'acuité révélée par le tableau de Landolt.

Modifions l'optotype de Landolt en noircissant tout le fond et ne laissant en blanc que les carrés qui séparent les branches des C, et supposons que l'examinateur montre avec une baguette tantôt un des carrés blancs dispersés sur le fond, tantôt un endroit du fond où il n'y a pas de carré. La seule différence, quant

1. Pour bien montrer que la question de la progression géométrique, que je préconise, n'a rien à faire avec le principe de la notation suivant la grandeur des carrés vus, je ferai remarquer que la progression $\sqrt{2}$, que je préfère, pourra être remplacée par $\sqrt[3]{2}$ proposée par Green, ou par toute autre progression, sans que rien soit changé à la notation. Si l'on ne tient pas à rencontrer les valeurs 2, 4, 8... et qu'on veuille des échelons plus voisins, rangés en progression géométrique, on pourra, par exemple, décider que le côté de chaque carré sera égal à celui du carré inférieur augmenté d'un dixième, ce qui donnera la série 1; 1,1; 1,21; 1,33; 1,46; 1,61; 1,77; 1,95; 2,14; 2,35; 2,59; 2,84; 3,13; 3,44; 3,79; 4,17.

aux chiffres obtenus, sera qu'ils révéleront régulièrement une acuité plus forte que le tableau de Landolt, car des carrés blancs sont évidemment plus visibles quand ils sont délimités par du noir tout autour et non plus seulement de deux côtés. Si donc on veut, au moyen de carrés blancs sur fond noir ou, ce qui revient exactement au même, au moyen de carrés noirs sur fond blanc, obtenir pour les mesures d'acuité visuelle les mêmes chiffres que Landolt, il faut réduire, dans une même proportion, les dimensions des carrés.

Le but de ce que je viens d'exposer, en prenant l'échelle de Landolt comme intermédiaire entre les optotypes de Snellen et une série de carrés, était de démontrer expérimentalement que l'idée du *minimum separabile*, ne fait que fausser et compliquer les notions qui servent de base aux optotypes.

La définition des optotypes par la grandeur des lettres et par l'épaisseur de leurs traits constitutifs est arbitraire, parce que la forme des lettres intervient dans leur lisibilité. — Au contraire, dans une échelle formée de carrés, la définition se borne à indiquer la dimension des carrés. C'est donc une échelle de carrés qu'il faut prendre pour base de la construction des optotypes. Partant de l'échelle de carrés, on pourra construire des échelles typographiques en lettres quelconques, capitales, bas de casse, gothiques, en caractères musicaux, arabes, chinois, cunéiformes, etc.

Exemple. — A 4 mètres, la *visibilité* d'un carré dont le côté est de 1 millimètre correspond à la *lisibilité* de lettres capitales formées de traits de 1 millimètre d'épaisseur, choisies parmi les lettres de forme simple et ayant 4 millimètres de hauteur, ou bien encore à la lisibilité de lettres du type Snellen ayant environ 5 millimètres de hauteur, et qui répondent à la *normale* de cet auteur.

Soit dit en passant, je ferai remarquer le grand service que nous ont rendu deux des élèves les plus distingués d'Utrecht: le premier, M. Landolt, en apportant un perfectionnement des optotypes qui en fait reposer nettement l'usage sur le *minimum visibile*, et le second en nous fournissant deux comparaisons topiques qui font bien comprendre combien est étrange et combien contraire à tout ce qui se fait pour les autres mensurations l'idée de prendre une unité, quelle qu'elle puisse être, pour servir de base aux mesures d'acuité visuelle.

Si l'on veut adopter des mesures qui dérivent tout à fait correctement du système métrique, il faut exprimer en mètres les distances et en millimètres les grandeurs des carrés noirs. — Si l'on ne note pas la distance, il est correct d'admettre que cette distance est le mètre, et on devra inscrire 0,1125, 0,1175, 0,250... car-

rés qui correspondent respectivement à des acuités : *excellente, satisfaisante, normale de Snellen*, etc. — Après quelque temps de pratique, on se souviendra que 0,25 équivaut à la normale actuellement en usage, et on n'aura pas un grand effort à faire pour se souvenir que 0,5 veut dire 1/2 et que 1,00 équivaut à un quart. — Voilà pour la période transitoire, et ce sera moins pénible que la période transitoire qui a suivi l'adoption des dioptries.

Si l'on voulait éviter d'écrire ainsi des fractions décimales, on pourrait prendre pour unité le micromètre au lieu du millimètre, et l'on aurait la série 125, 175, 250, 350, 500, 700, 1000, 1400, 2000... dont le troisième terme répond à la normale de Snellen. Ce serait encore parfaitement correct, mais on aurait l'ennui d'écrire de nombreux zéros.

Sortons maintenant de l'application *absolument* correcte du système métrique. Cela peut se faire de beaucoup de manières. En voici des exemples :

Premier exemple. — On inscrit en centièmes de millimètre les dimensions de carrés vus à 5 mètres.

Deuxième exemple. — Prenons arbitrairement la distance de 4 mètres, qui, en pratique, est tout à fait commode, et les dimensions des carrés de notre échelle deviennent, en millimètres : 0,5; 0,7; 1; 1,4; 2; 2,8; 4...

La période transitoire sera très peu pénible, puisque les nombres, 1; 2; 4; 8... répondent à ce qu'on écrit actuellement 1; 1/2; 1/4; 1/8... Mais les échelons 1,4; 2,8; 5,6 ne sont pas d'une notation agréable. Il me semble qu'en regard de la durée présumable de l'espèce humaine, il ne faut guère tenir compte de la période transitoire.

Troisième exemple. — Supposons l'échelle type distante de 20 mètres. L'échelle des carrés aura les dimensions : 2,5; 3,5; 5; 7; 10; 14; 20... Rien de plus commode[1]. En effet, la normale actuelle est remplacée par 5, les acuités seront toujours exprimées par des nombres entiers, et il n'est pas à prévoir qu'on rencontre jamais une vue assez perçante pour être exprimée par un chiffre inférieur à l'unité. Seules, l'acuité *excellente* et l'acuité *satisfaisante*, représentées par 2,5 et 3,5, comportent l'emploi de fractions. Et encore arrivera-t-il qu'on aura, dans cette région, à noter des valeurs intermédiaires, telles que 3 et 4.

Je n'aime pas beaucoup le chiffre 3,5 pour noter ce que j'appelle l'acuité *satisfaisante*.

1. Il va sans dire qu'on pourra inscrire ces mêmes chiffres sur une échelle réduite dans la proportion voulue pour pouvoir l'employer à la distance qu'on aura choisie.

Je n'aime pas non plus l'emploi, pour numéroter l'échelle, de la distance arbitraire de 20 mètres.

Quatrième exemple. — Au lieu de carrés, prenons des cercles noirs de même surface et, par conséquent, de même visibilité. Le cercle visible à 1 mètre, équivalant à peu près en surface au carré 0,25 × 0,25 a un diamètre de 0,28, soit un rayon de 0,14. Ecrivant les rayons des cercles, notre série devient 0,7; 0,10; 0,14; 0,20... où 0,10 exprime la vision *satisfaisante* (ce qui me paraît pratique) et 0,14 la *normale* actuelle. — Admettons qu'on prenne 10 mètres pour point de départ des distances, ce qui est une faible entorse au système métrique, notre série devient 7; 10; 14; 20; 28... où 10 exprime l'acuité satisfaisante, ce qui me paraît extrêmement agréable à tous les égards. Le chiffre 14, répondant à la normale, est incommode pour la période transitoire.

Au lieu de multiplier les exemples, je préfère laisser ce soin à ceux de nos confrères que la question intéresse. Je leur rappelle que le congrès de 1900 a chargé une commission d'étudier la réforme de la notation de l'acuité visuelle. Faisant mentir le proverbe que, dans le pays des aveugles, les borgnes sont rois, on m'a nommé président de cette commission et c'est en cette qualité que je fais appel à toutes les bonnes volontés pour me faire parvenir les observations que pourront leur suggérer la communication de M. Sulzer et les remarques dont je me suis permis de la faire suivre.

M. Sulzer. — Je suis très reconnaissant à M. Javal d'avoir bien voulu apporter à cette discussion les lumières de sa longue expérience, fruits de recherches patientes et personnelles. Du reste si nos avis diffèrent sur des points importants, il n'est pas moins vrai que mes propres convictions se sont formées à la suite d'un échange prolongé d'idées avec M. Javal et qu'elles lui appartiennent ainsi pour une bonne part.

Au lieu de déterminer la limite supérieure de l'acuité visuelle d'un œil par l'angle visuel du minimum separabile ou par la distance des points les plus rapprochés qu'il résout, ce qui est la même chose, M. Javal détermine cette limite par le carré noir le plus petit, que l'œil distingue à une certaine distance.

Tandis que le minimum separabile s'adresse à la faculté isolatrice de la rétine, la visibilité d'un carré noir dépend du sens lumineux brut, de la sensation clair obscur.

Il n'y a aucune raison aprioristique de donner la préférence à l'une plutôt qu'à l'autre de ces deux facultés de l'œil, quand il s'agit de mesurer l'état fonctionnel de cet organe. Je dirai même qu'à côté de l'extension qu'a prise la mesure de la faculté isolatrice depuis l'adaptation rapide des échelles de Snellen, la mesure

du sens lumineux brut n'occupe pas la place qu'elle mérite, malgré les intéressantes tentatives de Bjerrum et de ses élèves. Nous devons savoir gré à M. Javal de nous le rappeler par son échelle à carrés noirs.

La faculté isolatrice de la rétine représentée par le minimum separabile varie avec l'éclairage, avec l'état d'adaptation de l'œil et décroît rapidement quand on passe du centre de la rétine vers la périphérie.

Le sens lumineux varie également avec l'éclairage et surtout avec l'adaptation mais il varie pour une autre raison que la faculté isolatrice. Il ne diminue point dans l'œil adapté quand on passe du centre vers la périphérie et sa topographie change bien plus avec l'adaptation que la topographie de la faculté isolatrice. Si M. Javal a établi que « l'œil qui lit le n° 4 de Snellen à la distance de 4 mètres distingue l'existence d'un carré noir de 1 millimètre de côté » disposé à la même distance, cette coïncidence est réelle pour un œil donné dans des circonstances d'éclairage et d'adaptation étroitement limitées. Dès qu'on sort de ces limites, lettres ou carrés seront distingués à une distance différente.

Introduire en clinique la mesure du sens lumineux à côté de celle de la faculté isolatrice est un grand progrès. Mêler les deux mesures, les accoupler pour ainsi dire, donnerait lieu à de dangereuses confusions.

Je sais que dans l'esprit de M. Javal cette confusion n'existe pas dans ses échelles. « J'ai démontré théoriquement, ailleurs, l'erreur de ceux qui croient que la lisibilité des caractères typographiques repose sur le minimum separabile », dit-il au début de sa contribution à la discussion. Selon lui les caractères typographiques aussi bien que les carrés ne s'adressent qu'au sens lumineux.

Si tel était le cas, la lisibilité des caractères typographiques devrait être aussi grande à la périphérie du champ visuel qu'au centre, dans l'œil adapté au moins.

Ce qui est vrai, c'est que la mesure pure de l'acuité visuelle nécessite des test-objets spéciaux, des grillages; les lettres ne s'adressent pas uniquement à la faculté isolatrice et ne la mesurent qu'indirectement. Il y a en outre de grandes différences entre les différentes lettres.

Le E par exemple est presqu'un grillage; sa lisibilité pour un observateur familiarisé avec la lecture est en effet identique à la visibilité d'un grillage — de trois traits noirs d'épaisseur identique. Le F diffère peu de l'E comme lisibilité. Le B, comme le E, s'adresse directement au minimum separabile en présentant une difficulté spéciale. Le H, le U, le D présentent une lisibilité qui repose également sur le minimum separabile, mais sur un minimum

separabile autre que celui de l'E. L'espace blanc qui sépare les traits noirs est dans ces trois lettres trois fois plus large que dans l'E. Mais la possibilité de les confondre avec N, O, C fait que leur lisibilité est inférieure à la visibilité du grillage trois fois plus espacé. Le A et le V, tout en s'adressant quelque peu à la faculté isolatrice sont reconnus par une modalité spéciale du sens des formes. Le L, le T ne s'adressent guère au minimum separabile. Le I en est complètement indépendant, sa lisibilité suit directement la visibilité d'un carré identique. Le Z, le N, le Y, le M donnent lieu à des remarques spéciales en ce qui concerne la dépendance qui existe entre leur lisibilité et le minimum separabile.

Nos malades se rendent parfaitement compte jusqu'à quelle mesure la lisibilité des lettres dépend du minimum separabile : « ici je ne distingue plus, je devine » est une phrase que j'entends tous les jours et que j'ai appris à prévoir. Au moment où l'observé ne voit plus séparés les éléments constitutifs de la lettre, mais où il reconnaît encore la lettre par la forme générale de ces détails empâtés (triangle avec sommet supérieur pour A, avec sommet inférieur pour V, etc...) c'est-à-dire à la limite du minimum separabile il nous avertit spontanément. Pour cette raison les lettres peuvent donner entre les mains d'un observateur judicieux, malgré et en partie par leur lisibilité différente, des indications précises sur le minimum separabile, à moins que nous ayons affaire à des sujets peu habitués à lire. Des observations m'ont montré que certaines lettres sont reconnues à la même distance où les traits du grillage correspondant cessent d'être perçus séparés. D'autres sont plus visibles, quelques-unes moins visibles. Toutes à l'exception de I, L, T, se comportent comme le minimum separabile sous l'influence des changements de l'éclairage et de l'adaptation de leur noirceur relative, etc.

A mon avis, la relation qui existe entre le minimum separabile et les lettres convenablement choisies de nos échelles est suffisante pour que nous puissions cliniquement mesurer à leur aide la faculté isolatrice de la rétine. C'est bien la faculté isolatrice et non pas le sens lumineux que nour déterminons directement par nos échelles. La mesure du sens lumineux s'y trouve impliquée par le fait que la faculté isolatrice repose sur le sens lumineux. Sans sensibilité à la lumière la faculté isolatrice par différence lumineuse serait impossible. L'affaiblissement du sens lumineux est un des facteurs qui peuvent affaiblir la faculté isolatrice.

Au point de vue physiologique on peut ajouter que la mesure de la faculté isolatrice s'adresse surtout aux cônes de la région maculaire, la mesure du sens lumineux aux bâtonnets. Les deux

mesures sont d'un intérêt capital. Il serait à souhaiter en théorie, car l'exécution est difficile, de mieux séparer encore ces deux mesures en déterminant l'acuité visuelle uniquement par des grillages. En prenant des observations détaillées d'une grande portée pour la décision de certaines questions importantes, les cliniciens ne craindront pas d'avoir recours à cette séparation stricte.

SOCIÉTÉ D'OPHTALMOLOGIE DU ROYAUME-UNI

(Mai et Juin)

Analyse par le Dr A. BOUCHART

MULES. **Paralysie de la IIIe paire**, à la suite d'herpès, sans traumatisme crânien. — MULES. **Opacité interstitielle de la cornée chez le vieillard.** — L'auteur a opéré les deux yeux, le premier par grattage; le second, avec un couteau à sclérotomie, étroit, en passant entre les couches de la cornée, de façon à laisser la surface antérieure indemne et transparente.

RIVERS signale un fait d'**érythropsie**. — Pour lui, le bord rouge que l'on voit autour d'une surface blanche que l'on fixe depuis un moment, n'est pas dû au pourpre rétinien; ce ne sont pas non plus les parties latérales de l'œil dont le reflet produit le phénomène; celui-ci serait impossible avec un éclairage étroit et central, donc il faut faire intervenir les vaisseaux, bien qu'ils soient très peu abondants dans la région maculaire. Edwidge Green répond que ce fait se produit plus facilement après le vert qu'après le blanc, donc le sang n'est pas en cause. Rivers : le phénomène de l'image consécutive ne doit pas être confondu avec le fait actuel.

NETLESHIP. **Exophtalmie pulsatile**, par chute sur la tête. — L'affection se développa lentement. L'auteur pratiqua la ligature de la carotide gauche. Treacher Collin a fait la même opération pour balle de revolver : la récidive survint au huitième mois.

RAYNE BATTEN. **Iritis séreuse et tachycardie.** — Signalons que les deux cas de l'auteur présentaient un léger goître.

HOLMES SPICER. **Catarrhe printanier.** — Le malade a passé trois ans à Johannesburg; les paupières sont laiteuses et granuleuses, ce qui trouble le diagnostic. Lang signale un cas, où une

erreur de diagnostic amena à une intervention dont il résulte actuellement un pannus et une iritis violente.

THOMPSON. **Un cas de double hémianopsie temporale**, avec réflexe pupillaire hémianopsique. — La névrite double constatée fait penser à une lésion antérieure du chiasma. Marius Gunn croit à une hémorragie de la gaine pinéale.

J. H. FISHER. **Greffe de Thiersch après ablation de la paupière.** — L'auteur ayant évidé l'orbite avec ablation de peau pour sarcome, appliqua la greffe de Thiersch qui, dans 4 cas, permit de recouvrir la plaie. Seulement il ne parle pas de l'esthétique finale, non plus que de la mobilité de cette nouvelle portion de la face.

SOCIÉTÉ DE MÉDECINE DE PHILADELPHIE

SECTION D'OPHTALMOLOGIE

Analyse par le Dr BOUCHART

HARLAN. **Iridectomie dans le cas de chambre antérieure nulle.** — Ce procédé, publié par Gayet en 1884, et repris par une thèse suivie, consiste à scier la cornée par des mouvements de scie avec un scarificateur, puis d'agrandir aux ciseaux mousses dès que la cornée est usée en un point. L'auteur agrandit avec le couteau de Weber pour point lacrymal.

ZIEGLER. **Hémorragie nasale, conjonctivale et buccale par constipation.** — Guérison par ergotine, suc surrénal, et cautérisation du cornet inférieur. Un autre cas d'**hémorragie du corps ciliaire**, par constipation. Guérison par pilocarpine, purgatifs et iodure.

CARPENTER. **Choroïdite purulente** chez un enfant atteint d'angine. En présence d'un état glaucomateux, on énuclée : on trouve un éclat de fer, méconnu, l'enfant ne déclarant aucun traumatisme. L'auteur fait remarquer les graves menaces de sympathie que pouvait offrir ce cas.

HANSELL. **La pilocarpine** dans la kératite interstitielle, l'iritis purulente ou traumatique, les opacités du vitré, la rétino-choroïdite. — L'auteur, qui a eu des succès dans les affections ci-dessus, préconise l'essai dans les lésions chroniques. De

Schweinitz prescrit la pilocarpine sous la peau et en ingestion dans les affections dégénératives; il n'a eu que deux fois à relever un léger œdème pulmonaire ou une salivation intense.

De Schweinitz. **Intoxication professionnelle par l'alcool méthylique.** — L'ouvrier travaille cette substance et en use ensuite pour se nettoyer. Hansell, qui a vu ce malade, pense à une névrite double; l'atrophie suivit rapidement par hémorragie dans le chiasma. Le cas ressemble à ceux que causent le plomb ou la nitrobenzine.

Alexandre Dicane (N. Y.) publie une **Méthode pour examen des muscles de l'œil.** — L'ouvrage très inspiré de Maddox est un plan d'examen tel que l'auteur en use depuis longtemps. D'abord, un coup d'œil général sur le malade, puis : l'œil est-il dévié dans la vision éloignée. Examen avec l'écran, et correction par le prisme. Mesure de la parallaxe de déviation. Ensuite examen avec la roue de Maddox, puis au phoromètre. Vient alors l'examen de la déviation de près : phoromètre de Steven, l'écran, le prisme. Examen de la convergence : proximum, puis proximum et remotum (divergence) déterminés par les prismes. Examen des mouvements combinés. L'auteur ajoute parfois la mesure de torsion, et celle du champ de fixation au périmètre. Nous pensons que tant d'épreuves sont un peu superflues et que la correction qui fait suite à l'examen est souvent une illusion, plus souvent encore en grande partie sans nécessiter une telle précision.

ANALYSE DES JOURNAUX ANGLAIS

Par le Dr BOUCHART

Claud Worth. **Étiologie et traitement du strabisme convergent** (*Brit. méd.*). — L'auteur insiste sur la nécessité d' « entraîner » le pouvoir de fusionnement, depuis l'âge de 6 mois jusqu'à 7 ans, où il atteint son maximum. Ce strabisme ne guérit pas avec l'âge, comme le pensent les parents négligents. Worth distingue dans les éléments de ce strabisme : la difformité, l'insuffisance de la faculté de fusionnement, la diminution d'acuité de l'œil dévié, et le trouble de réfraction. Dans le strabisme unilatéral, en général binoculaire, il n'y a aucune lésion musculaire, mais le 0° de convergence est déplacé. Strabisme occa-

sionnel vrai : apparaît après fatigue, émotion, et présente de la diplopie. Le strabisme occasionnel prémonitoire devient définitif en quelques mois. Enfin le strabisme permanent, monolatéral : ici le fusionnement est impossible, la faculté en étant rudimentaire. La coordination n'est pas faite. Pour Worth, le trouble de réfraction est ici une cause pas plus importante qu'un accident, ou une maladie quelconque. Le traitement doit : prévenir la perte de fixation centrale, et la perte de vision centrale, entraîner le pouvoir de fusionnement, et remettre les axes en bonne direction. Pour cela, Worth donne des verres au-dessus de 4 D., et à partir de 1 an. Il instille dans l'œil *non dévié* l'atropine pour éviter l'amblyopie par manque d'usage, et maintenir la fixation. Une vision très faible, une déviation énorme ou un enfant insoumis constituent des obstacles considérables.

L'auteur remplace le stéréoscope par un *amblyoscope* composé de deux tubes mobiles sur un arc et réunis du côté du nez par une charnière permettant de les écarter plus ou moins. Chaque tube porte une lentille objective fixe, un miroir plan oblique, et une lentille oculaire variable avec le sujet. Pour amener chacune des images présentées à l'OD. ou à l'OG. à être vues à volonté, on fait varier l'éclairage. La variation de l'angle des tubes développe la faculté et le besoin de fusionnement, et peut être adaptée à toute la durée du traitement.

Enfin l'auteur a un procédé d'avancement musculaire, intéressant par le mode de suture employée. Worth use de soie noire, trempée dans parafine et vaseline. Avec la pince à avancement de Prince il saisit la conjonctive, le muscle et la capsule en arrière du point à avancer, en introduisant un des mors par la plaie conjonctivale, l'autre mors restant extérieur. Deux points profonds et étroits sont placés sur les bords inférieur et supérieur du muscle, comprenant toute l'épaisseur des trois plans laissés dans leurs rapports normaux. On passe ensuite dans ces points un fil qui a pénétré en arrière d'eux et chemine jusqu'au limbe. Avant de serrer, on retranche l'excès du muscle, conjonctive ou capsule. L'effet immédiat persiste sans diminution. C'est en somme un des procédés de suture employés pour les tendons ou les nerfs. Quant aux idées théoriques énoncées plus haut, on voit comment l'auteur se distingue de Javal pour le traitement, et reste inférieur à Parinaud pour la conception étiologique.

Un autre article très original est celui du **traitement opératoire de l'astigmatisme cornéen**, par BREUER (de Fribourg). — L'auteur après de longues et patientes remarques sur l'astigmatisme opératoire, suivant que l'incision est sur la sclérotique,

près du limbe, ou près du centre, pensa après des mesures exactes à opérer l'astigmatisme. L'incision, non perforante, plutôt semblable à une cautérisation d'ulcère, fut faite au galvanocautère à boule, le point à toucher ayant été érodé et rendu très apparent par la fluorescine.

Prenons un cas de l'auteur. Un œil présentait, M V. O. — M H. + 3 D. : quatre jours après l'opération, M V. + 1.5 D, M H. + 1.5 D. L'auteur avait touché deux points situés sur le méridien horizontal à 1 mm. 1/2 du limbe. Plus tard la réfraction devint M V. + 1, M H. + 2. Seconde intervention, six mois plus tard : avec + 1 sph. V = 6/6. Breuer n'opère que les As. H. qui deviennent moins H, ou E. Il faut que le résultat immédiat dépasse le but, et pour cela la cautérisation pénètre au moins de la moitié de l'épaisseur cornéenne.

Cas anormal de **guérison d'embolie d'artère centrale de la rétine**, par EDGAR THOMSON (N. V., *Med. record*). — Ce cas se distingue d'abord par l'étendue de la portion guérie : en effet, le champ visuel fut un moment réduit à une bande supéro-externe, et l'acuité à la vue des doigts à 50 centimètres. On voit l'acuité centrale oblitérée, l'acuité ascendante réduite de beaucoup, la macula est rouge, pas très teintée cependant, entourée d'une zone pâle. Léger exsudat papillaire. Verres bleus, strychnine, injections mercurielles. Après deux ans et demi la rétine inférieure est redevenue normale, la rétine supérieure présente une atrophie légère, le champ visuel est rétabli jusqu'à 10° de la macula. On voit six artères descendre de la portion inférieure du disque sur la rétine. Est-ce là une disposition spéciale des cilio-rétiniennes du cercle de Zum; ce paraît plutôt une série de branches de l'acuité centrale bifurquée dans son trajet nerveux. L'embolus déplacé de bonne heure (1er ou 2e jour) fut lancé dans la branche supérieure avant que la rétine inférieure fut détruite. On peut penser que si l'embolus eut siégé au-dessus de cette origine des cilio-rétiniennes, il y aurait eu atrophie du nerf optique par défaut de nutrition, et atrophie rétinienne totale s'il fût resté au-dessus de l'origine des branches ascendante et descendante. Schmidt Rimpler dans un cas semblable a essayé le massage centrifuge du nerf avec un crochet à strabisme promené le long du nerf. La paracentèse de la cornée pourrait être aussi employée.

HERBERT BURNHAM (*Lancet*). **La pilocarpine jointe au mercure et à l'iodure.** — L'auteur a obtenu des succès inattendus par cette méthode dans les sclérokératites et l'ophtalmie sympathique. Il lui attribue de surveiller une vitalité active et

excessive, en même temps qu'une action tonique, anti-infectieuse. L'auteur a parfois usé concuremment de l'atropine, et alors on peut se demander s'il n'y a pas neutralisation de l'un par l'autre.

CHARLES BELL TAYLOR. **Guérison et traitement de cas de cécité paraissant incurables** (*Lancet*). — Les lésions en cause sont la névro-rétinite, l'iritis ou sclérite diffuse, l'hyalitis, le décollement, l'atrophie optique, toutes lésions anciennes ayant amené une cécité de plusieurs années. Les procédés de l'auteur qui démontrent autant de science chirurgicale et thérapeutique que de persévérance et d'humanité, ne sont, comme il le dit, rien de nouveau. Il fait seulement un usage particulièrement large et intense de l'électricité, du mercure seul ou combiné, ensuite des dérivatifs « vasculaires ou nerveux », c'est-à-dire la saignée, l'inflammation provoquée ou révulsion qui « distrait le système nerveux ». L'auteur revient au séton de la nuque, il supprime la « materia morli » par la diète, et la déplétion. Il est intéressant de voir adjoindre à ces idées d'une autre époque, un interventionnisme chirurgical aussi habile que tenace.

La nicotine et les cellules ganglionnaires. HERBERT FISHER a étudié sur des cellules des ganglions cervicaux ou sympathiques; par analogie pour la rétine, il conclut que la nicotine empêche la transmission, qu'elle arrête dans les prolongements dentritiques qui envelopent les cellules ganglionnaires. L'excitation, si on la reporte en avant de ce point, continue en effet d'être transmise (*Opht. Rev.*, juin).

Dans le même journal, le mois suivant, HERBERT PARSONS doute que la nicotine soit seule à incriminer; ensuite, dit-il, la rétine ne peut être assimilée à un ganglion sympathique étant donnée son origine cérébrale. Les cellules bipolaires de la couche nucléaire interne envoient des prolongements vers de nombreux cônes ou bâtonnets, mais au niveau de la macula, chaque cône a sa cellule bipolaire et son ganglion. Pour lui la nicotine agit plutôt, comme le veut Warrington, sur le cylindre afférent, et la région étant plus différenciée, partant plus sensible, le scotome central se produit. Le fait qu'on ne constate pas de lésion doit faire penser à une action simplement vasoconstrictive comme celle de la quinine.

Nous terminerons par un article original de FREELAND FERGUS (*Brit. méd.*, 27 avril), **remarques sur l'instruction du chirurgien oculiste.** — L'auteur demande qu'il soit institué des cours spéciaux et des examens spéciaux, comme pour les dentistes. Le futur ophtalmologiste devra étudier la trigono-

métrie et la géométrie analytique; pour la médecine générale mais en insistant sur la physiologie et l'anatomie des voies optiques; faire un stage dans un laboratoire de Physique pour y connaître la lumière, et en particulier le chapitre Réfraction. On est étonné de voir l'auteur recommander d'étudier plutôt dans les livres que sur le malade, et la raison qu'il en donne est que les bons professeurs étant rares, l'étudiant perd plutôt son temps dans une clinique. A cette conception qui nous surprend un peu, nous ajouterons seulement l'idée plus pratique peut-être de Dykes Bone (*Bul. méd.*, juillet) qui trouve dans le piano, exécuté avec talent, le meilleur entraînement capable de donner à la main du chirurgien oculiste les qualités nécessaires.

Dr A. Bouchart.

BIBLIOGRAPHIE ET REVUE DES JOURNAUX

Des déchirures du bord interne de l'iris par contusion du globe oculaire, par le Dr Maurice Nicolle, médecin stagiaire au Val-de-Grâce, Lyon, 1900. — Cette thèse faite sous l'inspiration de M. le professeur Gayet, et de son chef de laboratoire M. le Dr Aurand, traite d'un accident assez rare, complication des traumatismes du globe oculaire : la déchirure du bord interne de l'iris. M. le Dr M. Nicolle n'a pu, en effet, réunir que 38 cas, dont la plus grande partie appartient à la littérature étrangère (31 cas); 7 observations ayant été prises à Lyon dans le service du professeur Gayet. L'auteur a éliminé de sa statistique tout ce qui ne rentre pas dans cette définition : *déchirure s'étendant du bord interne de l'iris vers la sclérotique et produite par une contusion du globe oculaire.* Les blessures produites par un corps pénétrant n'entrent donc pas en ligne de compte.

Après un rapide historique du sujet, le Dr Nicolle aborde son étude dont voici les grandes lignes :

C'est une affection très rare, pouvant passer inaperçue dans certains traumatismes graves de l'œil; observée à tous les âges, elle ne dépend que du genre de vie des sujets exposés à des accidents plus ou moins nombreux. Les auteurs étrangers ont proposé de nombreuses théories, et toutes ne sont pas très satisfaisantes; pour Franke (1886), au moment où le corps étranger frappe l'œil, il se produit une forte contraction spasmodique du sphincter de

l'iris, et en même temps un aplatissement du bulbe, d'où écartement du limbe scléro-cornéen; la déchirure se ferait au niveau du bord du sphincter et excentriquement comme la force qui agit. Von Arlt (1875) avait donné à peu près la même théorie en insistant sur l'état constitutionnel de l'œil.

Schirmer (1890) admet une invagination cornéenne produite par le corps contondant, et un pincement de l'iris contre le cristallin. Blanke (1889) incrimine la propulsion du cristallin contre l'iris contracté.

Fuchs fait intervenir la dilatation brusque de la pupille.

L'auteur fait la critique de ces différentes théories et arrive à cette conclusion que les déchirures sont dues à deux phénomènes, l'un physique : dilatation de l'arc scléral, d'où dilatation passive irrégulière de la pupille; l'autre physiologique : contraction réflexe du sphincter.

Les lésions peuvent être plus ou moins étendues, plus ou moins superficielles. Les symptômes suivants : hyphœma, dilatation pupillaire, et souvent iritis traumatique, ont été observés. Ce dernier signe se confond avec ceux qui accompagnent un traumatisme violent.

Si la chambre antérieure est vide, le diagnostic sera facile; dans le cas d'hyphœma, il faudra attendre la résorption. Les mydriases traumatiques, hystériques et organiques, les anomalies pupillaires seront à écarter. Le pronostic devra surtout être basé sur les lésions concomitantes. Le traitement n'offre rien de particulier, il est celui des traumatismes de l'œil.

Il nous faut remercier M. le Dr Nicolle d'avoir mis au point l'étude de cette complication des traumatismes du globe. Son travail sérieux et documenté nous évitera à l'avenir de longues recherches dans les auteurs étrangers qui jusqu'ici, à part les observations du Dr Audran, avaient seuls étudié cette question.

Dr A. Beauvois.

Traitement des kératites par des injections sous-conjonctivales de chlorure de sodium (*Ther. Mod. russe*, n° 2, 1901). — Matoussovsky a pu se convaincre que les injections sous-conjonctivales de 1/2 p. 100 de sublimé habituellement pratiquées dans les kératites peuvent être remplacées par des injections sous-conjonctivales de chlorure de sodium à 3 p. 100, en injectant à la fois une quantité variant de trois divisions à une seringue de Pravaz entière.

Ces injections doivent être pratiquées après anesthésie préalable de l'œil à la cocaïne à 5 p. 100.

L'effet thérapeutique de ces injections est, d'après l'auteur,

absolument le même que dans les injections au sublimé, aussi bien au point de vue des phénomènes locaux qu'au point de vue des phénomènes généraux : céphalée, insomnie, etc.

Ce n'est que dans la forme parenchymateuse de la kératite que ces injections, non seulement ne déterminent aucune amélioration, mais empirent plutôt l'état du malade.

Les injections de chlorure de sodium présenteraient sur les injections de sublimé, parmi d'autres avantages, celui de ne pas être douloureuses. En outre, l'auteur n'a jamais observé, en employant ces injections, de formation d'adhérences entre la conjonctive et le globe oculaire.

Dr Roubleff.

G. Cirincione. — **Structure et genèse des kystes de la conjonctive** (grand in-8 de 64 pagés, avec 5 fig. intercalées et 9 planches lithogr. Pasquale, édit., Naples 1901). — Dans cette monographie l'auteur résume tout ce qui a été publié jusqu'à présent sur les *kystes de la conjonctive*, au point de vue clinique et anatomo-pathologique, et apporte aussi une large contribution personnelle, surtout de recherches histologiques. A part les kystes congénitaux (dermoïdes), l'auteur étudie les kystes acquis, superficiels et profonds (sous-conjonctivaux), les kystes lymphatiques et les kystes parasitaires. Les kystes *superficiels* peuvent présenter un contenu transparent (*kystes séreux*), et se trouver dans le cul-de-sac ou sur la conjonctive bulbaire; d'autres *kystes superficiels, non transparents*, plus petits, occupent plus souvent le bord convexe de la conjonctive tarsienne; d'autres, enfin, grands comme une tête d'épingle, *non transparents*, à teinte verdâtre et placés le long du bord supérieur du tarse, ont montré dans leur contenu des *microcoques*, bien mis en évidence par la coloration à la Gram. Les *faux kystes* seraient de petites cavités que l'on observe dans les préparations histologiques de conjonctives atteintes d'hypertrophie papillaire ou de trachome subaigu, et parfois dans les préparations de ptérygion; cavités constituées par les enfoncements interpapillaires s'étant fermés à la surface, grâce au contact du sommet des excroissances papillaires, et laissant accumuler la sécrétion conjonctivale, avec des traces d'exsudation granulaire, des débris d'épithélium et des cellules migratrices. Les kystes *profonds*, ou sous-conjonctivaux, sont ceux qui proviennent de l'*occlusion et dilatation des glandes acino-tubulaires de Krause*, et ceux de nature *parasitaire* (cysticerque, filaire). Enfin, les *kystes lymphatiques* sont de tout petits kystes, tout à fait transparents et parfois brillants, que l'on peut rencontrer sur la conjonctive bulbaire, tout près du limbe; ils

suivent les déplacements de la conjonctive, quand on la fait glisser sur la surface bulbaire, et sont constitués par des ectasies des vaisseaux lymphatiques (je les ai rencontrés dans plusieurs cas de conjonctivite chronique). Les *kystes traumatiques* sont rares, et rentreraient plutôt dans le cadre des faux kystes.

Une cinquantaine de dessins sur de très belles planches lithographiques, avec leur explication détaillée, ajoutent à la valeur de l'ouvrage que nous nous plaisons à signaler.

A. ANTONELLI.

Traitement de la conjonctivite catarrhale chronique (*Die ærztl. Praxis*, 1er octobre 1900). — GUTTMANN, en dehors des règles générales (suppression de la cause, diminution de la congestion faciale, etc.), conseille des instillations, une ou deux fois par jour, de dix gouttes de la solution suivante : sulfate de zinc, 0 gr. 05; sublimé corrosif, 0 gr. 005; eau distillée, 50 grammes. Dans les cas rebelles, on touchera avec de l'alun en nature, une fois par jour, les deux paupières. Certains malades ne supportant pas cette cautérisation, on la fera précéder de l'instillation de quelques gouttes de cocaïne à 2 p. 100. Si le cas est très ancien, on badigeonnera une fois par jour, avec lavage consécutif, les conjonctives supérieure et inférieure avec une solution de sulfate de zinc à 2 p. 100.

En cas d'hypérémie marquée, on prescrira des douches oculaires avec de l'eau à 20°, avec addition d'un peu d'eau de Cologne. On dirige le jet deux à trois fois par jour pendant quelques minutes sur les paupières fermées.

Le protargol dans le traitement des affections oculaires (*Vestink ophtalmol.*, nos 5 et 6, 1900). — WICHERKIEVITCH a employé le protargol avec succès dans le trachome aigu, sous forme de badigeonnages conjonctivaux avec une solution dont la concentration varie de 5 à 10 0/0; ces badigeonnages sont pratiqués une ou deux fois par jour. Il a constaté que le protargol reste sans action dans le trachome chronique.

Le protargol sous forme de pommade au dixième s'est montré assez efficace dans la plépharite ulcéreuse. D'un autre côté, dans les suppurations du corps vitré, des injections du protargol à 5 p. 100 ont déterminé une diminution rapide des sécrétions purulentes.

NOUVELLES

Parmi les décorés, nous relevons avec une grande satisfaction le nom du docteur Javal, membre de l'Académie de médecine, directeur du laboratoire d'ophtalmologie à la Sorbonne, qui est promu officier de la Légion d'honneur.

Ce maître de la science ophtalmologique, qui avait une extraordinaire puissance de travail, vient d'être frappé de cécité complète.

M. le docteur Javal a débuté dans la vie comme ingénieur des mines. Ayant dans sa famille une personne malade des yeux, il se mit à étudier les livres d'ophtalmologie et traduisit l'*Optique physiologique* de Helmholtz. Mis en goût par ces études, il fit sa médecine et se consacra définitivement à l'oculistique.

Mais à ces travaux multipliés, sa vue se fatigua. Il en chercha et il en trouva la raison, puis il entreprit d'y remédier, et ce fut, pour lui, l'occasion de faire faire un pas immense à la science.

Les affaires publiques le tentèrent. Reprenant le sillon philanthropique autrefois creusé par son père, Léopold Javal, il fut élu député dans l'Yonne et, pour combattre la dépopulation de la France, il fit adopter la loi dite des *sept enfants*, qui a rendu son nom populaire.

En 1885, une première atteinte de glaucome lui coûte un œil. En 1900, une seconde crise de ce terrible mal lui enlève totalement la vue.

Agé de 61 ans, il aurait pu se livrer enfin aux douceurs d'un repos si bien gagné; mais il n'en jugea pas ainsi. Au récent congrés de Médecine, il produisit un mémoire sur la mesure de l'acuité visuelle. Et actuellement il étudie les procédés de lecture et d'écriture des aveugles, pour les améliorer.

Le Gérant : Félix Alcan.

TABLE DES MATIÈRES

PAR ORDRE ALPHABÉTIQUE

A

Abcès chaud de la glande lacrymale palpébrale 636
Abolition des réflexes pupillaires dans la syphilis 40
Absence congénitale de l'iris et de la cornée 179
Accommodation et convergence; leur mensuration 26
Acide cacodylique; médication 597
Aconitine (L'action de l') dans les névralgies 123
Acromégalie (Des altérations du chiasma dans l') 119
Actinomycose des canalicules lacrymaux 613
Acuité visuelle (L') au point de vue médico-légal et des compagnies d'assurances 90
— visuelle (L'), au point de vue médico-légal 92, 149, 248, 287
— visuelle (L'), nécessaire à l'exploitation des chemins de fer vicinaux et des tramways 110
— (L') des Dahoméens 111
— (De l'unité de mesure de l') 720
Affections oculaires scrofuleuses 113
— oculaires gonorrhéiques 611
— oculaires déterminées par la paralysie bulbaire asthénique 321
— tuberculeuses oculaires; leur diagnostic 485
— cornéennes et iriennes dans le paludisme 615
— des nerfs crâniens compliquant le zona 637
Altérations (Des) du chiasma consécutives à l'acromégalie 119
— (Des) oculaires consécutives aux névralgies de la 5e paire 493
Amaurose consécutive au cathétérisme lacrymal et guérie par suggestion 243
— monoculaire et simulation 696
Amblyopie toxique par l'iodoforme 309
— et anopsie 49
Anatomo-pathologie du sac lacrymal extirpé 51
Angiome volumineux de l'orbite guéri par l'électrolyse 174
Anesthésie générale par le chlorure d'éthyle en oculistique 499
Anomalie oculaire congénitale 312
Anopsie et amblyopie 49
Aptitude visuelle pour les emplois dans les chemins de fer 132

Assistance (L') oculistique des aveugles..... 569
Asthénopie rétinienne des pêcheurs d'éponges..... 621
Atlas des maladies externes de l'œil..... 57
Atrabiline (L')..... 113
Atrophie optique d'origine traumatique..... 30
— choroïdienne superficielle..... 179
Atropine (L') en oculistique..... 110
Autoplastie palpébro-palpébrale dans l'ectropion cicatriciel de la paupière inférieure..... 553

B

Bactériologie de la conjonctivite granuleuse..... 230
Balnéothérapie dans les maladies oculaires..... 46
Béribéri et névrite optique..... 501
Blennorrhée des nouveau-nés..... 45
— d'origine intra-utérine..... 705
Blépharite ciliaire; sa cause lacrymale; son traitement..... 193
Blépharoraphie médecine à lambeau dans l'exophtalmie..... 500
Blessures oculaires par les lunettes de travail..... 591
— du globe de l'œil par grains de plomb..... 71
— de l'œil et incapacité de travail..... 217
Brûlures oculaires..... 105
— par des vapeurs d'ammoniaque..... 244
— par le fer rouge et la résine en fusion..... 612
Buphtalmie post-opératoire..... 34

C

Calomel (Le) à l'intérieur dans la scrofulose oculaire..... 48
Cancers (Deux) à type histologique différent..... 103
Cancer des paupières d'origine microbienne..... 253
Cauthoplastie (Nouveau procédé de)..... 495
Cataracte (Incision cornéenne dans la)..... 28
— (Etiologie de la)..... 47
— sénile (Extraction de la) par la kératotomie latérale..... 107
— (Extraction de la)..... 304, 445
— secondaire (Opération de la)..... 471
— ; procédé à pont scléro-conjonctival..... 499
— double dans un cas de tétanos..... 610
Catarrhe printanier..... 738
Cécité hystérique..... 242
— (Guérison de cas de), paraissant incurables..... 713
Centre cortical des mouvements pupillaires..... 304
Cercles de diffusion..... 251
Chaleur (La) rayonnante en oculistique..... 382
Champ (Le) de convergence relative..... 490
— visuel (Le); convergence, strabisme..... 183
Chancre de la lèvre supérieure..... 601
— de la caroncule..... 241

Chiasma (Lésions du)..... 117
— (Altérations du) consécutives à l'acromégalie..... 119
Chirurgie oculaire..... 56
Chlorose et névrite optique..... 627
Chlorure (Le) d'éthyle en oculistique..... 499
Choroïdite purulente..... 739
Cicatrice cystoïde, suite de sclérotomie anti-glaucomateuse..... 500
Cocaïne (La). Son action vaso-motrice..... 572
Colomboma atypique..... 37
— congénital de la paupière supérieure; blépharoplastie..... 673
— de la paupière supérieure et gliome de l'orbite..... 613
Compagnies d'assurances et acuité de travail..... 484
Compte-rendu de l'Académie de médecine..... 238, 595
— de la Société d'ophtalmologie d'Amérique..... 23
— de la Société d'ophtalmologie Belge..... 32, 500
— de la Société d'ophtalmologie de Paris..... 74, 147, 206, 279, 342, 413, 469, 547,..... 710
— de la Société d'ophtalmologie du Royaume-Uni..... 179, 379, 738
— de la Société de médecine de Nancy..... 38
— de la Société de médecine et de chirurgie de Bordeaux.. 41, 172, 241
— de la Société de médecine de Toulouse..... 602
— de la Société médicale des hôpitaux..... 38, 598
— de la Société française de dermatologie et de syphiligraphie... 39, 239
— de la Société d'anatomie et de physiologie de Bordeaux. 570, 601, 693
— de la Société de chirurgie..... 509, 570
— de la Société de chirurgie de Lyon..... 103, 178
— de la Société médicale de Rennes..... 105
— de la Société de neurologie..... 171, 572, 599, 690
— de la Société de biologie..... 108, 572
— de la Société anatomique..... 595
Congrès de 1901..... 485, 566
— des médecins et naturalistes polonais..... 229
Conjonctivite croupale..... 626
— catarrhale chronique; traitement..... 749
— diphtéritique (Un cas de)..... 176, 611
— granuleuse; bactériologie..... 230
— granuleuse en Sicile et à Palerme..... 695
— hypertrophique..... 492
— gonorrhéique..... 112
— (Sarcome de la)..... 180
— (Tuberculose de la)..... 34
Contusion oculaire et troubles de réfraction consécutifs..... 1
Convergence et accommodation; leur mensuration..... 26
Cornée; action de quelques nouveaux antiseptiques..... 187
— (Tumeurs de la)..... 179
Corps cilliaire (Tuberculose du) et de l'iris..... 189
— étrangers intra-oculaires..... 83, 693
— étrangers ferrugineux de l'œil; leur extraction..... 237
— étrangers de l'œil et électro-aimant..... 305
— étrangers extra-oculaires..... 112
Correction (La) de la réfraction et les lunettes..... 180
Curette-aiguille (Une) pour faciliter l'extraction des cataractes..... 593
Cyclite et hyalitis..... 313
Cysticerque intra-oculaire; extraction..... 33

D

Dacryoadénite palpébrale suppurée..... 502
— (La), Nouveau traitement..... 54, 416
Déchirures du bord interne de l'iris..... 704, 744
Décollement de la rétine; théorie et traitement..... 122
— de la rétine; étiologie..... 236
— de la rétine et tumeur intra-oculaire..... 381
— de la rétine et de la choroïde avec conservation de la vision..... 381
— de la rétine tardif à la suite d'une double sympathectomie..... 437
— de la rétine et son traitement par les injections de sel marin. 441, 622
— de la rétine d'origine myopique avec iritis..... 469
— de la rétine; notions nouvelles sur l'isotonie et l'osmose appliquée à son traitement..... 280
Dégénérescence (Un cas de) hyaline de la conjonctive..... 696
Diminution de la capacité de travail par perte de la vision..... 608
Dionine (La) et son action sur la stase lymphatique de l'œil..... 42
— et les affections oculaires..... 44, 46
— dans l'extraction de la cataracte..... 47
— dans le glaucome..... 569
— (L'action de la)..... 47, 236, 635
Diphtérie oculaire..... 43, 489
— conjonctivale..... 176, 611
Diploscope (Le)..... 325
Double couteau semi-lancéolaire..... 444
Douches (Les) d'eau pulvérisée en oculistique..... 112

E

Eclairage (Question d')..... 113
Ectropion (Étiologie de l')..... 108
— *ex vacuo*..... 570
— de la paupière inférieure avec atrophie..... 23
Electrolyse (L') dans les dacryocystites..... 54
Embolie de l'artère centrale de la rétine..... 113, 742
Empyème ethmoïdal et suppuration du sac lacrymal..... 112
Endothélioma cérébral..... 601
Entropion; traitement opératoire par transplantation d'un lambeau muqueux..... 24
Enucléation; étude sur 773 cas..... 122
Epicanthus..... 606
Epidermine (L')..... 112
Episclérite périodique fugace..... 188
Epithélioma de la face et traitement arsenical..... 172
— du limbe scléro-cornéen..... 37
Erythropsie..... 738
Etiologie du trachome..... 677
Examen (Méthode pour) des muscles de l'œil..... 740
Excrétion (L') des liquides intra-oculaires..... 53
Excutération; anesthésie..... 499
Exfoliation partielle de la couche antérieure de l'iris..... 303
Exophtalmie et syphilis de la face..... 239

Exophtalmos pulsatil..... 252, 738
— pulsatil; traitement par la compression et la ligature de la carotide primitive..... 577, 652
Extirpation du sac lacrymal..... 504
Extraction de la cataracte..... 304, 445
Extrait des capsules surrénales dans le catarrhe printanier..... 106
Euphtalmine (L')..... 43

F

Facultés (Les) visuelles chez les enfants..... 48
Fievre typhoïde grave avec névrite optique double et dégénérescence de la rétine..... 84
— typhoïde avec neuro-rétinite et hémitremblement alterne..... 118
Fixation (De la) du lambeau muqueux dans l'opération plastique du bord palpébral..... 107
Fracture du crâne; vertiges oculaires; trépanation et guérison..... 49
— du crâne avec lésion du lobe occipital droit..... 32
— de la base du crâne et lésion du nerf optique..... 638

G

Gélatine glycérinée..... 45
Glande lacrymale; hypertrophie et déplacement..... 547
— lacrymale; pathologie..... 611
Glaucome aigu ayant débuté par des bourdonnements d'oreille..... 312
— aigu par cocaïne..... 305
— aigu par cataracte secondaire..... 306
— aigu; sa nature..... 413
— chronique; son traitement..... 306
— et iridectomie..... 206, 215, 246, 342, 443
— ablation du ganglion cervical supérieur..... 163
— inflammatoire et hémorragique guéri par la sympathectomie..... 106
— (Sympathectomie dans le)..... 696
— primitif (Le) en Orient..... 513
— secondaire à une rétinite brightique; effets de la dionine..... 557
Gliomatose cérébrale (Trois cas de)..... 693
Gliome (Trois cerveaux atteints de)..... 171
— de l'orbite et colobome de la paupière supérieure..... 613
— primaire de l'orbite..... 251
Gliome de la rétine..... 238, 610
Glycosurie et diabète dyspeptique..... 238
Goitre exophtalmique; sympathectomie; décollement tardif de la rétine. 437
Granulations (Traitement des)..... 619
Greffe de Thiersch après ablation de la paupière..... 739

H

Héméralopie congénitale..... 312
— (Pathogénie de l')..... 701
Hémianopsie bitemporale..... 550, 739

Hémiasynergie avec hémitremblement d'origine cérébello-protubérantielle..... 690
Hémorragie cérébrale bilatérale avec déviation conjugée unilatérale... 595
— de la chambre antérieure avec récidive..... 605
— orbitaire..... 222
— nasale, conjonctivale et buccale par constipation..... 739
Hérédité de la forme de l'œil..... 231
Hétéroplastie orbitaire par greffe d'œil de lapin dans la capsule de Ténon..... 41, 441, 444
Histoire (L') des lunettes..... 617
Holocaïne (L')..... 627
Hyalitis et cyclite..... 313

I

Impressions (Des) dites anastatiques..... 494
Infections intra-oculaires; leur pathogénie..... 697
Injections sous-conjonctivales de sel marin dans le décollement rétinien. 441
Institut des sourds-muets de Breslau..... 44
Instruments (Présentation d') et appareils..... 102
Intoxication professionnelle par l'alcool méthylique..... 740
Iridectomie et glaucome..... 206, 215, 246, 342, 443
— (Procédé d') en cas d'absence de la chambre antérieure..... 108, 739
— dans le glaucome avec cristallin opaque..... 246
— traumatique..... 311
— optique pour cataracte lamellaire..... 382
— (Complication inédite de l') dans l'occlusion pupillaire incomplète.. 568
Irido-choroïdite primitive chez un enfant de huit mois..... 36
Iris (Absence congénitale de l') et de la cornée..... 179
— (Kystes de l')..... 21
— (Tuberculose de l') et du corps ciliaire..... 189
— Déchirures du bord interne de l'iris..... 704, 744
Iritis toxique..... 46
— (de l') métritique..... 54
— séreuse et tachycardie..... 738

K

Kératite dendritique..... 303
— exauthématique ponctuée superficielle dans la rougeole..... 684
— à hypopion; traitement..... 252
— interstitielle dans la syphilis acquise..... 381
— (Traitement de la) par des injections sous-conjonctivales de chlorure de sodium..... 745
Kystes de l'iris..... 121
— épithéliaux de la conjonctive bulbaire..... 231
— sous-conjonctivaux..... 569
— (Structure et genèse des) de la conjonctive..... 746
Kystitomie (Dangers de la) et moyens d'y remédier..... 247

L

Largine (La) en oculistique 114
Lèpre (La) oculaire 129
Lésions du nerf optique dans les fractures de la base du crâne 638
— maculaires traumatiques 380
Littérature anglaise et américaine 303
Lunettes (L'histoire des) 617
Luxation spontanée du cristallin dans la chambre antérieure après l'iridectomie ou l'incision de la cornée dans le glaucome aigu consécutif. 428

M

Maladie de Basedow; son traitement par le salicylate de soude 691
— de Basedow et sympathectomie 698
— congénitale cyclique de l'oculo-moteur 638
— des yeux 619
Mécanisme de la production de la soi-disant image visuelle cérébrale. 699
Médecins (Les) des écoles à Breslau 109
Membrane pupillaire (Persistance de la) 179
Méningite et phlegmon d'origine dentaire 123
Méningocèle orbitaire 231
Mensuration du dioptre oculaire 257, 393
— de la convergence et de l'accommodation 26
Mesure de préservation de l'ophtalmie des nouveau-nés 109
Microphtalmie bilatérale 710
Migraine ophtalmique au début d'une syphilis cérébrale 38
Moignon artificiel après énucléation 245
Mort (La) après l'opération de la cataracte 445
Moucheron (Un) dans les voies lacrymales 48
Mouvements oculaires chez les nouveau-nés et les sujets venant de recouvrir la vision 251
Mucocèle frontale droite 178
Muscles de l'œil (Méthode pour l'examen des) 740
Myopie (De la) et moyens de s'en préserver 573
— (Traitement chirurgical de la) 314
— progressive (Traitement non opératoire de la) 487
— (Traitement et hygiène de la) 574
Myxœdème et troubles visuels 610

N

Neuro-rétinite avec tremblement alterne à la suite de la fièvre typhoïde 118
Névralgies (L'action de l'aconitine dans les) 123
— de la 5e paire et altérations oculaires consécutives 493
Névrite optique 171
— optique par béribéri 501
— optique et chlorose 310, 311
— optique par thyroïdine 35

Névrite optique guérie par l'extirpation des végétations adénoïdes du naso-pharynx..... 702
— optique papillaire et dégénérescence pigmentaire rétinienne double, suite de fièvre typhoïde..... 84
Nicotine (La) et les cellules ganglionnaires..... 743
Nouveau médicament oculaire..... 623
Nystagmus héréditaire sans lésion..... 442

●

Œdème idiopathique aigu des paupières..... 245
— inflammatoire aigu essentiel de la paupière inférieure..... 244
Opacités de la capsule postérieure par persistance de la membrane vasculaire..... 27
— interstitielles de la cornée chez le vieillard..... 738
Ophtalmie des nouveau-nés; mesure de préservation..... 109, 595
— des nouveau-nés; diagnostic et thérapeutique..... 186, 188
— due à un poil de chenille..... 188
— gonorrhéique (Traitement de l')..... 48
— métastatique de l'œil gauche avec ulcère serpigineux de l'œil droit. 490
— scrofuleuses (Traitement des)..... 47
— sympathique..... 442
Ophtalmoplégie congénitale..... 432
— unilatérale dite nucléaire..... 614
Opération de Krœnlein..... 639
— de la cataracte secondaire..... 605
— de Mules..... 551
— du ptosis congénital..... 606
— rétrobulbaire..... 609
— du strabisme..... 508
Orbite (Coup de feu de l')..... 379
— (Gliome primaire de l')..... 251
— (Tumeurs de l')..... 489, 639
Oreillons (Complications oculaires des)..... 336, 488
— (Des) oculaires..... 65, 197
Otites et paralysies..... 487

P

Paludisme (Affections de la cornée et de l'Iris dans le)..... 615
Panophtalmie; exentération et curage..... 629
— suppurée; prophylaxie..... 431
Pansement (Le) occlusif..... 111
— du creux orbitaire..... 15
Paralysie de divergence..... 604
— de l'innervation de la divergence..... 230
— des mouvements associés d'abaissement des globes oculaires..... 172
— des 6e et 7e paires dans la sclérose en plaques..... 118
— faciale et des mouvements associés de latéralité des globes oculaires du même côté..... 714
— musculaire; tableau schématique..... 566
— (Signe de l'orbiculaire dans le diagnostic de la) faciale..... 747

Paralysie oculaire et otites 487
— spasmodique cérébro-spinale hérédo-familiale 122
Pathogénie des infections intra-oculaires 697
— de l'héméralopie 701
— de la glande lacrymale 611
Périostite orbitaire hérédo-syphilitique 612
Péronine (De la) 625
Phlegmon (Un cas de) de l'œil 421
Photophobie et troubles oculo-moteurs à la suite d'un traumatisme occipital 506
Pilocarpine (La) 739, 742
Plaies pénétrantes de l'œil; leur traitement 124
Polynévrite 172
Ponctions lombaires et tumeurs cérébrales 241
Précis d'ophtalmologie journalière 58
Procédé de cauthoplastie 495
Prophylaxie de l'ophtalmie des nouveau-nés 595
Protargol 45, 110, 750
Pseudo-tumeur de la conjonctive bulbaire 44
Ptérygion (Le) 500
— (Le). — Pathogénie et anatomo-pathologie 620
Ptosis bilatéral dans la myopathie progressive primitive 572
— congénital des paupières 38, 606
—; son traitement par la méthode de Motais 567, 669
Pupille (La) après la mort 606
— (La) d'Argyll-Robertson 55

R

Radiographie de l'œil 486
Ramollissement cérébral; déviation conjuguée 595
Rapport sur la valeur de l'iridectomie dans le glaucome 342
Réaction (La) pupillaire 250, 313
Réflexes pupillaires coïncidant avec la fermeture des paupières 55
— pupillaires inverses 304
— pupillaires et syphilis 598
— pupillaires; leur abolition dans la syphilis 40
Relations entre la courbure de la cornée dans l'astigmatisme congénital régulier et la forme du crâne et de la face 701
Résorption spontanée d'une cataracte 444
Rétinite albuminurique; remarques sur sa nature 435
— brightique avec glaucome consécutif; effet de la dionine 557
— centrale exsudative circonscrite à la macula 561
— paludéenne 595
— ponctuée 306
Revue des journaux anglais et américains 180, 604
Ruptures choroïdiennes 607

S

Sac lacrymal (Extirpation du) et de la glande lacrymale 120
Sarcome de la choroïdite 605

Sarcome endothélial de la paupière supérieure propagé à la conjonctive bulbaire 251
— conjonctival 180
Sclérose en plaques avec les paralysies des 6e et 7e paires 118
Sclérotomie postérieure 434
Scotome annulaire dans la rétinite pigmentaire 247
Scrofulose et trachome 187
Séméiologie du système nerveux 190
Sensation (La) visuelle 379
Sens chromatique (Tableau pour le contrôle du) 44
— des couleurs 184, 608
Sensibilité oculaire à la pression dans le tabes 52
Siderosis bulbi 237
Sinus de la face (Les tumeurs des) et de l'œil 117
Société d'ophtalmologie d'Amérique 23
— d'ophtalmologie Belge 32, 500
— d'ophtalmologie du Royaume-Uni 179, 379, 738
— d'ophtalmologie de Paris ..... 74, 147, 206, 279, 342, 413, 469, 547, ... 710
— de médecine de Nancy 38
— de médecine de Toulouse 602
— de médecine et de chirurgie de Bordeaux 41, 172, 241
— médicale des hôpitaux 38, 598
— française de dermatologie et de syphiligraphie 39, 239
— d'anatomie et de physiologie de Bordeaux 570, 601, 693
— de chirurgie 509, 570
— de chirurgie de Lyon 103, 178
— médicale de Rennes 105
— de neurologie 171, 572, 599, 690
— de biologie 108, 572
— anatomique 595
Spasme névropathique d'élévation des yeux 601
Stase papillaire d'origine traumatique; trépanation et guérison .. 620, 692
Staphylectomie (Un cas de) 711
Strabisme (Modification de l'opération du) 508
— latent 605
— convergent (étiologie et traitement du) 740
Strabotomie para-scléroticale 570, 642
Symblepharon avec renversement double de la paupière supérieure 121
Sympathectomie dans le glaucome 696
— dans la maladie de Basedow 698
Synergie cérébelleuse 172
Syphilis (Abolition des réflexes pupillaires dans la) 40
— acquise et kératite interstitielle 381
— cérébrale débutant par des migraines ophtalmiques 38
— et réflexes pupillaires 598
— de la face et exophtalmie 239
— réfractaire au traitement 39

T

Tabes (Sensibilité oculaire à la pression dans le) 52
Tableau réduit des optotypes 496
— schématique des paralysies oculaires 566

Tarsorraphie interne..... 710
Thérapeutique par la lumière en oculistique..... 45
— de la dionine..... 236
Tics de la face, des yeux et du cou..... 599
Ténotomie (Influence de la) sur les facultés visuelles..... 111
Thyroïdine ayant occasionné de la névrite optique..... 35
Torticolis d'origine oculaire..... 33
Trachome (Etiologie du)..... 677
— et scrofulose..... 187
— (Développement du) dans les trente-deux dernières années..... 114
— (Traitement du)..... 110, 619, 639
Traitement de la myopie..... 574
— opératoire de l'astigmatisme cornéen..... 741
— de la maladie de Basedow par le salicylate de soude..... 691
— des plaies perforantes de l'œil..... 124
— des ophtalmies des nouveau-nés..... 186, 188
— des dacryocystites par l'électrolyse..... 54
— de l'ulcère serpigineux de la cornée..... 112
— de la conjonctivite catarrhale chronique..... 749
— du glaucome chronique..... 306
— de l'exophtalmie pulsatile..... 577
— du cancroïde..... 609
— du ptosis par la méthode de Motais..... 567
— des kératites suppuratives..... 449, 526
— des kératites à hypopion..... 252
— des kératites par des injections sous-conjonctivales de chlorure de sodium..... 745
— des ophtalmies scrofuleuses..... 47
— des ophtalmies gonorrhéiques..... 48
— du trachome..... 110, 639, 619
— non opératoire de la myopie progressive..... 487
— du strabisme convergent..... 740
Traumatisme intra-oculaire par parcelles de fer..... 610
Troisième paupière..... 443
Tuberculose de l'iris et du corps ciliaire..... 189
— palpébrale..... 469
— chronique de la choroïde..... 312
Tumeurs épibulbaires..... 35, 249
— de l'œil..... 615
— cérébrales avec névrite optique..... 117
— cérébrales (observation clinique de)..... 118
— des sinus de la face et de l'œil..... 117
— de la cornée..... 179
— vasculaires sous-conjonctivales..... 180
— cérébrales et ponctions lombaires..... 241
— intra-oculaires ayant causé un décollement rétinien..... 381
— de l'orbite..... 480
— kystiques de la conjonctive..... 602
— rares du nerf optique..... 606
— de l'orbite; opération de Krœnlein..... 639

U

Ulcère serpigineux de la cornée; traitement..... 112

V

Valeur (La) de l'œil dans l'expression..... 272
Variole et ophtalmie..... 611
— et conjonctivite oculaire..... 612
Verres isométropes; leurs propriétés..... 111
Vision (La) verte..... 382
Voies lacrymales (un moucheron dans les)..... 48
— lacrymales; leurs affections; conséquences qui en découlent..... 15
— lacrymales d'association entre les deux rétines..... 699

Z

Zona ophtalmique; étude clinique..... 120

TABLE ALPHABÉTIQUE

PAR NOMS D'AUTEURS

Abadie, p. 163.
Achard, p. 637.
Albertotti, p. 272.
Alessandro, p. 701.
Allard (F.), p. 714.
Allport, p. 132.
Ammon, p. 186.
Antonelli, p. 84, 250, 492, 612, 695.
Armaignac, p. 428.
Ascher, p. 113.
Aubaret, p. 176, 242, 570, 693.
Aurand, p. 433.
Axenfeld, p. 638.

Babinski, p. 40, 171, 172, 570, 601, 690, 691, 692.
Back, p. 187.
Bagneris, p. 105.
Bailliart, p. 314.
Ballaban, p. 231.
Ballet, p. 171, 693.
Baquis, p. 250, 313.
Batut, p. 178.
Baudry, p. 619.
Bayer, p. 188.
Beaudoin, p. 416, 567, 243.
Bednarsky, p. 237.
Bellencoutre, p. 437.
Bernardini (de), p. 251.
Bernex, p. 601.
Berry, p. 604.
Bertremieux, p. 506.
Bitzos, p. 443, 513.
Bjerki, p. 247.
Blœbaum, p. 110.
Bono, p. 697.
Bossalino, p. 252.
Bouchard, p. 1, 118, 180, 303, 379, 604.
Boulois, p. 612.
Bourgeois, p. 107, 149, 486, 511.
Bouzoud, p. 49.
Brandès, p. 36.
Breuer, p. 740.
Brisson, p. 116.
Brooksbauk, p. 179.
Brunswig, p. 499.
Brunton, p. 304.
Bull, p. 490.
Bylsma, p. 312.

Cabannes, p. 602.
Callow, p. 605.
Carpenter, p. 3, 739.
Carra, p. 491, 569.
Castel (du), p. 239.
Caubet, p. 123.
Cestan, p. 172.
Chaillons, p. 469, 485, 489.
Charamis, p. 593.
Charpentier, p. 598.
Chauvel, p. 570.
Chesneau, p. 620.
Chevallereau, p. 217, 469, 489.

Cirincione, p. 746.
Clarke, p. 117.
Cohn, p. 43, 44, 109, 111, 120.
Collins, p. 380.
Coppez, p. 34, 35, 500, 501.
Courmont, p. 611.
Courtney, p. 606.
Critchett, p. 180, 382.
Cruchet, p. 242.
Daulnoy, p. 206, 215.
Daxenberger, p. 45, 47, 112, 113.
Dehenne, p. 90.
Dejerine, p. 190.
Delamare, p. 641.
Deslot, p. 633.
Devaux, p. 601.
Dicane, p. 740.
Dood, p. 381, 382.
Dor (Louis), p. 106.
Doyne, p. 382.
Druault, p. 123.
Duboys de la Vigerie, p. 710.
Dudzinski, p. 230.
Dufour, p. 612.

Engelhardt, p. 627.
Etiévant, p. 622.
Ewing, p. 24.

Fage, p. 54.
Fauconnier, p. 34.
Fayne, p. 606.
Feindel, p. 599.
Fergus, p. 606.
Fisher, p. 180, 739, 743.
Foggin, p. 606.
Fournier, p. 39.
Fraser, p. 169.
Friedenwald, p. 303.
Fromaget, p. 58, 172, 174, 241, 498.

Galezowski, p. 15, 129, 465, 595.
Gallemaertz, p. 33.
Gallois, p. 245.
Gayet, p. 103.
Ginestous, p. 602.
Gorecki, p. 287.
Gonin, p. 247.
Green, p. 184, 608.
Græfe, p. 46.
Guende, p. 566.
Guibert, p. 442.
Gunn, p. 379.
Guttmann, p. 48, 749.

Hambenger, p. 625.
Hansell, p. 608, 739.
Harlan, p. 739.
Harris, p. 55.
Hauenschild, p. 187.
Heddens, p. 47.
Hertel, p. 51.
Herrnherser, p. 623.
Hilberg, p. 46.
Hildebrandt, p. 610.
Hinselwood, p. 43, 305.
Hoffmann, p. 112.
Holden, p. 119.
Holmes, p. 129.
Howe, p. 27.

Jacksonn, p. 28, 303.
Jacqman, p. 442.
Jeuking, p. 180.
Jocqs, p. 280, 421.
Jonas, p. 47.
Juler, p. 381.

Kalt, p. 493, 561.
Kernheiser, p. 49.
Kirchner, p. 55.
Klippel, p. 119.
Kœnigshæfer, p. 702.
Kolloch, p. 29.
Koppen, p. 611.
Koster, p. 122, 312.
Kuhnt, p. 609.

Ladame-Seoieff, p. 108.
Lagrange, p. 41, 121, 239, 432, 440, 444, 615.
Lamhofer, p. 188.
Lamy, p. 38.
Landolt, p. 496.
Lanford, p. 381.
Lautsheere (de), p. 112, 500.
Lapersonne (de), p. 487.
Lassar, p. 609.
Laurent, p. 567.
Lechner, p. 312.
Leprince, p. 574, 615.
Lesshaft, p. 45, 110.
Lewuillon, p. 613.
Lodata, p. 696, 699.
Lor, p. 32, 33, 502.
Lord, p. 117.

Machek, p. 231.
Magnani, p. 696.

Maillart, p. 604.
Maitland-Ramsay, p. 57.
Majewski, p. 237.
Marchetti, p. 695.
Mardellis, p. 638.
Matoussovsky, p. 745.
Mazet, p. 54.
Meige, p. 599.
Micas (*de*), p. 573.
Monesi, p. 252, 696.
Morax, p. 222, 485, 669, 673, 677.
Morton, p. 179.
Motais, p. 434, 484.
Mules, p. 738.
Munterlich, p. 107.

Nettleshup, p. 306, 738.
Nicolaiev, p. 44.
Nicolle, p. 704, 745.

Ohleman, p. 46.

Pansier, p. 445, 617.
Parsons, p. 304.
Patel, p. 118.
Péchin, p. 102, 336, 488, 710.
Peltesof, p. 610.
Pergens, p. 34.
Perrin, p. 449, 526.
Petit, p. 490.
Picot, p. 693.
Pinard, p. 595.
Poulard, p. 172, 693.
Praun, p. 115.
Pretori, p. 114.
Prisco, p. 697.
Puech, p. 488.

Randall, p. 605.
Rasculou, p. 577, 652.
Raymond, p. 172.
Ré, p. 699.
Rémy, p. 385.
Rhenser, p. 245.
Richardson, p. 306.
Ridder (*de*), p. 504.
Riechi, p. 251.
Rivers, p. 738.
Robin, p. 238.
Rochon-Duvigneaud, p. 246, 435.
Rogman, p. 35, 249.
Rœhmer, p. 38.
Rollet, p. 611.
Rome, p. 444.
Rummo, p. 122.

Samtschouk, p. 639.
Santos-Fernandez, p. 621.
Scalinci, p. 252.
Schlesinger, p. 114.
Schmidt-Rempler, p. 122.
Schmitz, p. 110.
Schweinitz (*de*), p. 740.
Sendral, p. 65, 197.
Shumnay, p. 306.
Simi, p. 635.
Smirnoff, p. 625.
Smith, p. 304.
Sourdille, p. 636.
Spéville (*de*), p. 244.
Spicer, p. 738.
Spincer, p. 381.
Stoltzing, p. 188.
Straub, p. 313.
Strzeminski, p. 342, 705.
Suarez de Mendoza, p. 487.
Sulzer, p. 92, 248, 494, 720.

Tabet, p. 619.
Tacke, p. 508.
Talko, p. 231.
Tauber, p. 627.
Taylor, p. 306, 743.
Terrien, p. 547.
Terson (*A.*), p. 56, 413, 553, 557, 629, 710, 711.
Terson (*G.*), p. 613.
Thomson, p. 179, 739, 742.
Thooris, p. 257, 393.
Tornabene, p. 701.
Tornobola, p. 698.
Touche, p. 595.
Trantas, p. 684.
Trapesontzian, p. 620.
Trombetta, p. 251.
Trousseau, p. 244, 444, 445.
Truc, p. 500, 569.
Tuyl, p. 311, 312.

Uhthoff, p. 610.
Ulry, p. 53, 189.

Vacher, p. 429, 499.
Vacle (*de*), p. 613.
Valois, p. 71, 106, 243, 247, 569.
Valude, p. 471, 495, 551.
Van Duyse, p. 37.

Van Moll, p. 311.
Vauzetti, p. 251.
Vehmeyer, p. 109.
Vian, p. 489.
Viciano, p. 626.
Vieusse, p. 602.
Vignes, p. 550.
Vinzehman, p. 440.
Vries (*de*), p. 309.

Walk, p. 605.
Wecks, p. 26.
Wiki, p. 614.
Winnaver, p. 230.
Wolfberg, p. 42, 109, 112, 113, 114.
Worth, p. 740.

Ziegler, p. 739.

3972. — Imprimeries réunies, B, rue Saint-Benoît, 7. — MOTTEROZ, directeur.